DERMATOLOGIA

SOCIEDAD ECUATORIANA DE DERMATOLOGIA

REVISION	• SIFILIS CONGENITA
ORIGINALES	• BORRELIOSIS DE LYME • SINDROME SAPHO • PREVALENCIA DE TUMORES MALIGNOS • FOTOEDUCACION
CASOS	• SARCOMA DE KAPOSI • COLAGENOMA
TERAPEUTICA	• CUBIERTA CUTANEA EN FRACTURAS DE MIEMBROS INFERIORES

Volumen 9, Núm. 1 ,2000

DERMATOLOGIA

SOCIEDAD ECUATORIANA DE DERMATOLOGIA

VOLUMEN Nº 9 - NUMERO 1 - 2000

REVISTA DERMATOLOGIA

Dirección Administrativa
Dr. Patricio Freire M.

Editor
Dr. Santiago Palacios A.

Tesorero
Dr. Galo Montenegro

Secretario
Dr. Luis Moncayo B.

Consejo Editor
Dr. Gonzalo Calero
Dr. José Ollague
Dr. Franklin Madero
Dr. Claudio Arias
Dr. Marcelo Merchán
Dr. Mauricio Coello
Dr. Jorge Izurieta
Dra. Flérida Llerena
Dr. Eduardo Garzón

GRAFLANES
IMPRESIÓN IMPRENTA
Hermanos Ureras E6-94 y Gonzalo Zaldumbide (Kennedy)
Telfs: 411326/403275/094 76203
Beeper 227777 Rec. 512 Fax: 411326

LA REVISTA DERMATOLOGIA es el órgano oficial de difusión de la Sociedad Ecuatoriana de Dermatología.
Todos los miembros de la Sociedad Ecuatoriana de Dermatología y los médicos suscritos reciben en forma gratuita esta revista.
Los artículos, sus aseveraciones, opiniones y recomendaciones terapéuticas, son de responsabilidad de los autores y no son necesariamente compartidas por la Sociedad Ecuatoriana de Dermatología.
Toda correspondencia puede dirigirse a cada uno de los Núcleos de la Sociedad o al Comité Editorial de la Revista.

Telf/Fax: (593 - 2) 22 27 47
E-MAIL: semipi@impsat.net.ec
Casilla Postal 17-17-1833
Quito

SUMARIO

EDITORIAL
Montenegro G. 3

REVISION

SIFILIS CONGENITA
Dr. Andrade J., Dra. Moncayo E., Dra. Fuenmayor F., Dr. Chávez S. 4

ORIGINALES

BORRELIOSIS DE LYME. INDICIOS DE SU EXISTENCIA EN EL ECUADOR
Dr. Calero G., Dr. Romero H., Dra. Aguilar M. 11

SINDROME SAPHO: PRIMEROS REPORTES ECUATORIANOS
Dr. Garzón E., Dr. Garzón H., Dra. Soria L. 16

PREVALENCIA DE LOS TUMORES MALIGNOS DE PIEL EN PACIENTES DEL H.C.A.M.
Dra. Orozco Y., Dra. Salazar J., Dra. Tello S. 22

FOTOEDUCACION
Dr. Cañarte C. 27

CASOS CLINICOS

SARCOMA DE KAPOSI.
Dra. Aguilar M., Dr. Calero G. 31

COLAGENOMA
Dr. Garzón E., Dr. Méndez M., Dr. Garzón H. 34

CUAL ES SU DIAGNOSTICO?

ERUPCION ERITEMATO ESCAMOSA
Dr. Gazón E., Dra. Páez R., Dra. Soria L. 37

TERAPEUTICA

CUBIERTA CUTANEA EN FRACTURAS DE MIEMBROS INFERIORES.
Dr. Vera F. Dr. Manzano R. Lic. Garófalo M. 40

SOCIEDAD ECUATORIANA DE DERMATOLOGIA

PRESIDENCIA NACIONAL
NUCLEO DEL GUAYAS

PRESIDENTE:	Dr. Franklin Madero Izaguirr
VICEPRESIDENTE:	Dra. Laura Soria Arteaga
SECRETARIA:	Dra. Carolina Véliz Guevara
TESORERA:	Dra. Raquel Paez Loayza

NUCLEO DEL AZUAY

PRESIDENTE:	Dr. Edgar Reinoso Nuñez
VICEPRESIDENTE:	Dr. Ivan Zeas Domínguez
SECRETARIA:	Dr. Juan José Ambrosi
TESORERA:	Dra. Norma Siguenz a

NUCLEO DE PICHINCHA

PRESIDENTE:	Dr. Santiago Palacios
VICEPRESIDENTE:	Dr. Galo Montenegro
SECRETARIO:	Dr. Eduardo Garzón
TESORERA:	Dra. Julia Collantes

X CONGRESO ECUATORIANO DE DERMATOLOGIA

Guayaquil 19 - 22 de Julio del 2001

EDITORIAL

SEMBLANZA DERMATOLOGICA QUITEÑA

Han pasado 22 años de la conformación de la Sociedad Dermatológica de Quito, se inicia en 1978 independizándose de cierta manera del grupo de Guayas. Haciendo una crítica retrospectiva podemos considerarnos aún un grupo adolescente, sin embargo muchas cosas hemos logrado.

Ahora somos más de 40 dermatólogos que continuamos trabajando en beneficio de la Sociedad. Contamos con Sede Social propiay hemos conformado varios grupos de trabajo: de Psoriasis, Historia de Dermatología, Pénfigos, Cursos de Actualización y otros que se conformarán a futuro.

La revista con 10 años de vida fructífera, y con publicaciones periódicas que al inicio fueron 3 al año, ahora son 2, con más de 30 números y más de 100 artículos de interés, es una constructiva realidad.

Las reuniones mensuales interhospitalarias se han dado, de manera secuente y rigurosa y las reuniones académicas de los terceros jueves han venido tomando mayor importancia, en las que se tratan temas de mucha actualidad.

De los 9 congresos realizados en nuestro país, 3 nos han correspondido; varios profesores extranjeros como Wolf, Suster, Mascaró, Sampaio, Azulay, Falabela y muchos otros nos han acompañado elevando el nivel de competencia de nuestros congresos.

Las jornadas sobrepasan las 40 y todas ellas de gran nivel han permitido avalizar el trabajo de todos los dermatólogos ecuatorianos y de su capacidad académica.

Conviene decir, que para guardar la memoria de estos acontecimientos reposan en los archivos de nuestra Sociedad, documentos actas y más datos.

En fin, muchas cosa más faltan por cumplirse, las lograremos. Todos los dermatólogos estamos unidos, para en un futuro no muy lejano podamos congratularnos del trabajo realizado. Como decíamos hace 22 años: **"Deseamos perdurar, el tiempo siempre nos será propicio"**

Dr. Galo Montenegro López

EDITORIAL

SEMBLANZA DERMATOLOGICA QUITEÑA

Han pasado 22 años de la conformación de la Sociedad Dermatológica de Quito, se inicia en 1978 independizándose de cierta manera del grupo de Guayas. Haciendo una crítica retrospectiva podemos considerarnos aún un grupo adolescente, sin embargo muchas cosas hemos logrado.

Ahora somos más de 40 dermatólogos que continuamos trabajando en beneficio de la Sociedad. Contamos con Sede Social propia y hemos conformado varios grupos de trabajo: de Psoriasis, Historia de Dermatología, Pénfigos, Cursos de Actualización y otros que se conformarán a futuro.

La revista con 10 años de vida fructífera, y con publicaciones periódicas que al inicio fueron 3 al año, ahora son 2, con más de 30 números y más de 100 artículos de interés, es una constructiva realidad.

Las reuniones mensuales interhospitalarias se han dado, de manera secuente y rigurosa y las reuniones académicas de los terceros jueves han venido tomando mayor importancia, en las que se tratan temas de mucha actualidad.

De los 9 congresos realizados en nuestro país, 3 nos han correspondido; varios profesores extranjeros como Wolf, Suster, Mascaró, Sampaio, Azulay, Falabela y muchos otros nos han acompañado elevando el nivel de competencia de nuestros congresos.

Las jornadas sobrepasan las 40 y todas ellas de gran nivel han permitido avalizar el trabajo de todos los dermatólogos ecuatorianos y de su capacidad académica.

Conviene decir, que para guardar la memoria de estos acontecimientos reposan en los archivos de nuestra Sociedad, documentos actas y más datos.

En fin, muchas cosa más faltan por cumplirse, las lograremos. Todos los dermatólogos estamos unidos, para en un futuro no muy lejano podamos congratularnos del trabajo realizado. Como decíamos hace 22 años: **" Deseamos perdurar, el tiempo siempre nos será propicio"**

Dr. Galo Montenegro López

REVISION

SIFILIS CONGENITA

Dr. Jorge Andrade C. * ,Dra. Elva Moncayo S.* , Dra. Frances Fuenmayor O. **, Dr. Santiago Chávez S. ***

* Médico Dermatólogo
** Médico Pediatra
***Médico Ginecólogo

RESUMEN
Presentamos un revisión bibliográfica actualizada y detallada de una patología que representa graves repercusiones tanto para la madre como para su hijo.
Analizamos las posibilidades diagnósticas, terapéuticas y recalcamos la necesidad de que estos casos sean manejados por un equipo multidisciplinario constituido por dermatólogos, obstetras, perinatólogos y pediatras.

SUMMARY
We present an review of one disease with greats update and maternal and repercusions.

Palabras claves: RN (Recién Nacido), LCR (Líquido Cefalorraquídeo), RPR (Rapid plasma reagin), VDRL (Veneral Disease Research Laboratory), ETASBS (Fluorescent Treponemal Antibody Absortion), ETS (Enfermedades de Transmisión Sexual).

La sífilis congénita o también llamada sífilis prenatal, es una infección de feto producido por una espiroqueta, el treponema pálido, adquirido durante el período de gestación a través de la vida trasplacentaria desde la madre infectada o no tratada adecuadamente. (1)

El aumento de casos de sífilis congénita a nivel mundial desde fines de 1980 hasta comienzo de 1990 se atribuye a causas tales como el SIDA, cambio de las prácticas sexuales, reinfecciones maternas, consumo de drogas ilegales (2,3), grupos minoritarios sin cuidados prenatales (4) así como la incorporación de nuevos criterios adoptados en 1989 que amplían la definición de la sífilis congénita (5). Los nuevos criterios incluyen a todos los nacidos de madres con historia de sífilis no tratada o tratada inadecuadamente, sin requerirse test serológicos en estos infantes (6).

En Chile también se presentó un aumento de la sífilis congénita a diferencia de otras enfermedades de transmisión sexual (ETS) como la gonorrea que disminuyó con las medidas de educación. El incremento de la sífilis congénita fue más notorio en 1991 (7) a pesar del programa de control materno que está en práctica por varias décadas y el cual sigue vigente (8). En un estudio nacional del Area sur Oriente, se estableció que el 70% de casos se debieron a negligencia de las pacientes por falta de control, control

CORRESPONDENCIA:

Dr. Jorge E. Andrade Coral
Dra. Elba Moncayo Serrano
Calle Apoquindo # 3355
Dpto. 44, Comuna Las Condes, Santiago
Telf. 2332197 Drjeam@entelchile.net
CHILE

tardío o no seguir las indicaciones proporcionadas (9). En otro estudio de la misma área las causas se debieron a infección materna en las semanas previas al parto, embarazos no controlados, control en otros servicios y controles tardíos (10).

La infección transplacentaria del feto puede ocurrir en cualquier momento de la gestación, encontrando fetos infectados ya a las 12 y 16 semanas de vida intrauterina, aunque se han demostrado espiroquetas en fetos de 9 y 10 semanas (11,12).

Una madre con sífilis puede trasmitir la infección al feto por ruta transplacentaria o también durante el parto mediante el contacto del recién nacido (RN) con una lesión genital. La lactancia no trasmite la sífilis a menos que haya una lesión infectante en el seno (5).

Los hallazgos de espiroquetas en la placenta y cordón umbilical en asociación con cambios histológicos típicos, indican que la mayor ruta de invasión es el transplacentario (13), pero también hay datos de la presencia del T. pallidum en el líquido amniótico en un 74% de mujeres con sífilis temprana, haciendo posible que el treponema alcance la circulación fetal atravesando primero las membranas fetales e infectando el líquido amniótico (5).

En el feto no se encuentra sífilis en el primer trimestre debido a la incapacidad de éste de activar una respuesta inmune en contra del treponema; las lesiones se manifiestan después de las 12 a 16 semanas de gestación, cuando el feto comienza a ser inmunocomponente (11,5)
El enigma clínico de la sífilis congénita emerge del hecho de que la mayoría de los infantes nacidos de madres sifilíticas no tratadas, independiente de estado o la duración de la infección, no tenga evidencia clínica o de laboratorio de infección al nacimiento (14).

La infección puede producir diferentes manifestaciones clínicas que van a depender de la cantidad de espiroquetas y de la evolución de la enfermedad de la madre; si la infección es reciente el daño será mayor, y si el tiempo de infección es mayor de 4 años, el riesgo de contaminación del feto es menor. El riesgo de trasmisión fetal se estima entre el 70 y 100% en la sífilis primaria no tratada, un 40% en el caso de la sífilis latente temprana y un 10% en la sífilis latente tardía (15).

Si la madre se infecta durante el inicio del embarazo, puede producir muerte fetal, y la infección es al final del embarazo, el recién nacido puede estar aparentemente sano y presentar manifestaciones de lues en meses o años posteriores (12).

La sífilis materna puede producir (11):
1.- Si se infecta entre las 12 ó 16 semanas de gestación y no recibe tratamiento, el 100% ser abortos, si recibe tratamiento el 100% serán sanos.
2.- Si se infecta después de las 12 ó 16 semanas de gestación y no reciben tratamiento se puede producir:
a)- Aborto en el 25% de los casos.
b)- Un 25% de mortinatos.
c)- Un 25% de casos con pruebas clínicas de infección al nacer
d)- Signos de sífilis congénita precoz en las primeras semanas o meses de vida.
e)- Manifestaciones de sífilis congénita tardía que puede aparecer en la niñez o en los comienzos de la edad adulta.
f)- El niño no se infecte.

3.- Si la madre recibe tratamiento posterior a las 12 semanas de gestación el97 al 100% de los fetos nacen sanos, pudiendo el 3% presentar lesiones articulares, oculares o auditivas.

CLINICA

La sífilis congénita es el resultado de la diseminación hematógena del treponema, lo que puede producir un compromiso multisistémico. En el recién nacido no se observa la etapa primaria como en el adulto, sino la equivalente a la secundaria y terciaria de este último. (11)

Una clave temprana para el diagnóstico de la sífilis congénita es examinar la placenta, ya que esta es frecuentemente larga, gruesa y pálida. El cordón umbilical también puede estar comprometido con un proceso inflamatorio profundo dentro de la matriz del cordón conocido con el nombre de foniculitis necrotizante, la que ha sido descrita como específica de la sífilis (11,16)

En relación a la infección congénita hay manifestaciones clínicas de la enfermedad, designadas como sífilis congénita precoz y tardía (1,5,11,17)

La sífilis congénita precoz se refiere a las manifestaciones clínicas que aparecen en los primeros dos años de vida y clínicamente semejan una Lues secundaria del adulto.

La sífilis congénita tardía corresponde a las manifestaciones que se presentan después de los dos años y que usualmente debutan cerca de la pubertad y corresponden clínicamente a la sífilis terciaria del adulto.

Se encuentran también los estigmas, que son secuelas cicatrizales que persisten con el tiempo.

MANIFESTACIONES CLINICAS DE SIFILIS CONGENITA PRECOZ.

Los signos y síntomas de esta etapa son consecuencia de la infección activa y el resultado de la respuesta inflamatoria

inducida en varios órganos y tejidos. La severidad de estas manifestaciones es extremadamente variable y puede ir desde anormalidades de laboratorio o radiológicas en niños aparentemente normales hasta un compromiso múltiple intenso como el hydrops fetal.

Un tercio de los afectados morirán en útero o al poco tiempo de nacer, pero el mayor porcentaje si no son hidrópicos, sobrevivirán en el período neonatal (5).

Hay que recordar que solo un 30% nacen con síntomas (18) y la evidencia clínica de la enfermedad frecuentemente es mínima o no específica por lo que la detección temprana de la enfermedad puede ser dificultosa.

Los hallazgos característicos que deberían alertar al diagnóstico son la hepatoesplenomegalia, rash cutáneo, alteraciones óseas (5), mientras que los hallazgos clínicos mas comunes son: anemia, fiebre, hepatoesplenomegalia, linfadenopatía, rinitis, rash, edema, descamación y seudoparálisis (1). Estas características pueden estar presentes desde el nacimiento o se pueden presentar subsecuentemente en las primeras 2 a 4 semanas de vida (17).

Manifestaciones Mucosas: La mucosa nasal es generalmente la primera en afectarse apareciendo rinitis entre primera, segunda y sexta semana. Coriza que inicialmente es mucosa, abundante, y que progresivamente se hace mucopurulenta y hemorrágica, pudiendo destruir el cartílago nasal, originado la nariz en silla de montar; al afectarse la laringe se produce disfonía (12). Otas mucosa afectadas es la bucal, anal, vulvar, que pueden presentar condilomas lata, todas estas lesiones ricas en treponemas (1).

Manifestaciones cutáneas: La mayoría son morbiliformes y papuloescamosas que asemejan a la sífilis secundaria del adulto, con predilección por la región perianal, anogenital, dorsal y en extremidades inferiores (1).

La erupción mas común consiste en lesiones maculopapulosas o ides de color salmón que posteriormente toman un color cobrizo dejando hipopigmentación. Esta despigmentación junto con la ictericia y la palidez de la amenia le dan a la piel un tono "café con leche" (11).

Las lesiones vesico-bulosas de contenido hemorrágico que se ubican en palmas y plantas representan el pénfigo sifilítico, constituyendo las únicas lesiones ampollares de la lues(1). En otros casos una descamación seca generalizada o localizada en áreas periungueales puede ser vista como una secuela de la fase bulosa (17).

Las lesiones pueden fisurarse dejando cicatrices lineales se disponen en forma radiada en el área perianal y bucal conocidas como rágades (19).

Se puede presentar alopecia difusa en cuero cabelludo y caída de las cejas y pestañas.

Las uñas presentan alteraciones diversas pudiendo perderlas y ser reemplazadas por uñas opacas (12).

Compromiso Visceral: La hepatomegalia sola o asociada a esplenomegalia es común, presentando con frecuencia una hepatitis florida (17).

Se hallan linfadenopatías generalizadas con ganglios pequeños, indoloros, principalmente cervicales anteriores y posteriores; los epitrocleares son muy sugestivos de lues (1).

El compromiso pulmonar es poco frecuente pero fatal y se manifiesta por neumonia alba.

El compromiso renal es frecuente y origina síndrome nefrótico que aparece en el 2do. y 3er. mes de vida (12)

Manifestaciones Hematológicas: La mayor característica es: anemia, leucocitosis y trombocitopenia (12).

Compromiso del Sistema Nervioso Central (SNC): El compromiso del SNC es frecuente pudiendo observarse hasta en el 50% de los afectados (17); sin embargo las manifestacions clínicas son poco frecuentes (1). Las alteraciones de líquido cefaloraquídeo (LCR) incluyen: aumento de proteínas, pleocitosis mononuclear con 200 a 300 células por mm3 y VDRL positivo.

Las manifestaciones de neurosífilis no aparecen hasta el 3ero. y 6to. mes de vida.

Compromiso Oseo: Son lesiones poco destructivas, autolimitadas y que dejan escasas secuelas. Cuando el sistema óseo está comprometido nos ayuda a establecer el diagnóstico, siendo la osteocondritis el hallazgo radiológico predominante (1).

Las lesiones óseas se presentan después de primer mes de vida y consisten en el ensanchamiento de las líneas epifisiarias, semejando dientes de sierra (19), lesiones dolorosas constituyendo la seudoparálisis de Parrot (Fractura subepifisiaria con dislocación de las epífisis, que pueden afectar una o mas extremidades) (1).

La dactilitis es una forma especial de osteocondritis de los huesos pequeños de manos y pies que aparecen entre los 6 meses y dos años.

La periostitis se presenta después de los tres meses de edad afectando huesos largos y del cráneo, siendo responsable de la frente olímpica y de la tibia en sable (1).

TABLA 1: MANIFESTACIONES DE SIFILIS CONGENITA TEMPRANA

Hydrops no inmune
Retardo del crecimiento intrauterino
Ictericia *
Hepatitis
Hepatoesplenomegalia*
Anemia*
Trombocitopenia
Adenopatia
Piel y mucosas:
Rinitis
Rash cutáneo*
Condiloma lata
En huesos:
Periostitis *
Osteocondritis
Seudoparálisis de Parrot
En ojos:
Coreoretinitis
Cataratas
Uveitis
En sistema nervisoso central:
Invasión asintomática
Leptomeningitis
Hidrocefalia
Convulsiones
Otros:
Síndrome nefrótico
Pancreatitis
Neumonía alba
Miocarditis
Fiebre
Mala absorción instestinal

* Manifestación frecuente

Manifestaciones Oculares: Se presenta coreoretinitis con un fondo de ojo en "sal y pimienta" glaucoma y uveitis. La queratitis intersticial y neuritis óptica son lesiones de la sífilis congénita tardía (12).

SIFILIS CONGENITA TARDIA

De acuerdo a la definición, la sífilis congénita tardía comienza a partir de los 2 años de edad, con un número de treponemas disminuidos en el tejido, por lo que cuando se alcanza este estado el paciente no es generalmente contagioso (17).

Esta fase es parecida a la sífilis terciaria del adulto en la que se incluyen los gomas y el desarrollo de la neurosífilis; sin embargo el compromiso cardiovascular es raro y algunos de los pacientes afectados de sífilis congénita pueden presentar estigma de por vida (12).

Las manifestaciones que se pueden presentar en la lues tardía congénita son (11,19):

Neurolues: aparece en el 25 al 50% de los pacientes, y por lo general son asintomáticos. Estos casos son diagnosticados por alteraciones del LCR, las cuales se hacen evidentes después de los 5 años de edad. La neurosífilis sintomática es bastante rara y usualmente aparecen en la adolescencia pareciendo el tabes dorsal del adulto. Las alteraciones varían desde problemas en el desarrollo sicomotor, convulsiones, hemiplejia, hidrocefalia y retardo mental.

Queratitis intersticial: es la manifestación tardía más común, encontrándola en el 20 al 50% de los casos y aparece entre los 5 a 16 años de edad. Se presenta con fotofobia unilateral, dolor, lagrimeo, y visión borrosa, el otro ojo se compromete en un lapso de 2 meses.

La queratitis es más común en mujeres que en hombres, puede producir opacidad de la córnea y la afectación responde al tratamiento con corticoides.

La queratitis intersticial al acompañarse de sordera y alteraciones dentales forman la triada de Hutchinson que es una fuerte evidencia de sífilis congénita.

Sordera: es la manifestación menos común de la triada de Hutchinson, aparece alrededor de los 10 años de edad y rara vez en el adulto. La sordera afecta primero un oído y después el otro, siendo este hallazgo de muy mal pronóstico.

Artritis de Clutton: es una manifestación poco frecuente, aparece entre los 8 y 15 años de edad. Es una sinovitis sifilítica de la rodilla uni o bilateral, clásicamente indolora, con preservación de la movilidad y que se desarrolla después de un trauma. Se resuelve espontáneamente en meses.

Gomas: son precoces, generalmente destructivos y secundarios a un fenómeno de hipersensibilidad retardada que afecta piel y huesos. En la piel del septum y paladar, dejando lesiones definitivamente como la nariz en silla de montar y el paladar perforado.

Hemoglobinuria paroxística por frío: se caracteriza por cefalea, fiebre, escalofrío, orina oscura que se producen

alrededor de 8 horas después de la exposición al frío, no es un dato patognomónico pero si sospechoso.

ESTIGMAS DE LA SIFILIS CONGENITA

Solo algunos de estos estigmas son propios de la sífliis, pero pueden ser útiles en su estudio, a continuación se los mencionará en orden decreciente de incidencia.

1.- Nódulos frontales de Parrot: (87%) Son prominencias óseas de los huesos frontales y parietales, secundarios a un proceso osteolítico (17). Se produce también en raquitismo (19).

2.- Maxilar superior hipoplásico: (83%) Es una secuela de compromiso óseo como resultado de la rinitis sifilítica sobre el desarrollo de estructuras vecinas, no es diagnóstica y da a la cara un aspecto aplanado (19).

3.- Paladar superior ojival o arqueado: (76%) Se debe a las mismas causas que determinan el comportamiento de los maxilares, se lo observa en la mayoría de los pacientes, pero tampoco es patognomónico (17,18)

4.- Nariz en silla de montar: (73%) Es el resultado de una rinitis sifilítica, con o sin perforación nasal, es inespecífica ya que se la puede observar en traumatismos y otras infecciones (11,19)

5.- Molar de Moon o de Mora: (65%) El primer molar inferior que aparece a los 6 años es más angosto en su superficie oclusal, teniendo forma de cúpula, y las cúspides en vez de ser cuatro son varias y mal desarrolladas, por eso el término de mora (17).

6.- Dientes de Hutchinson: (63%) Anormalidad de los incisivos centrales superiores definitivos, que aparecen a los 6 años de edad o más. Dientes ampliamanete separados, mas cortos que los incisivos laterales, en forma de tonel, con esmalte defectuosos en la parte media oclusal haciendo más notoria la excavación semilunar (11,19)

7.- Signo de Higoumenakis: (39%) Es un engrosamiento unilateral de la porción esternoclavicular por una periostitis, signo inespecífico que se ve también en fractura y raquitismo (17).

8.- Mandíbula de Bulldog: (26%) Cambio solo aparente por el subdesarrollo del maxilar superior, la mandíbula es de tamaño normal.

9.- Rágades: (7%) Fisuras lineales superficiales prebucales, perianales, perinasales, perivulvares, perimentoneanas, que son altamente sugerentes de la enfermedad (11).

TABLA 2: MANIFESTACIONES DE SIFILIS CONGENITA TARDIA

Neurosífilis
Queratitis Intersticial
Sordera
Artritis de Clutton
Gomas
Hemoglobinuria Paroxística por Frío

10.- Tibia en Sable: (4%) Es el engrosamiento anterior de la tibia en el tercio medio debido a una periostitis, lo que produce una curvatura del hueso. Se ve también en tumores y raquitismo (19).

11.- Escápula Escafoides: (1%) Es una concavidad del borde vertebral de la escápula.

DIAGNOSTICO

El diagnóstico de la sífilis congénita se hace por lo general mediante screening con la prueba no treponémica del VDRL en la consulta prenatal, debiéndose recordar que existe pruebas falso-positivas en la madre; que la reactividad del examen comienza a las 4 a 8 semanas de la infección y varios días a una semana después de la aparición del chancro, además de que el 1 al 2% de los sueros de los pacientes con sífilis secundaria presentan el fenómeno de prozona (5,15), lo que en ocasiones puede llevar a tener un infante infectado.

El diagnóstico prenatal de la sífilis congénita es posible mediante el uso del ultrasonido el que identificará hydrops fetalis caracterizado por piel engrosada, placenta gruesa, colecciones serosas en la cavidad, hepatomegalia e hidramnios (20).

Al sospechar de una sífilis congénita, los métodos diagnósticos más importantes son: ultramicroscopia, test serológicos y la radiografía de huesos.

El examen directo del treponema en las lesiones que pueden almacenar grandes cantidades de espiroquetas como la rinorrea, parches mucosas, lesiones vesicolobulosas o condilomas, placenta, cordón umbilical, líquido amniótico da un diagnóstico definitivo (5,6).

La mayoría de las veces el diagnóstico se basará en las pruebas serológicas junto con un cuidadoso examen clínico y la evaluación radiológica cuando no se puede demostrar los treponemas.

Las pruebas serológicas con VDRL o RPR con suero del RN o con sangre del cordón umbilical puede realizarse, recordando que un VDRL positivo no confirma enfermedad y un VDRL no reactivo no la descarta, ya que puede tratarse de transmisión placentaria en el primer caso (5), y una infección tardía en la gestación en el segundo.

La comparación de los títulos de anticuerpos entre madre e hijo puede indicar infección cuando se observa un incremento de cuatro veces los títulos del neonato contra los títulos maternos, o que dichos títulos vayan en aumento.

Para descartar transferencia pasiva se realiza el FTA/ABS con IgM 19S que no es trasmitido a través de la placenta como en la IgG(6,21), debiéndose recordar que en recién nacidos infectados poco antes del nacimiento no han tenido tiempo de montar una respuesta inmune con IgM por lo que serán falso negativos.

En caso de las pruebas con LCR solo debe realizarse un VDRL no cuantitativo, ya que el test es altamente específico, aunque poco sensible para neurosífilis (22).

En caso de transmisión trasplacentaria, el VDRL es negativo a partir de los 3 meses de edad y el FTA/ABS desde los 6 meses (11).

Los hallazgo radiológicos son característicos y se evidencian a partir de las 6ta y 12va semana de vida intrauterina (12), particularmente en huesos largos como el húmero y fémur, pudiendo ser el único hallazgo en el 20% de casos de sífilis congénita temprana (21).
En Chile se realiza el VDRL al 3er y 8vo mes de embarazo y en la sangre del cordón umbilical del RN para su diagnóstico (7).

Se debe examinar al RN en los siguientes casos: en madres tratadas en el último mes del embarazo, madres tratadas con otros medicamentos que no sean penicilina, o que no hayan presentado los descensos esperados de los anticuerpos.

Los recién nacidos que deben ser tratados son:
a) RN de madre sifilítica no tratada, aunque el niño no presenta evidencia clínica ni de laboratorio.
b) RN con cualquier evidencia de enfermedad activa.
c) VDRL reactivo en LCR o hallazgos anormales en el mismo.
d) Título de anticuerpos cuatro veces superior al de la madre o FTA/ABS IgM (+).

TRATAMIENTO

La penicilina sigue siendo la droga de elección para el tratamiento de la sífilis, sin haberse reportado casos de resistencia.

Aproximadamente del 5 al 10% de las mujeres embarazadas refieren alergia a la penicilina (5), pero ningún otro agente antimicrobiano es recomendado para el tratamiento sifilítico durante el embarazo, preconizándose las desensibilización oral a la penicilina (23), de todas maneras, si no se administra penicilina, la única alternativa durante el embarazo es la eritromicina, aunque por las dudas sobre su eficacia, el niño de madre tratada con eritromicina debe ser sometido a evaluación y tratado con penicilina (6). La tetraciclina y la doxiciclina son contraindicadas en el embarazo por las alteraciones en el crecimiento óseo, y con ceftriaxone no existen suficientes datos que recomienden su uso durante el embarazo (5,24).

La eficacia del tratamiento materno depende del estado de la afectación materna. Así, las fallas en tratamiento serán mayores en la sífilis secundaria por el mayor número de treponemas; y en mujeres durante el último trimestre del embarazo, posiblemente por la disminución de transferencia de medicamento por la placenta (25), o por que no hubo tiempo suficiente para que el feto sea debidamente tratado en las semanas finales del embarazo (5).

Las mujeres tratadas en la segunda mitad del embarazo corren el riesgo de un parto prematuro por el stress fetal si se produce un a reacción de Jarisch-Herxheimer (5,6) por lo que se recomienda una evaluación sonográfica, y si en esta se demuestra alteración fetal, se debería realizar una monitorización fetal durante las primeras 24 horas luego del tratamiento.

Según las normas chilenas ministeriales debe tratarse con:

1.- Penicilina G cristalina acuosa 100.000 U a 150.000 U/Kg peso/día, en dosis de 50.000 U/Kg endovenoso cada 8-12 horas por 10 a 14 días.

2.- Penicilina procaínica 50.000 U/Kg/día IM por 10-14 días.

Si hay compromiso de LCR se tratará con penicilina G cristalina acuosa 200.000 a 300.000 U/Kg/día en dosis de 50.000 U/Kg EV 4-6 horas por 10-14 días.

En niños mayores y con examen neurológico normal se trata con penicilina benzatínica 50.000 U/Kg IM por dos veces, con una semana de diferencia entre dosis.

Con LCR alterado no usar penicilina benzatínica ya que no alcanza niveles adecuados en el LCR.

En pacientes alérgicos a la penicilina se trata con eritromicina 50 mg/kg durante 10 días.

Las pruebas serológicas con VDRL o RPR con suero del RN o con sangre del cordón umbilical puede realizarse, recordando que un VDRL positivo no confirma enfermedad y un VDRL no reactivo no la descarta, ya que puede tratarse de transmisión placentaria en el primer caso (5); y una infección tardía en la gestación en el segundo.

La comparación de los títulos de anticuerpos entre madre e hijo puede indicar infección cuando se observa un incremento de cuatro veces los títulos del neonato contra los títulos maternos, o que dichos títulos vayan en aumento.

Para descartar transferencia pasiva se realiza el FTA/ABS con IgM 19S que no es trasmitido a través de la placenta como en la IgG(6,21), debiéndose recordar que en recién nacidos infectados poco antes del nacimiento no han tenido tiempo de montar una respuesta inmune con IgM por lo que serán falso negativos.

En caso de las pruebas con LCR solo debe realizarse un VDRL no cuantitativo, ya que el test es altamente específico, aunque poco sensible para neurosífilis (22).

En caso de transmisión trasplacentaria, el VDRL es negativo a partir de los 3 meses de edad y el FTA/ABS desde los 6 meses (11).

Los hallazgo radiológicos son característicos y se evidencian a partir de las 6ta y 12va semana de vida intrauterina (12), particularmente en huesos largos como el húmero y fémur, pudiendo ser el único hallazgo en el 20% de casos de sífilis congénita temprana (21).
En Chile se realiza el VDRL al 3er y 8vo mes de embarazo y en la sangre del cordón umbilical del RN para su diagnóstico (7).

Se debe examinar al RN en los siguientes casos: en madres tratadas en el último mes del embarazo, madres tratadas con otros medicamentos que no sean penicilina, o que no hayan presentado los descensos esperados de los anticuerpos.

Los recién nacidos que deben ser tratados son:
a) RN de madre sifilítica no tratada, aunque el niño no presenta evidencia clínica ni de laboratorio.
b) RN con cualquier evidencia de enfermedad activa.
c) VDRL reactivo en LCR o hallazgos anormales en el mismo.
d) Título de anticuerpos cuatro veces superior al de la madre o FTA/ABS IgM (+).

TRATAMIENTO

La penicilina sigue siendo la droga de elección para el tratamiento de la sífilis, sin haberse reportado casos de resistencia.

Aproximadamente del 5 al 10% de las mujeres embarazadas refieren alergia a la penicilina (5), pero ningún otro agente antimicrobiano es recomendado para el tratamiento sifilítico durante el embarazo, preconizándose las desensibilización oral a la penicilina (23), de todas maneras, si no se administra penicilina, la única alternativa durante el embarazo es la eritromicina, aunque por las dudas sobre su eficacia, el niño de madre tratada con eritromicina debe ser sometido a evaluación y tratado con penicilina (6). La tetraciclina y la doxiciclina son contraindicadas en el embarazo por las alteraciones en el crecimiento óseo, y con ceftriaxone no existen suficientes datos que recomienden su uso durante el embarazo (5,24).

La eficacia del tratamiento materno depende del estado de la afectación materna. Así, las fallas en tratamiento serán mayores en la sífilis secundaria por el mayor número de treponemas; y en mujeres durante el último trimestre del embarazo, posiblemente por la disminución de transferencia de medicamento por la placenta (25), o por que no hubo tiempo suficiente para que el feto sea debidamente tratado en las semanas finales del embarazo (5).

Las mujeres tratadas en la segunda mitad del embarazo corren el riesgo de un parto prematuro por el stress fetal si se produce un a reacción de Jarisch-Herxheimer (5,6) por lo que se recomienda una evaluación sonográfica, y si en esta se demuestra alteración fetal, se debería realizar una monitorización fetal durante las primeras 24 horas luego del tratamiento.

Según las normas chilenas ministeriales debe tratarse con:

1.- Penicilina G cristalina acuosa 100.000 U a 150.000 U/Kg peso/día, en dosis de 50.000 U/Kg endovenoso cada 8-12 horas por 10 a 14 días.

2.- Penicilina procaínica 50.000 U/Kg/día IM por 10-14 días.

Si hay compromiso de LCR se tratará con penicilina G cristalina acuosa 200.000 a 300.000 U/Kg/día en dosis de 50.000 U/Kg EV 4-6 horas por 10-14 días.

En niños mayores y con examen neurológico normal se trata con penicilina benzatínica 50.000 U/Kg IM por dos veces, con una semana de diferencia entre dosis.

Con LCR alterado no usar penicilina benzatínica ya que no alcanza niveles adecuados en el LCR.

En pacientes alérgicos a la penicilina se trata con eritromicina 50 mg/kg durante 10 días.

ORIGINALES

BORRELIOSIS DE LYME. INDICIOS DE SU EXISTENCIA EN EL ECUADOR

Dr. Gonzalo Calero, Dr. Hugo Romero, Dra. Mireya Aguilar

Servicio de Dermatología, Venerología y Alergias del Hospital Teodoro Maldonado Carbo. Guayaquil - Ecuador

RESUMEN

La borreliosis de Lyme es una antropozoonosis causada por la bacteria Borrelia burgdorferi y transmitida por ciertos animales infectados como ciervos, ardilla u otros roedores, al hombre por medio de la picadura de una garrapata del genero Ixodes. Aunque en nuestro país no ha sido diagnosticada o reportada, presentamos dos casos con manifestaciones cutáneas propias del eritema crónico migrans que constituye la primera manifestación de esta enfermedad.

Palabra clave: borreliosis, eritema crónico migrans

SUMMARY

Borreliosis of Lyme is a antropozoonosis caused by the bacteria Borrelia burgdorferi and transmitted for certain animals infected like stags, squirrel or other rodents, to the man by means of the sting of a tick of the generate Ixodes. Although it in our country have not been diagnosed or reported, we presented two cases with cutaneous manifestations characteristic of the eritema chronic migrans that constitutes the first manifestation of this illness.

Key word: borreliosis, erithema chronic migrans

Desde inicios del siglo XX se asociaba en Europa a la picadura de garrapatas con la presentación en la piel de una mácula eritematosa de crecimiento centrífugo denominada ERITEMA CRONICO MIGRANS, pero fue en 1970 en que se observó en la ciudad de Lyme (EEUU) algunos pacientes con manifestaciones articulares que habían presentado antes eritema crónico migrans por picadura de garrapatas, por eso se lo denominó Borreliosis de Lyme y se le asignó a la infección un compromiso secundario articular, más tarde en Europa también se describieron alteraciones vasculares y neurológicas de aparición tardía.

CORRESPONDENCIA:

Dr. Gonzalo Calero Hidalgo
Servicio de Dermatología, Venerología
y Alergias del Hospital Teodoro Maldonado Carbo.
Avda. 25 de Julio
Guayaquil - Ecuador

En 1981 Burgdorferi y col. aislaron de una garrapata (ixodes dammini), el agente etiológico que más tarde fue denominado Borrelia Burgdorferi bacteria que pertenece junto a los géneros Treponema y Leptospira a la familia de los Treponemataceae, de ahí como veremos más adelante existe la posibilidad de presentarse reacciones falsas positivas cruzadas en el diagnóstico serológico de esta infección.

El género Borrelia a su vez comprende las especies: B. recurrente, causante de la borreliosis o fiebre recurrente

Fig. 1 Mácula eritematosa en el tercio medio de pierna izquierda en el sitio de una probable picadura

Fig. 3 Pápulas eritematosas en parte superior izquierda del tórax y en la parte lateral derecha del abdomen

trasmitida por piojos, B. hispánica, causante de la borreliosis o fiebre recurrente transmitida por garrapatas y B. burgdorferi causante de la enfermedad en estudio.

Esta enfermedad se encuentra distribuida a nivel mundial, conocida inicialmente en Europa Occidental y Norte América, después ha sido reportada en todo sector investigado: Europa Central y Oriental, Japón y Africa. En América hay indicios en Panamá y Venezuela. En Estados Unidos y Europa se han identificado como reservorios: ciervos, ardillas y roedores del campo.

Fig. 2 Imagen histológica: Marcado proceso inflamatorio linfohistiocitario perivascular superficial y medio.

Recientemente se ha encontrado variaciones importantes a la estructura molecular de las borrelias, relacionadas por una parte con variedades de subespecies o genoespecies y por otra con diversas áreas geográficas de distribución, así tenemos: B burgdorferi sensu strictu en Estados Unidos, B. b. garini en Europa y B. b. afzelli en Asia y Europa, también se han atribuido diversas preferencias clínicas como: la sensu stricto más compromiso osteoarticular, la garini más lesiones neurológicas y la afzelli mayor afectación cutánea.

La infección afecta a cualquier edad, sexo y raza, llega al hombre por medio de la picadura de diversas especies de garrapatas del genero Ixodes, en Estados Unidos las especies más frecuentemente comprometidas han sido: scapularis, pacíficos, dammini affinis, en Europa la ricinos y en Japón la Persulcatum, últimamente se han encontrado en Estados Unidos otro serotipo de Borrelia llamada Lonestari infectando una garrapata grande y blanda denominada Lone star. Al parecer son las formas juveniles de las garrapatas las que trasmiten la infección con mayor facilidad, por cuanto al picar para alimentarse, necesitan estar prendidas a la piel por 24 horas o más, de igual manera su diminuto tamaño escapa a la vista de los afectados. En nuestro país no existe un estudio sobre las especies de garrapatas existentes, al parecer las que predominan a nivel de gran cantidad de animales cercanos al hombre son grandes y blandas que pertenecerían al género Argásidos.

El comportamiento clínico de la enfermedad se asemeja al de la sífilis, por cuanto evoluciona por etapas: Una primera denominada temprana localizada que sería el sitio de

entrada o a manera de chancro de inoculación, luego la temprana diseminada y más tarde la tardía. Entre ellos hay períodos latentes o asintomáticos. Después de un período de incubación que varía de 4 a 25 días se presenta en el sitio de la picadura una pápula eritematosa que luego se extiende centrífugamente conformando imágenes ovaladas o anulares eritematosas de varios centímetros de diámetro (eritema crónico migrans) de bordes más marcados y con tendencia al aclaramiento central, estas imágenes conservan la mácula inicial o sitio de inoculación por muchos días, pueden seguir creciendo o permanecer estable hasta por varias semanas en que al fin tienden a desaparecer en forma espontánea o con ayuda de antibióticos aún en dosis inadecuadas. Se reportan inoculaciones dobles o múltiples, de igual manera se ha reportado la presentación posterior de nuevas lesiones semejantes sin pápulas de inoculación. Estudios epidemiológicos han encontrado formas inaparentes y o subclínicas hasta en un 40% de pacientes. En Europa también se han señalado como manifestación inicial o sitio de inoculación otro cuadro dermatológico llamado linfadenitis cutánea benigna, que consiste en una placa infiltrada muy eritematosa de bordes menos regulares en el sitio de la picadura cuya histología demuestra una gran infiltración linfohistiocitaria sin signos de malignidad.

Después de unos 2 a 6 meses de latencia, la bacteria se disemina por vía hemática y linfática y da lugar a la segunda fase de la enfermedad, llamada infección temprana localizada que puede cursar con: A) manifestaciones osteoarticulares: ataques agudos de artritis y sinovitis más frecuentemente vistos en América, tal vez en relación con la genoespecie sensu stricto, B) manifestaciones neurológicas: radiculoneuritis, neuritis, parálisis de pares craneales o meningitis, más vistos en Europa y relacionados con la genoespecie garini o C) con manifestaciones cardiovasculares: miocarditis o endocarditis.

Las manifestaciones tardías se pueden presentar a continuación de la anterior o después de una nueva etapa latente que pueden ser de 1 a 10 años y se presentan nuevamente con alteraciones osteoarticulares, cardiovasculares o neurológicas similares a los de la segunda fase pero ahora en forma severa y persistente (crónica).
En Europa se ha reportado mucho, como complicación tardía lo que se ha denominado acroesclerosis atrófica (ACA) caracterizada por placas o nódulos eritematosos e infiltrados que se presentan de preferencia en áreas de extensión de las extremidades (rodillas, dorso de manos y pies principalmente) que luego se expanden y atrofian gradualmente dejando una piel fina y traspasente. De igual manera diversos estudios han relacionado esta infección con otra dermatosis, sin que hasta el momento se pueda concluir que ellas dependan directamente de las borrelias, así tenemos: morfea, liquen esclero-atrófico, fasceitis eosinofílica, anetodermia y granuloma anular principalmente.

La confirmación del diagnóstico se basa en la identificación de la bacteria por medio de cultivos en medios especiales o por PCR o por exámenes serológicos cada vez más sensibles. El aislamiento de las borrelias a partir de garrapatas infectadas ha sido relativamente sencillo no así de lesiones humanas, el medio de cultivo más útil es el medio de Kelly donde se siembra muestras tomadas de líquido sinovial, líquido cefalorraquídeo o de tejidos afectados. Los estudios histopatológicos propio de los dermatólogos ha dado resultados positivos, identificando a la bacteria hasta en un 60% de casos de ECM, tomando la muestra del borde activo de la lesión y tiñendola con tinciones argénicas como la tinción de Warthyn Starry. Sin la identificación de la borrelia el estudio histopatológico no es concluyente puesto que solo se observan un infiltrado inflamatorio en dermis superficial y media, algunas veces también profunda con predominio de células linfohistiocitarias, también mastocitos y algunos macrófagos.

En las lesiones tempranas solo se pueden observar infiltrado linfohistiocitario en la periferie de los vasos. Por el método del PCR-DNA se han obtenido los mejores resultados, en especialde lesiones articularesy del borde de la lesión de la piel. En japón se ha ensayado con éxito una variación llamada Nester PCR-RFLP que se hace positiva a los pocos días de la infección. A nivel serológico la detección de anticuerpos IgG e IgM por los métodos de IFI y de microelisa son de gran ayuda pero es importante recordar que se hacen reactivos solo después de algunas semanas de la infección, la IgM se hace positivo de 3 a 4 semanas después y la IgG a las 6 semanas, también hay que recordar la existencia de reacciones falsas positivas por respuesta cruzadas con otras infecciones por treponemas o leptospiras.

Los estadios iniciales de la enfermedad pueden remitir fácilmente con Doxiciclina 100 mg cada 12 horas por 3 semanas o con Amoxicilina o Macrólidos y los casos tardíos o crónicos requieren el uso de Ceftriaxone 2 gr IV por 21 días.

PRESENTACION DE CASOS

Caso No. 1

En los registros estadísticos del servicio de dermatología del IESS, se reporta un paciente masculinode 12 años de edad procedente del área rural cercano a la ciudad de Guayaquil que concurrió en 1994 al servicio de Dermatología del IESS por presentar 12 días antes una mácula eritematosa en el sitio de una probable picadura en el tercio medio de pierna izquierda que luego se extendió centrífugamente comprometiendo prácticamente toda esta extremidad.

A medida que el eritema se iba extendiendo la parte central tendía a aclararse, persistiendo sin embargo la mácula-pápula inicial.
La histopatología reveló un marcado proceso inflamatorio linfohistiocitario perivascular superficial y medio, no se realizaron tinciones especiales, ni estudios serológicos, aclarando la lesión con un tratamiento de ampicilina por quince días.

Caso No. 2
Paciente masculino de 2 años de edad, residente en la ciudad de Guayaquil acude a la consulta en diciembre de 1999, por presentar desde hace 8 días dos pápulas eritematosas, una en la parte superior izquierda del tórax y la otra en la parte lateral derecha del abdomen, que se iban extendiendo en forma centrífuga, la superior adquirió un aspecto anular de 3 cm de diámetro y la inferior se hizo más grande y ovalada, los bordes fueron mas eritematosos mientras sus partes centrales se iban aclarando manteniendo siempre la pápula inicial en el probable sitio de la inoculación.
El tratamiento con amoxicilina limpio la lesión en pocos días. El examen serológico de IgG y IgM con microelisa para borrelia a los treinta días de la infección fue negativo, a esta fecha la lesión ya estuvo tratada y curada.

COMENTARIO

El cuadro clínico de estos dos casos se ajusta a los criterios básicos de eritema crónico migran, la pápula eritematosa central que corresponde al sitio de la inoculación, luego el eritema que realiza un desplazamiento centrifugo, de igual manera certifica el aclaramiento del eritema con los antibióticos específicos.

La falta de exámenes complementarios en el primer caso impidió su confirmación y en el segundo caso la serología específica negativa se justifica por cuanto el tratamiento precoz impidió la seroconversión, tratándose entonces de una respuesta falsa negativa.

Con el estudio de estos dos pacientes podemos sospechar la existencia de esta enfermedad en nuestro medio, existe en especial en la costa una gran variedad de garrapatas que afectan a diversos animales cercanos al hombre, al parecer pertenecen en su mayoría a la especie grande y blanda del género Argasidos, aunque no se puede descartar la existencia también del género Ixodes (pequeñas y duras), encontradas en Panamá y Venezuela. En nuestro medio el agente transmisor podría ser alguna especie infrecuente de Ixodes o con menos posibilidad, algunas de las muy frecuentes garrapatas grandes . En Estados Unidos recientemente se encontró una de éllas infectadas con borrelias la Lone Star.

Es necesario que a nivel entomológico se haga un estudio de identificación de especies y de probable infectación a partir de garrapatas que parasitan animales cercanos al hombre

También es probable que en nuestro país existan casos de borreliosis en fases avanzadas sea de compromiso osteoarticular, neorológico y/o cardiovascular que habrían hecho antes eritema crónico migrans y que no han sido diagnosticados y tratados correctamente, de ahí la necesidad de realizar encuestas serológicas específicas para borreliosis en pacientes con estas afecciones y con antecedentes cutáneos específicos de eritema crónico migrans.

A nivel de dermatología es imprescindible sospechar de toda lesión eritémica con desplazamiento periférico y pápula-mácula central, para realizar estudios histopatológicos con tinciones especiales a partir de las muestras de piel tomadas del borde de la lesión e investigar en sangre anticuerpos IgM a partir de la cuarta semana de iniciada la infección.

La clínica de los dos casos estudiados revela un comportamiento cutáneo distinto, en el primero las lesiones son mucho más pronunciadas que en el segundo es posible que el factor edad juegue un papel preponderante, las formas más benignas podrían estar relacionadas con la menor edad, y los adultos por su mayor exposición al ambiente tendrían oportunidad de ser picados por garrapatas de especies más agresivas, solo estudios epidemiológicos de investigación podrían indicarnos la realidad de esta infección en el país, la misma que en muchas regiones del mundo constituye un verdadero problema de salud.

BIBLIOGRAFIA

1.- Brian A. Fallon, MD. Neurologie Lyme Disease. 12th International Conferenee on Lyme Disease and Other Spirochetal and Tick-Borne Disorders. 1-9 April, 1999.
2.- Paul M. Duray, MD. Histopathology of Human Lyme Disease: An Update. 12th International Confrence on Lyme Diasease and Other Spirochetal and Tick-Borne Disorders. 1-9 April. 1999.
3.- Donta S. Diagnosis of Lyme Disease. 12th International Conferenee on Lyme Disease and Other Spirochetal and Tick-Borne Disorders. 2 - 3 April 10, 1999
4.- Segura F., Fernandez M. Tratamiento de las borreliosis. Enferm Infecc Microbiol Clin 1998;16: 239-244
5.- Arteaga F., Garcia J. Asociacion de la enfermedad de Lyme con actividades laborales y de recreo. Enferm. Infecc Microbiol Clin 1998; 16: 265-268.
6.- Sanchez W., Díaz E., Molina P. et al. Fiebre recurrente transmitida por garrapatas. Descripción de 5 casos. Enferm Microbiol Clin 1997; 15: 78-81
7.- Highel A.S, Hay R.J., Roberts S.O. Borrelia burgdorferi and Lyme disease. Textbook of Dermatology. CD 1994
8.- Torres C., Levin M., Enfermedad de Lyme y su espectro expandido. Acta Médica Colombiana 1994; 19:187-191.

9.- Haro V., Delgado V., Narnjo R. Borreliosis de Lyme: estadios clínicos y dermatosis relacionadas. Piel 1993; 8: 432-442.

10.- Sterre AC, Malawista SE, Snydman DR. Lyme artritis: An epidemic of oligoarticular artritis in children and adults in three connecticut communities. Arhritis Rheum 1977; 7: 41-50

11.- Donta ST. Tetracycline Therapy for cronic Lyme disease. Clin Infecc Dis 1977; 25: 552 - 6

12.- Schmid GP. The global distribution of Lyme disease. Rev Infect Dis 1985; 7: 41 - 50

ARTE Y PIEL

Este acápite, ha sido creado con el ánimo de dar cavida a la expresión artística sobre la piel.

LA PIEL

La piel es baluarte,
escudo celular uniforme,
de frágil homogeneidad.

Es imagen de erotismo y estética.
Punto de encuentro
de ansiosas pasiones.

Es vértice de la belleza
y centro de la creación.
Es sitio de comunión,
manto de actos fisiológicos
que cubre la desnudez visceral.

Es cubierta corporal
dotada de luz propia,
que encandila los ojos.
Superficie cabalística
donde se encuentran datos ocultos,
de un diagnóstico olvidado.

Tejido de células vivas
sindicadas y fluorescentes,
disciplinadas y armoniosas,
humildes trabajadoras,
nobles destiladoras
de la protección milagrosa y diaria.

Dr. Luis Moncayo B.

SINDROME SAPHO: PRIMEROS REPORTES ECUATORIANOS.

E. Garzón Aldas *, H. Garzón Vásconez **, L. Soria Arteaga ***

* Tutor del posgrado de Dermatología en la Universidad Central del Ecuador. Hospital Dermatológico Gonzalo González. Quito - Ecuador
** Médico tratante del Hospital Dermatológico Gonzalo González. Quito - Ecuador.
*** Dermatóloga Servicio de Dermatología del Hospital del IESS. Guayaquil - Ecuador.

RESUMEN

El Síndrome SAPHO debe su nombre a un acrónimo constituido de la siguiente forma:
S: sinovitis; A: acné conglobata; P: pustulosis palmo-plantar; H: hiperostosis; O: osteítis.
Se lo define como una enfermedad reumática recurrente, cuyas principales características son la afección hiperosteosante del tórax , pustulosis palmo-plantar y/o acné grave.
Afecta a adolescentes, adultos jóvenes de ambos sexos, siendo más frecuente en los países nórticos de Europa y en el Japón. Su etiología es desconocida pero se cree que se debe a una reacción articular producto de fenómenos inmunológicos provocados por Propinebacterium acnes. Su diagnóstico se basa en los hallazgos clínicos y radiológicos. El tratamiento es sintomático, sin embargo excelentes resultados en cuanto se refiere a la sintomatología articulary cutánea se han reportado con el uso de isotretinoína oral. Presentamos dos pacientes varones, un adolescente y otro adulto joven que comparten características clínicas típicas de esta patología.

SUMMARY

The SAPHO sindrome is an acrostic: S: sinovitis, A: acne, P: palmo-plantar pustulosis, H: hyperostosis, and O: osteitis.
Is a recurrent reumathic disease, whose principals features are the hyperostosis of chest , palmo-plantar pustulosis and, severe grades of acne.
Assault to adolescent, young adults from both sex, with more frecuency in the North countries of Europe and Japan. The etiology is unknow, but one articular reaction front to inmunologic mecanisms caused by Propinebacterium acnes have been considered. To diagnosis is neccesary have clinic and radiologic dates. The treatment is sintomatic, but excellents results envelope articulars symptoms and cutaneous lesions have been reported with oral isotretinoin.
Our present two males patients, one adolescent and one adult, whose have typicals clinicals features of this pathology.

Palabras Claves: SAPHO, Acné, Hiperostosis, pustulosis.

INTRODUCCION

El término SAPHO es un acrónimo, que hace referencia a un Síndrome constituido por sinovitis, acné, pustulosis, hiperostosis y osteítis.(1) Se lo considera una enfermedad reumática de tipo recurrente cuya principal característica

CORRESPONDENCIA:
DR. Eduardo Garzón Aldás
TELF: (593-2) 234 – 246
E-MAIL: eduardogarzon@hotmail.com

Fig. 1 Hemitórax derecho con convexidad prominente



Fig. 3 Pérdida de los espacios articulares costo-condroesternales derechos.

es la afección ósea hiperosteosante inflamatoria que compromete a la pared torácica anterior, asociada a pustulosis palmo – plantar y/o acné en sus formas graves. (2)

El término fue introducido por reumatólogos franceses para englobar una serie de nombres, epónimos, sinónimos, que hablaban de la misma enfermedad, llegando a contabilizarse cincuenta, por lo que se le llamó "el síndrome de los cincuenta sinónimos" ; siendo los más utilizados: síndrome de la pared torácica anterior, hiperostosis esternocostoclavicular, artrosteítis pustulosa, osteomielitis multifocal recurrente crónica, acné-artritis, síndrome hiperosteósico adquirido. (3)

Fig. 2 Lesiones nódulo-quísticas

Este síndrome viene siendo estudiado desde los años 60 hasta la actualidad, a través de varios casos publicados en forma dispersa, así por ejemplo Windom en 1961; Sasaki y Katao en el Japón en 1968; Koler en Alemania en 1975, Bookhinder y Benhamou en 1985; de esta forma más de 100 artículos se recopilaron hasta esa fecha, en 1987 Kahn, autor francés realiza un estudio multicéntrico de todos los pacientes con manifestaciones musculoesqueléticas y pustulosis palmo-plantar o acné grave además de la revisión de toda la bibliografía anterior , lo que permite enunciar el acróstico SAPHO. (2)

Su prevalencia es desconocida, afecta a niños, adolescentes y adultos jóvenes; los casos que cursan con pustulosis palmo-plantar son en su mayoría mujeres, y en los que cursan con acné son varones (4) . Su incidencia es mayor en Japón, seguida de Francia, Alemania, Suiza, y Bélgica; España cuenta con varios casos publicados (5) , llama mucho la atención la escasez de casos publicados provenientes de América del Norte (6) y la nulidad de casos de los países latinos, pudiendo darse este hecho ya sea por diferencias étnicas o a que es una enfermedad con escaso índice de sospecha clínica.

La etiopatogenia del Síndrome es desconocida, sin embargo la mayoría de los autores, por la sintomatología osteoarticular, aceptan que se trata de una artropatía reactiva frente a mecanismos inmunes desencadenados por Propinebacterium acnes, al comprobarse la gran cantidad de anticuerpos e inmunocomplejos que presentan estos pacientes con acné conglobata frente a esta bacteria; queda

Fig. 4 Lesiones activas y cicatrizales. Asimetría toráxica, prominencia clavicular.

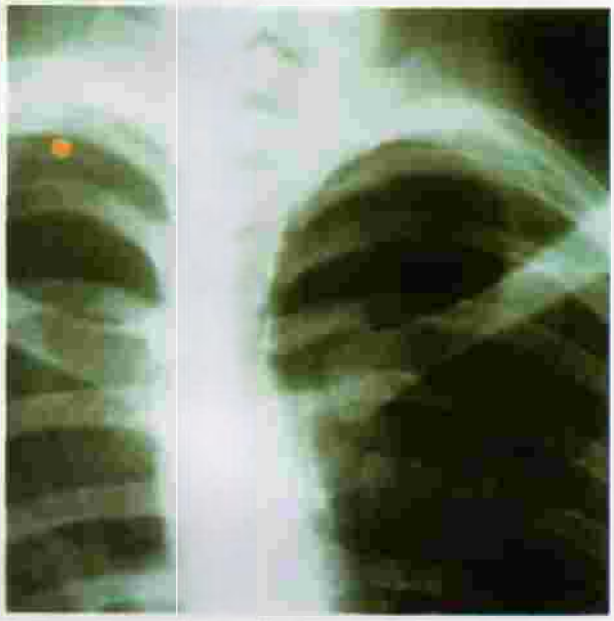

Fig. 5 Escoliosis y subluxación clavicular derecha

aún por esclarecer el porque de la afección preferencial de la pared torácica anterior. (7,8,9, 10,11,12,13)

La presencia de pustulosis palmo-plantar es justificada como una de las manifestaciones de dermatosis neutrofílicas que se presentan en asociación o como parte de este síndrome, así tenemos casos de dermatosis pustular subcornea (14) ; psoriasis pustulosa (15,16,17), considerándose por esto en la actualidad el modificar el acróstico añadiendo una "P" más de psoriasis (SAPPHO) (18,19); pioderma gangrenoso (20,21); y el mismo acné conglobata (22,23,24); o esta pustulosis también se explica, como según dicen autores japoneses como reacción a focos ocultos o visibles de Propinebacteium acnes semejando a la tan controvertida pustulosis de Andrews.(25)

Han sido postulados factor0es hormonales en especial en mujeres, al observar la mejoría de sus síntomas durante el embarazo y el empeoramiento de los mismos con el ciclo menstrual (26). También vale la pena recalcar la posibilidad de una predisposición genética al encontrarse casos familiares. (27)

Clínicamente lo que caracteriza y define al síndrome es la afección de las articulaciones tarascas anteriores, pudiendo verse comprometidas las esternoclaviculares, manubrioesternal, costoesternales y costrocondrales (28), cursando con dolor y tumefacción ,en forma fluctuante, intercurrente, en la cara anterior y superior de uno o ambos hemitórax. (29)

Las alteraciones radiológicas son variables dependiendo del tiempo de evolución: al inicio imperceptibles, siendo necesario el uso de gammagrafías (30,31), o en fases más avanzadas la proliferación ósea significativa provoca un incremento en la densidad y tendencia a la sinostosis de las articulaciones esternocondrocostales, estas zonas de hiperostosis permanecen sin cambio, constituyendose en los marcadores radiológicos de la enfermedad en tiempos asintomáticos (32). Se pueden observar también imágenes escleróticas y líticas en el seno de la osteocondensación. (33,34)

Es necesario mencioaar que en un tercio de los casos puede afectarse la columna vertebral en forma segmentaria (siendo la parte dorsal la más frecuentemente comprometida), por lo que muchos autores engloban a esta patología dentro de las espondiloartropatías seronegativas (35). En otro tercio puede haber compromiso de articulaciones periféricas y de estas principalmente la rodilla, articulaciones coxofemorales, mandibulares, (36,37, 38,39)

El segundo gran marcador clínico de este Síndrome son las manifestaciones cutáneas: pustulosis palmo-plantar, acné conglobata, hidradenitis supurativa, celulitis disecante del cuero cabelludo (40), pioderma gangrenoso, enfermedad de Sneddon Wilkinson; y de todas las mencionadas las dos primeras son las más importantes por su frecuencia (41).

El cortejo sintomático cutáneo puede aparecer junto al articular, posterior a el, o precederlo, y esto último es lo qae sucede en la mitad de los casos (42), lo que da una

clara idea de la precocidad con la que tiene que intervenir el dermatólogo para un diagnóstico preciso. Este se hace en base a los datos clínicos y radiológicos (43), ya que los hallazgos histopatológicos no son específicos y no existen marcadores séricos, a excepción de incremento de la velocidad eritrosedimentación (44). Cabe mencionar que no es necesario encontrar todos los componentes del acróstico SAPHO para efectuar el diagnóstico, basta con las alteraciones torácicas y cutáneas. (45)

En cuanto al pronóstico debemos decir que conforme pasan los años pueden afectarse más número de articulaciones, sin embargo solo en raros casos pueden encontrarse limitaciones de movimiento de las articulaciones de la cintura escapular (46). No existe tratamiento curativo, sin embargo las manifestaciones articulares pueden controlarse con AINES y en caso severos corticoides sistémicos o metotrexate (47); la colchicina es la droga de elección para la pustulosis palmo-plantar (48) ; la isotretinoína oral ha demostrado su gran eficacia en las manifestaciones acnéicas y en algunos casos ha logrado remisión de las pustulosis y de los dolores articulares, constituyéndose la droga de elección en especial para pacientes adolescentes con estas manifestaciones. (49,50)

CASOS CLINICOS

CASO 1

Paciente varón de 15 años de edad que consulta por acné severo de 3 años de evolución, que ha recibido múltiples tratamientos sin mejoría. En la investigación se encuentra deformidad de la pared torácica anterior, la cual provoca dolores recurrentes y que se presentó en forma progresiva desde hace 2 años (FIG. 1) ; refiere además periodos frecuentes de dolor en rodilla izquierda siendo diagnosticado de bursitis desde hace 6 meses. En cara existen múltiples lesiones nódulo-quísticas, pápulas, pústulas y comedones, llegando en algunos sitios como la frente a formar verdaderos sinus.(FIG 2)

Los exámenes generales fueron normales a excepción de la velocidad de sedimentación globular que fue de 32; factor reumatoideo negativo. La radiografía de tórax óseo reporta hiperostosis de articulaciones condroesternales derechas. (FIG 3). Recibió tratamiento únicamente con isotretinoína oral (Roaccutan) a una dosis de 0.5 mgr/kg/d, lográndose una disminución marcada de las lesiones de acné , remisión de dolores articulares y disminución de la velocidad de eritrosedimentación a valores normales durante el primer mes de tratamiento.

CASO2.

Paciente varón de 32 años de edad que consulta por acné severo desde la adolescencia, el cual ha dejado cicatrices residuales marcadas en cara, tórax y espalda. En la investigación se encuentra escoliosis dorsal y asimetría torácica.(FIG 4) que a decir del paciente han progresado paulatinamente; estas lesiones fueron precedidas por la aparición en palmas y plantas de lesiones pustulosas, sobre base eritematosa que al desaparecer provocan descamación con prurito por un tiempo aproximado de 3 años, para las cuales recibió múltiples tratamientos antimicóticos y corticoideos sin mejoría.

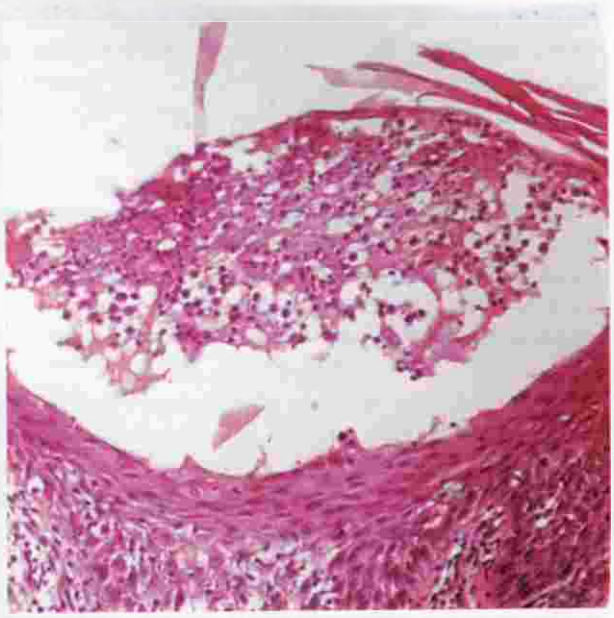

Fig. 6 Histopatología. Pústula subcornea.

La analítica general demostró normalidad a excepción de la velocidad de sedimentación globular que fue de 25; factor reumatoide negativo. La radiografía de tórax óseo demuestras subluxación de la articulación clavículo-costo-esternal derecha, y doble escoliosis de columna dorsal.(FIG 5) El cultivo de las pústulas palmo-plantares fue negativo al igual que el KOH.

El estudio histopatológico de planta de pie demuestra una dermatitis psoriasiforme con acúmulos neutrofílicos subcórneos. (FIG 6)

Se indicó isotretinoína oral al igual que en el caso 1 lográndose la desaparición de la erupción pustulosa y de las lesiones activas de acné, así como disminución de la velocidad eritrosedimentación.

DISCUSIÓN

Es muy importante tener en mente a este síndrome sobre todo en pacientes que consulten por pustulosis palmoplantar y/o acné conglobata con alteraciones torácicas, esto permitirá evitar diagnósticos simplistas que conducen a empeoramiento progresivo de los pacientes en especial

desde el punto de vista osteo-articular, y además incentivará a los dermatólogos a investigar más a fondo a este tipo de pacientes arrojando a futuro más número de pacientes portadores de síndrome SAPHO, logrando de esta forma tener datos reales de la incidencia de esta patología en nuestros grupos raciales, ya que hasta el momento no existen reportes de casos latinoamericanos, por lo menos, en la literatura indexada mundialmente; las series más grandes de casos han sido encontradas en el Japón y en los países Nórticos Europeos, con esporádicos pacientes norteamericanos.

En cuanto a los dos pacientes presentados reunen las principales características clínico- radiológicas que permiten hablar de un Síndrome SAPHO como son acné conglobata, y deformidad de la pared toráxica anterior en el primer caso; y acné conglobata, pustulosis palmo-plantar y deformidad torácica en el segundo caso. Además la respuesta a la isotretinoína oral fue dramática disminuyendo las lesiones inflamatorias del acné , así como los dolores torácicos y articulares y el control de la velocidad de sedimentación globular fue de 8 y 5 para el primer y segundo paciente respectivamente luego del primer mes de tratamiento.

BIBLIOGRAFÍA

1. Benhamou-C; Chamot-AM; Kahn-MF. Synovitis-acne-pustulosis-hyperostosis-osteitis (SAPHO) syndrome Ann-Dermatol-Venereol.1988;115(5): 613-8
2. Chamot-AM, et al. Acne-pustulosis-hyperostosis-osteitis syndrome. Results of a national survey. 85 casesRev-Rhum-Mal-Osteoartic. 1987 Mar; 54(3): 187-96
3. Benhamou-CL; Chamot-AM; Kahn-MF. Synovitis-acne-pustulosis hyperostosis-osteomyelitis syndrome (SAPHO). A new syndrome among the spondyloarthropathies? Clin-Exp-Rheumatol. 1988 Apr-Jun; 6(2): 109-12
4. Maugars-Y; et al. SAPHO syndrome: a followup study of 19 cases with special emphasis on enthesis involvement. J-Rheumatol. 1995 Nov; 22(11): 2135-41
5. Prigent-D; Gras-C. SAPHO: first Polynesian case. Rev-Rhum-Mal-Osteoartic. 1992 Mar; 59(3): 234-5
6. Goupille-P; Valat-JP. SAPHO syndrome and spondyloarthropathy. J-Rheumatol. 1996 Sep; 23(9): 1667-8
7. Cotten-A; Delaporte-E; Flipo-RM. Sapho syndrome. Rev-Med-Interne. 1996; 17(4): 341-45
8. Schilling-F; Schweden-F. Lumbo-sacroiliac hyperostosis with retroperitoneal fibrosis in spondarthritis hyperostotical pustulo-psoriatica--with sternocostoclavicular hyperostosis and superior and inferior venous obstruction syndrome: pathogenetic hypothesis of fibro-osteopathia psoriatica. Rheumatol. 1996 Sep-Oct; 55(5): 331-47
9. Dihlmann-W; Kaiser-H. "Current aspects of SAPHO syndrome". Rheumatol. 1996Jan-Feb; 55(1): 73-4
10. Dihlmann-W; Hering-L. Why the "SAPHO" syndrome? J-Rheumatol. 1996 Jul; 23(7): 1308-10
11. Kotilainen-P; et al. Propionibacterium acnes isolated from sternal osteitis in a patient with SAPHO syndrome. J-Rheumatol. 1996 Jul; 23(7): 1302-4
12. Olive-A; Tena-X. SAPHO: a syndrome in the process of development . Med-Clin-Barc. 1994 Apr 9; 102(13): 492-3
13. Trotta-F; La-Corte-R; Bajocchi-G. Hyperostosis and multifocal osteitis: a purely rheumatological subset of the SAPHO syndrome. Clin-Exp-Rheumatol. 1990 Jul-Aug; 8(4): 401-5
14. Scarpa-R; et al. Subcorneal pustular dermatosis (Sneddon-Wilkinson syndrome): another cutaneous manifestation of SAPHO syndrome? Br-J-Rheumatol. 1997 May; 36(5): 602-3
15. Cuellar-ML; Silveira-LH; Espinoza-LR. Recent developments in psoriatic arthritis. Curr-Opin-Rheumatol. 1994 Jul; 6(4): 378-84
16. Veale-D; Rogers-S; Fitzgerald-O. Classification of clinical subsets in psoriatic arthritis . Br-J-Rheumatol. 1994 Feb; 33(2): 133-8
17. Suei, T; et al. Case report. Synovitis, acne, pustulosis, hyperostosis and osteitis. Radiology. 1996 Nov; 25(5): 287-91
18. Nagel-T; Eger-G; Kalden-JR; Manger-B. Arthroosteitis pustulosa, spondarthritis hyperostotica pustulo-psoriatica, SAPHO syndrome: clinical experiences and review of the literature. Rheumatol. 1993 Nov-Dec; 52(6): 390-7
19. Chamot-AM. Psoriatic rheumatism anda related new entity. SAPHO, synovitis-acne-pustulosis-hyperostosis-osteitis syndrome. Rev-Med-Suisse-Romande. 1990 Oct; 110(10): 859-63
20. Claudepierre-P; et al. SAPHO syndrome and pyoderma gangrenosum: is it fortuitous?. J-Rheumatol. 1996 Feb; 23(2): 400-2
21. Sanjuan-Portugal-F; et al. The SAPHO syndrome and ulcerative colitis. An-Med-Interna. 1997 Apr; 14(4): 210-1
22. Gutzmer-R; Hefbst-RA; Kapp-A; Weiss-J. SAPHO syndrome. Case description of 3 patients with acne conglobata and osteoarticular symptoms. Hautarzt. 1997 Mar; 48(3): 186-90
23. Bolukbas-N; Bolukbas-S; Erel-A; Tali-ET. Sapho syndrome associated with acne fulminans and prominent acromioclavicular joint involvement. Scand-J-Rheumatol. 1996; 25(3): 180-2
24. Jana-H; Pavel-K. The SAPHO syndrome in a 16-year-old boy: coincidence of acne conglobata and osteoarthritis. J-Adolesc-Health. 1993 Mar; 14(2): 120-3
25. Andrews GC; Machacek GF. Pustular bacterides of the hands and feet. Arch. Dermatol. Syph. 1935; 32: 327-47
26. Pons-JC; Nekhlyudov-L; Delfraissy-JF. The course of the SAPHO syndrome during pregnancy. Eur-J-Obstet-Gynecol-Reprod-Biol. 1996 Dec 27; 70(2): 215-6
27. Toussirot-E; Dupond-JL; Wendling-D. Spondylodiscitis in SAPHO syndrome. A series of eight cases. Ann-Rheum-Dis. 1997 Jan; 56(1): 52-8
28. Reith-JD; Bauer-TW; Schils-JP. Osseous manifestations of SAPHO (synovitis, acne, pustulosis, hyperostosis, Osteitis) syndrome. Am-J-Surg-Pathol. 1996 Nov; 20(11): 1368-77
29. Watts-RA; et al. Arthro-osteitis--a clinical spectrum. Br-J-Rheumatol. 1993 May; 32(5): 403-7
30. Gotten-A; et al. SAPHO syndrome. Radiographics. 1995 Sep; 15(5): 1147-54
31. Dihlmann-W; Dihlmann-SW; Hering-L. Acquired hyperostosis syndrome--AHYS--(sternocostoclavicular hyperostosis, pustulotic arthro-osteitis, SAPHO-syndrome): bone scintigraphy of the anterior chest wall. Clin-Rheumatol.

1997 Jan; 16(1): 13-24
32. Olivieri-I; et al. Ankylosing spondylitis with exuberant sclerosis or SAPHO syndrome? J-Rheumatol. 1993 Jan; 20(1): 202-3
33. Vignot-E; Colson-F; Tebib-JG; Bouvier-M. Vertebral osteosclerosis, sacro-iliitis and palmoplantar dermatitis. Apropos of a case. Ann-Radiol-Paris. 1992; 35(4): 225-8
34. Vecchio-PC; Marlton-PV; Webb-J. Noninfectious osteitis: part of the SAPHO syndrome. Clin-Rheumatol. 1992 Sep; 11(3): 371-5
35. Kahn-MF; et al. Sternoclavicular pustulotic osteitis (SAPHO). 20-year interval between skin and bone lesions. J-Rheumatol. 1991 Jul; 18(7): 1104-8
36. Beraneck-L; Kaplan-G; Girardet-JP. Multifocal recurrent chronic osteitis. Course over 12 years. Correlation with SAPHO syndrome. Rev-Rhum-Mal-Osteoartic. 1990 Jun; 57(6): 473-5
37. Konczaty-H; Bourrillon-A; Hayem-F. Rheumatism and acne conglobata. Apropos of a new case, in a 13-year-old boy. Ann-Pediatr-Paris. 1990 Apr; 37(4): 231-4
38. Schreiber-S; Stare-JM; Thys-P. Rapidly destructive spondylitis, a manifestation of SAPHO syndrome. Rev-Rhum-Mal-Osteoartic. 1990 Mar; 57(3): 217-9
39. Collange-C; Brantus-JF; Sidot-C; Meunier-PJ. Sapho syndrome with femoral hyperostosis. Two case-reports. Rev-Rhum-Engl-Ed. 1996 May; 63(5): 367-70
40. Kahn-MF. SAPHO syndrome. Dermatology. 1995; 190(1): 85
41. Vohradnikova-O; et al. The SAPHO syndrome.. Acta-Derm-Venereol. 1993 Jun; 73(3): 208-9
42. Kahn-MF; Khan-MA. The SAPHO syndrome. Baillieres-Clin-Rheumatol. 1994 May; 8(2): 333-62
43. Brandsen-RE; et al. SAPHO syndrome. Dermatology. 199.3; 186(3): 176-80
44. Grosshans-EM. SAPHO: the impossible aeronym. Dermatology. 199.3; 186(3): 161-2
45. Kahn-MF; Chamot-AM. SAPHO syndrome. Rheum-Dis-Clin-North-Am. 1992 Feb; 18(1): 225-46
46. Crepy-AI; Veyssier-P; Kaloustian-E; Devillers-A. SAPHO syndrome. A case report. Ann-Med-Interne-Paris. 1990; 141(4): 390-1
47. Garcia-Marin-F; Iriarte-Ortabe-JI; Reyehler-H. Chronic diffuse sclerosing osteomyelitis of the mandible or mandibular location of S.A.P.H.O. syndrome. Acta-Stomatol-Belg. 1996 Jun; 93(2): 65-71
48. Kahn-MF; et al. Chronic enterocolopathies and SAPHO syndrome. 8 cases. Rev-Rhum-Mal-Osteoartic. 1992 Feb; 59(2): 91-4
49. Gouldden, B; et al. Long-term safety of isotretinoin as a treatment for acne vulgaris. Br.J. Dermatol. 1994; 131: 360 – 363.
50. Margolis, DJ; et al. Effects of isotretinoin on bone mineralization during routine therapy with isotretinoin for acne. Arch. Dermatol. 1996; 132: 769 – 774

PREVALENCIA DE LOS TUMORES MALIGNOS DE PIEL EN PACIENTES DEL HOSPITAL CARLOS ANDRADE MARIN (HCAM)

Dra.Yolanda Orozco Villacrés *, Dra. Janeth Salazar **, Dra.Sonia Tello ***

* Máster en dermatología UFMG Brasil
** Residente de Patologia HCAM
*** Médica Patóloga HCAM

RESUMEN

Según datos del Registro Nacional de Tumores del año 1998, en nuestro medio los tumores de piel ocupan el tercer lugar de los tumores en general.(1) Por esta razón se realizó un estudio retrospectivo transversal de los pacientes del HCAM para saber la prevalencia de tumores malignos de piel en este hospital Se realizó una revisión de 6864 informes histopatológicos correspondientes a los años 96-97 de los cuales 933 fueron biopsias de piel y de éstas 138 correspondieron a tumores malignos 86 (62.37%) carcinomas basocelulares CBC; 37 (26.81%) carcinoma espinocelular (CEC) ; 7 (5.073%) melanoma; 3 (2.17%) metástasis; 5(3.62%) otros tumores.
Además se realizó una correlación clínico-patológico en cuanto a sexo, edad, localización, morfología de la lesión, procedencia de la pieza. Dentro de la patologia de piel, los tumores malignos ocupan un lugar prevalente, siendo mas frecuente el CBC, seguido del CEC y melanoma. Es importante el estudio clínico, histopatológico y el seguimiento de estos pacientes.

Palabras Claves: Carcinoma de piel, histopatología.

SUMMARY

In our country the skin cancer in the third cause of morbility cancer, registred in the National Cancer Society in 1998.(1) For this reason we studied patients at the HCAM for know the skin cancer prevalency in that hospital. We review 6864 histopatology's reports at 1996-1997 years 933 skin biopsias, in this group 138 skin cancer 86 (62.37%) basal cell cancer CBC; 37 (26.81%) squamavscellular cancer (CEC); 7 (5.073%) melanoma; 3 (2.17%) metastases; 5(3.62%) others.
We co-relationated a clinical anda pathology, sex, age, localization, morphology, skin lesions. At the skin pathology the skin cancer is importat, the mosts frequently is CBC, then SCC and melanoma. Its important a clinical, histopathology for the prognosis of this patients..

KEY WORDS: Skin cancer, histopatology.

INTRODUCCION

Durante la última década, los problemas de la piel debido a radiación solar han aumentado, sobre todo en regiones tropicales y subtropicales y en pacientes de pieles tipo I-2 por la capa de ozono que permite mayor tiempo de penetración de estos rayos ultra violetas UV., los cuales son nocivos para la piel (2). Se producen desde daños agudos como quemaduras solares, a daños crónicos e irreversibles como reticuloide actínico, cutis romboidal, etc., y cambios que dan origen a tumores malignos como los carcinomas basocelulares (CBC), espinocelulares (CEC) y el melanoma.(3)

En nuestro medio, los tumores de piel en el hombre ocupan el tercer lugar de los tumores en general, después de cáncer (Ca.) Gástrico y Ca. Pulmonar y en la mujer después del Ca. de Utero y Ca. de Mama.(1)

Por este motivo, nos planteamos el estudio en pacientes del HCAM a quienes se les realizó examen anatomopatológico. Los objetivos fueron conocer la prevalencia de los tumores en general; especificar la prevalencia de cada uno de los tipos de tumores y correlacionar los estudios clínico-patológicos para de esta manera planificar un seguimiento prospectivo de los pacientes.

MATERIALES Y METODOS

El trabajo fue realizado en los servicios de Dermatología e histopatología del HCAM durante el período de un año desde Septiembre de 1996 a Septiembre de 1997. Fueron revisados todos los exámenes histopatológicos hechos en ese período Se incluyeron en el estudio todos los pacientes atendidos en los diferentes servicios del HCAM a los que se les realizó biopsia de piel y para el análisis estadístico, se incluyeron solamente los que tenían diagnóstico histopatológico de tumores malignos.

Tabla 1. Clínica de las lesiones

Lesión	Nº	%
L. inespefífica	30	21.73
Ulcera	30	21.73
Pápula	18	13.04
Tumor	13	9.42
Nódulo	7	5.07
Sin datos	6	4.34
Mácula	6	4.34
Residiva	5	3.62
Placa	2	1.44
Metástasis	1	0.72
Nevo	1	0.72
TOTAL	138	100

Al tratarse de an estudio clínico-patológico de diseño transversal fueron excluidos los pacientes que no tuvuieron confirmación de su diagnóstico histopatológico. Los datos fueron levantados en un formulario que incluía datos de identificación, clínico-dermatológicos, quirúrgicos, e histopatológicos. Estos fueron procesados y analizados en el programa ANALYSIS del soft EPI-INFO de la OMS. El control de calidad de los datos fue cerificado en el programa CHECK del soft EPI-INFO de la OMS. Por razones éticas ningún paciente fue identificado por el nombre.

RESULTADOS

Se revisaron un total de 6864 informes histopatológicos de un año desde Septiembre 1996 a Septiembre de 1997; de estos 933 correspondieron a patología de piel lo que re-

Tabla 2. Diagnóstico de los tumores basado en la observación clínica.

Dg. Clínico	Nº	%
CBC	65	47.10
CEC	19	13.76
OTROS	18	13.04
NEVO	10	7.24
TUMOR	9	6.52
MELANOMA	6	4.34
CANCER	5	3.62
SIN DATOS	4	3.82
METASTASIS	2	1.44
TOTAL	138	100

Tabla 3. Dagnóstico histopatológico de los tumores de piel

Dg. Clínico	Nº	%
CBC	86	62.37
CEC	37	26.81
MELANOMA	7	5.07
OTROS	5	3.62
METASTASIS	3	2.17
TOTAL	138	100

CBC = Carcinoma Basocelular;
CEC = Carcinomas Espinocelular

presenta un 13.59% de toda la patología general. De los cuales 138 fueron tumores malignos de piel lo que representa un 14.79% de la patología de piel.

Los pacientes que presentaron patología tumoral se encontraban entre los 25-92 años con una media de 66 años, desvío standar 13.71. Setenta y uno hombres (51.4%), sesentay siete mujeres (48.6%).

La mayoría 68 pacientes (49.3%) procedía del servicio de Dermatología seguido por Cirugía Plástica 48 pacientes (34.8%) y otros servicios 22 pacientes (15.9%) .Setenta y un pacientes (51.44%) se les realizó exéresis, a 41 (29.71%)biopsias; 22 (15.94%) afeitados y 4 (2.59%) no presentaron datos del procedimeinto realizado. La localización más frecuente fue la cabeza y cuello 103 (74.6%) siendo mas frecuente en la cara; en el tronco 17 (12.3%), extremidades 17 (12.3%) y un paciente (0.7%) no presentó datos de localización.

Las lesiones clínicamente fueron agrupadas tomando en cuenta la lesión elemental. Tabla 1.

Los diagnóstico clínicos también fueron agrupados considerando los principales tipos de tumores CBC,CEC, Melanoma, Metastasis. Otros sin diagnóstico, que se calificó clínicamente como tumor y como cancer en general se lo agrupó en una sola categoria. Tabla 2.

Los diagnósticos histopatológicos fueron clasificados en grandes grupos: CBC 86 (62.37%), CEC 37 (26.81%), melanoma 7(5.07%), metástasis 3 (2.17%) Otros 5 (3.62%). tabla 3.

DISCUSION

A pesar de que los tumores malignos de piel ocupan el tercer lugar dentro de la morbilidad general de tumores, según la sociedad de lucha contra el cancer SOLCA.(1) estos no han sido estudiados de una manera seria en nuestro país. Las estadísticas que se dan en este instituto son basadas en las estadísticas enviadas por los médicos patólogos. Sin embargo conocemos que en nuestro medio todavia existen profesionales que realizan exéresis de lesiones que nunca llegan amanos del patólogo y lo que es peor lesiones a las cuales en su etapa inicial nose les da la debida importancia.

Diagnosticar un Ca de piel clínicamente tiene su dificultad, especialmente para los médicos que no son especialistas, de allí que es importante reconocer las lesiones clínicamente, sospechar de que una mancha cafe marrón puede ser un melanoma in situ.(5,22) o que una pápula perlada puede ser el inicio de un CBC, o una úlcera puede ser un CEC, de allí la importancia de que se remitan estos casos "sospechosos" al médico dermatógo que es el mas capacitado para resolver este tipo de tumores (18).
Se conoce que el CBC es el mas frecuente de todos ellos, se localiza generalmente en áreas fotoexpuestas de cabeza, cuello, etc se lo relaciona con la radiación crónica y prolongada, aparece en personas de piel blanca y ojos claros alrededor de los 50 años, su frecuencia aumenta con la edad.(17,21) Clínicamente se manifiesta conto una pápula perlada, telangiectásica, eritematosa, que puede aumentar de tamaño, ulcerarse, fibrosarse, o adquirir pigmento. A la histopatología se observan masas o proliferaciones de células basaloides que forman una emplalizada a la periferie.(6-7)

El CEC es el segundo en frecuencia, en datos foráneos, se caracteriza por nódulos de crecimiento rápido que se ulceran. Los bordes son elevados, duros con eritema periférico. A veces se presentan como placas eritematosas descamativas o queratósicas. Se localizan con mayor frecuencia en áreas fotoexpuestas de cabeza, cuello, dorso de brazos, manos y tórax. La edad de aparición tiene una media de 60 años, predominando en varones.(8,17,20) Histopatológicamente puede presentar desde la variedad bien diferenciada con perlas córneasy puentes intercelulares entre las células escamosas tumorales, hasta el CEC pobremente diferenciado donde estos elementos se pierden y se observan solamente células pleomórficas y fusiformes.(9) En el presente estudio el CEC ocupó también el segundo lugar.

El melanoma es sin lugar a duda el tumor mas agresivo, constituye la primera causa de mortalidad neta por Ca de piel,y ocupa el octavo lugar entre las diez causas de mortalidad por Ca general.(2,5,10-12) Afecta a personas entre los 20-60 años de ambos sexos. Clínicamente se caracteriza por una mácula, o un nódulo obscuro hiperpigmentado de bordes irregulares, asimétricos, de crecimeinto rápido de más de 1 cm de diámetro, con o sin pigmento.(13-15) Por suerte es el menos frecuente y en el presente trabajo observamos sólamente 7 casos (5.07%).

El presente estudio establece la correlación clínico-patológica y se realiza una relación entre los aciertos o desaciertos clínicos confirmados con la histopatología de allí que se trata de un estudio inédito. Cabe destacar que la mayoría de los casos fueron discutidos en conjunto por los servicios de Dermatología e Histopatología en la reunión conjunta de los servicios.

Se revisaron un total de 6864 biopsias de estas 933 fueron de piel, la mayoría procedió del servicio de dermatogía, sin embargo otros servicios como los de cirugía plástica, otorrinolaringología, medicina, interna, oncología y otros fueron considerados y se agruparon en uno con el fin del análisis estadístico.

Un estudio parecido realizado en trabajadores de Ecopetrol (Barrancabermeja-Colombia) en un período de 10 años (1984-1993) puede ser equiparado o comparado al nuestro realizado en un año. Nosotras observamos 933 biopsias de piel de las cuales 138 (14.79%) fueron tumores malignos en un período de un año, en comparación con 2046 biopsias de piel de las cuales 223 fueron tumores malignos en el estudio colombiano realizado en 10 años.(16) Nuestra casuística de tumores es evidentemente mucho más alta

La edad promedio de nuestros pacientes fue de 66 años con un rango del 25-92 años. En el estudio colombiano la edad promedio fue de 55 años con un rango entre los 20-80 años. En cuanto a sexo el masculino fue el predominante en nuestro estudio 51.4 % de varones 48.6 % de mujeres, en el estudio colombiano 47.7% de varones 52.3% de mujeres.

El tipo de procedimiento solo fue analizado en nuestro estudio, considerandose la biopsia, extresis, raspado o curetaje, afeitado y otros.

Los datos clínicos también fueron analizados. En muchos de los pedidos histopatológicos, sobre todo los que proceden de otros servicios que no son dermatología ésta no se describe la clínica del tumor y por esta motivo tenemos una alta prevalencia de descripciones inespecícicas y úlceras como bien lo indica la tabla 2.

La hipótesis clínica, o diagnóstico clínico previo también fue considerado prevaleciendo en nuestro estudio el CBC, seguido por el CEC, otros ,etc como lo indica la tabla 3.

La histopatología nos confirma o niega esta hipótesis y al confrontar la clínica con la histopatología observamos 60.14 % de aciertos vs 39.85 % de desaciertos, esto nos lleva a pensar que no siempre las cosas son como parecen ser, que es muy difícil diagnosticar un tumor solo por el ojo clínico, mas aún si no se tiene experiencia. Esto lo podemos confirmar ya que el servicio que más aciertos tuvo fue justamente el de dermatología, (75% de aciertos vs 25% de desaciertos), seguido por el de cirugía plástica (39.58 % de aciertos vs 60.41% de desaciertos) y otros (ver gráfico).

Creemos que esto se debe a que muchas personas incluso dentro de los propios colegas médicos consideran a la piel y faneras como un órgano secundario y solo diagnostican o mandan al dermatólogo los tumores en la fase más avanzada, cuando todo el mundo lo puede diagnosticar. Consideramos de muchísima importancia que las personas, especialmente las de la tercera edad, se realicen chequeos periódicos de la piel para detectar a tiempo los casos premalignos o malignos que puedan tener y darles un inmediato tratamiento.

Actualmente llevamos a cabo un estudio prospectivo con los pacientes que tuvieron Ca de piel y que fueron tratados en el hospital a partir del año 97, nos hemos propuesto seguirlos 5 años por lo menos ya que en nuestro país no se le ha dado al Ca de piel la importancia que merece. Sabemos que en nuestro país el Ca de piel es el tercero en su morbilidad, pero tal vez debido a que su mortalidad afortunadamente es muy baja no se le ha dado la debida importancia. Infelizmente estos casos se los deja avanzar, producen lesiones mutilantes, monstruosas que son observadas irreverentemente en los medios de comunicación social, pero nunca nos hemos preguntado quien hace algo en este país para prevenir, porque no se han hecho campañas preventivas, y porque el paciente llega a estos extremos mutilantes. Sabemos que nuestro país tiene pocos recursos pero infelizmante estos estan desperdiciados. Seamos eficientes y excelentes: eficientes, para canalizar a tiempo los problemas al especialista adecuado, y excelentes para resolver los problemas a tiempo.

CONCLUSIONES

En nuestra casuística los tumores malignos de piel representan un alto porcentaje dentro de la patología dermatológica y de la patología tumoral en general.

El tumor maligno más frecuente fue el CBC, que afortunadamente es el menos agresivo. Sin embargo, la falta de un diagnóstico oportuno produce lesiones mutilantes y difíciles de tratar.

Ya que el factor geográfico es un determinante de la calidad e intensidad de las radiaciones solares y nuestro país se encuentra en la línea ecuatorial, debería darse mayor importancia al diagnóstico de lesiones pre malignas y malignas de la piel especialmente en las edades de mayor riesgo.

Es indispensable que este tipo de screning sea ralizado por profesionales idóneos, es decir por médicos dermatólogos

ABREVIATURAS

Ca. Carcinoma
CBC Carcinoma basocelular
CEC Carcinoma espinocelular
SOLCA Sociedad de Lucha contra el cáncer
Dg. Diagnóstico
L. Lesión
HCAM Hospital Carlos Andrade Marín

AGRADECIMIENTOS

A todos los médicos y personal de dermatología e histopatología del HCAM

BIBLIOGRAFIA

1- Sociedad de Lucha contra el Cáncer SOLCA. Registro Nacional de Tumores SOLCA Cáncer en Quito Anuario 1994. AH editores 1994 92-6.

2- Instituto Nacional del Cáncer. Preguntale a NOAH sobre el cáncer. www.Cancernet.1999

3- Kripke M. Carcinogeniesis: radiación ultravioleta in: Fitzpatrick T. Eisen A. Wolff K. Freedberg I. Austen K. Dermatología en medicina general. Editorial Médica Panamericana 4a. ed. tomo I Buenos Aires 1997 834-842

4-Cross S. McDonagh A. Stephenson T. Cotton D. Undeerwood J. Fractal and integer-dimensional geometric analysis of pigmented skin lesions. Am.J.Dermatopathol. 1995: 17(4) 374-378.

5- Morton C. Mackie R. Clinical accuracy of the diagnosis of cutaneous malignant melanoma. Br.J.Dermatol. 1998: 138(2) 283-267.

6- Martin D. Bartheleny I. Mondie J. Grangier Y. Pelissier P. Lodde J. Les epotheliomas faciaux: considerations generales, moyens et indications chirurgicales. An.C.Plast.Est. 1998: 43 (4)311-364.

7- Carter M. Lin A. Carcinoma basocelular in: Fitzpatrick T. Eisen A. Wolff K. Freedberg I. Austen K. Dermatologia en medicina general. Editorial Médica Panamericana 4a. ed. tomo I. Buenos Aires 1997 881-890.

8- Schwartz R. Stoll H. Carcinoma espinocelular in: Fitzpatrick T. Eisen A. Wolff K. Freedberg I. Austen K. Dermatología en medicina general. Editorial Médica Panamericana 4a. ed. tomo I Buenos Aires 1997 861-881.

9- Lever W. Schaumburg-Lever G.Tumores Melanocíticos Benignos y Melanoma Maligno in: Lever W. Schaumburg-Lever G. Histopatología da Pele. Editora Manole Ltda. 7a. ed. Sao Paulo 1991 711-33.

10- Weinzweig N. Tuthill R. Yetman R. Desmoplastic malignant melanoma: a clinicohistopathologic review. Plast Reconstr. Surg. 1995: 95(3) 548-555.

11-Newton-Bishop J. Molecular pathology of melanoma. Cáncer metástasis Rev 1997: 16(1-2) 141-154.

12-Giraldor N. Melanoma Maligno in: Fundamentos de Medicina Dermatológica 3era. ed. Carvajal. Colombia 1987. 292-5.

13-Gómez-Vargas L.M. Restrepo MR. Mejia PA. Melanoma Nodular Acral secundario a Rev. Col.Dermatol. 1996: 5(3) 98-100.

14-Ferrandiz C. Tumores Melanocíticos in: Dermatología Clínica. Mosby/Doyma libros S.A. 1era. ed. España 1996. 221-4.

15-Vinacocha F. Rodríguez JL. T. Pigmentarios in: Tratado de Dermatología Iglesias Diez 1era. ed. Egraff S.A. Madrid 1994. 929-930.

16- Vergara H. Cáncer de piel. Rev Col Dermatol. 1996: 5 (1) 27-32.

17-Brown-Falco O. Plewig G. Wolff H. Winkelman R. Malignant Epitelial Tumors in: Brown-Falco O. Plewig G. Wolff H. Winkelman R. Dermatology. Springer-Verlag 3a. ed. Berlin 1984 1018-1039.

18-Fleming I. Amonette R. Monaghan T. Fleming M. Principles of management of basal and squamosus cell carcinoma of the skin. Cáncer 1995: 71(Suppl) 699-704.

19- Amorrortu J. Oliver V. Neira C. MarquinaP. Gallo S. Salazar V. Factores Clinico- histológicos que influyen en la metástasis y mortalidad. Actas Dermo Sif. 1989: 80(1-2) 29-32.

20-Eroglu A. Berberoglu U. Berreroglu S. Risk factors related to locoregional recurrence in squamous cell carcinoma of the skin J SurgOncol. 1995: 61(2) 124-130.

21-Kiatsambas A. Nicolaidou E. Melanoma maligno cutáneo por exposición a la luz solar. Episol Club Medical Special http://www.visualnet.com.br/epis oleclub/art.2.htm. 1998 1-14.

22- González S. Dermatopatología Neoplasias de la piel. http://escuela.med.puc.cl/publicación 10.Dermatopatología/10

MEDICO.

El que suscribe Doctor en medicina y cirujano, tiene el honor de ofrecer al público de esta Capital, sus servicios profesionales, recibe gratis de los pobres, de once á doce del día: en su casa, carrera del Pichincha, número 24 junto á la de los Hermanos de las escuelas cristianas.

Quito, abril 7 de 1886

Julio A. Vizcaino

El Comercio - Quito, N°36, 4 de Mayo 1886

ENCUESTA SOBRE FOTOPROTECCION Y FOTOEDUCACION EN EL HOSPITAL GONZALO GONZALEZ.

Dra. Cañarte C., Lcda. Benavidez M., Leda Valenzuela S., Lcda Orellana L.

Hospital Dermatológico Gonzalo González.
Quito

RESUMEN

Realizamos en 300 pacientes que acudieron a la consulta externa del Hospital dermatológico Gonzalo González durante 1999 una encuesta para determinar el nivel de conocimiento sobre las patologías solares y en especial del cáncer de piel, que información reciben y que realiza cada uno para prevenirlas.

SUMMARY

We made an inquiry to 300 patients, who came in to the outpatient unit of the Gonzalo Gonzalez Dermatologye Hospital durin 1999, to determine the knowledge level of the solar pathologies, specially skin cancer; what the do to prevent them and what information they get.

Palabras Claves: Fotoprotección, Fotoeducación, Cáncer de piel

Lo más importante para realizar un beneficio a la comunidad y obtener los resultados esperados, es transmitir un mensaje que sea veráz, consistente y realista, y que no cause controversia directa entre las personas, por ello hemos intentado despejar varias interrogantes que nos hemos planteados, sobre el nivel de conocimiento de la población en relación a la forma de protección de la piel para evitar las patologías solares y en especial del cáncer de piel, y encontrar un mecanismo de información y protección que sea dirigida a la población con miras a disminuir las estadística actuales del cáncer de piel en el Ecuador.

CORRESPONDENCIA:

Dra. Cecilia Cañarte
Hostipal Dermatológico Gonzalo Gonzalez
Quito.

Si bién es cierto, el sol produce efectos benéficos como, la síntesis de la vitamina D, efectos terapeúticosy psicológicos, pero también tiene efectos perjudiciales como eritemas, pigmentación, quemaduras, inmunosupresión y en forma crónica es responsable del fotoenvejecimiento y la fotocarcinogénesis. (1,2)

Así pués de todo el espectro solar, solo parte de la radiación ultravioleta, luz visible y la radiación infraroja (IR) alcanzan al ser humano, los UVC son los más energéticos, pero no llegan a la superficie terrestre; los UVB llegan en una proporción mucho menor a la superficie terrestre, es la más agresiva a la piel y es responsable de la quemadura solary de la fotocacinogénesis. Los UVA , consiguen una penetración más profunda y tienen una significación importante en los procesos de fotoenvejecimiento y fotosensibilidad (1,3,4,5).

Se estima que cada década, el ozono total se reduce en un 5%, en 1980 se tenfamos un 5-10% de reducción y para el

2000 tendremos 15% más, es decir que por cada 1% de disminución de grosor, aumenta el 1.1% de la capacidad eritematógena de los UVB (8,9).Esto se prolongará hasta el siglo XXI, pues en la estratósfera se encuentran los conocidos clorofluocarbonados que proceden de los sistemas de refrigeración, aire acondicionado, extinguidores, aerosoles, espumas sintéticas etc (1,2,6). Esto mantiene ocupado a los británicos y japoneses y actualmente a los de la NASA a través de su instrumento TOMS (Total Ozone Measure Spectrum), pues existe disminución de la absorción de los UVB que son los más eritematógeno y cancerígeno con riesgo de aumentar la cifras de cáncer de piel, y secalcula que para el año 2000 el c.espinocelular aumentará el 15 % más. (4,10).

Quito es una ciudad que se encuentra en la linea ecuatorial, a una altura de 2800 m sobre el nivel del mar, la caida perpendicular de los rayos sobre la ciudad, el ser una región alta respecto al nivel del mar, sumado al desconocimiento de los daños que ocasiona la exposición en forma crónica de la piel, y la falta de protectores solares, ocasiona una predisposición para la aparición de los carcinomas epidermoides basocelular, espinocelular, queratosis actínicas, melanomas, etc.

En Ecuador el indice de cáncer de piel está aumentando, según las estadísticas de SOLCA entre 1985-1996 existió un total de 2.154 (11.38 %) con incidencia alta de mujeres 1.177 (10.23%) y hombres 977 (13.15%), solo en 1996 existió un total de 230 (12.69%) tumores de piel y un total de melanoma de 37 (2.04%)(6). Sin embargo la cifras van en aumento y en 1998 solo en Quito existieron 300 tumores tomados de los principales centros asistenciales de la ciudad, el H. Carlos Andrade Marín 23 %, SOLCA 18 %, H. Militar 8 %, H. Eugenio Espejo 4 %, H. Enrique Garcés 3 %, y a nivel de Consultas privadas se estima un 15 %, y el H. Dermatológico Gonzalo González el 29 % (7).En nuestro hospital se atienden un promedio de 15.000 consultas nuevas anuales, de los cuales 15 % presenta algún tumor epidermoide. Solo desde 1992-1996 se hospitalizaron 78 pacientes con diagnóstico de carcinoma basocelular 54 y espinocelular 24. Para 1998 aumentamos las cifras en ese año a un total de 86 pacientes, entre hospitalización y casos nuevos de consultas externas (basocelulares 64 y espinocelulares 22) lo que representa una cifra alarmante si tomamos en cuenta que para los siguientes años ésta cifra puede aumentar.

En todo caso debemos tomar en cuenta ciertos factores que predisponen al cáncer de piel como son: La disminución de la capa de ozono, las radiaciones reflejas, pués la arena y el cemento reflejan el 15-20 % de la radiación, la nieve el 85 %, el agua el 40 %. Tomando en cuenta que los UVB pasan 30 cm bajo la superficie del río y del mar y 80 cm en las piscinas, la inmunosupresión de la piel que causan las radiaciones solares (7), la falta de uso de un protector solar, la ausencia de fotoeducación y el tipo de piel predisponen a que una persona presente daño solar crónicoy posiblemente un cáncer de piel a futuro. (3,8,9,10).

MATERIALES Y METODOS.

Considerando las cifras alarmantes de aumentos anuales de cáncer de piel , decidimos realizar una encuesta a los pacientes que acuden diariamente a la Consulta Externa del Hospital para saber cuanto de ellos conocen los peligros que ocasionan las radiaciones solares, sus consecuencias, que hacen para protegerse, que educación reciben de sus médicos para evitar dichas patologías y que conocimient0 tienen sobre los filtros solares.
Se elaboró un cuestionario con preguntas relacionadas con el tema y se las entregó a 300 pacientes que acudieron a solicitar atención. Posteriormente se realizó revisión de los datos estadísticos de los ultimos años y verificar el aumento de los tumores de piel.
Se realizó además una revisión bibliográfica del tema que por cierto, existen muy pocos trabajos realizados en el país y se tabularon los datos obtenidos.



Cuadro 1. Uso de protector solar. n=300, datos referidos en porcentaje



Cuadro 2. El sol causa daño?. n=300 , datos referidos en porcentaje

RESULTADOS.

Características de la muestra (n=300)

	Nº	%
Hombres	100	33.3
Mujeres	200	66.67
Edad		
0-20 años	91	30.33
21-40 años	145	48.3.3
41-60 años	62	20.67
Mas de 60 años	2	0.67

La raza de los pacientes encuestados fue: el 39 % blancos, 57 % mestizos y 1% de raza negra. El 44%, piensa que se quema en menos de 1 hora al estar en contacto con el sol y el 2 % afirman que no se quema, el resto tiene un tiempo intermedio de quemadura solar. La utilización de protectores solares se refiere en el gráfico 1. La mayoría de encuestados tienen un nivel de preparación de medio a superior (profesionales 42%, educación media 50% y sin educación 8%) , el conocimiento de que la exposición crónica al sol causa daño se refiere en el gráfico 2: el 41.66 % conoce que el sol produce cáncer de piel y el 42.33 % afirma que el sol mancha, envejece, produce lunares y pecas en la piel, mientras que el resto desconoce las patologías solares.

El 43% de personas encuestadas han recibido alguna forma de fotoeducación, el 56% ninguna y el 2% no refiere. El 20.8 % de los encuestados afirma haber utilizado algún protectos solar alguna vez, el 5.5 % confunde cremas, aceites, lociones con protector solar, y el 73.7 % no ha utilizado en su vida fotoprotección.

DISCUSION

Como podemos ver, la falta de información y la educación del pacientes es sumamente importante en la prevención del daño solar tomando en cuenta que ello es primordial para evitar el riesgo de cáncer de piel en el futuro, tal vez si hubieramos empezado campañas de prevención del fotodaño, muchos pacientes que en la actualidad han sufrido de cáncer de piel en cualquiera de sus variedades no las tuviere el día de hoy. Es importante recalcar que en los últimos años, la población jóven está presentando tumores de piel, pues antes se pensaba que era solo patología de personas de edad abanzada (60-80 años)(7,11).

Todo éste esfuerzo de la fotoeducación involucra la profilaxis y la concientización sobretodo de adultos, padres y madres fundamentalemente. El mensaje siempre tiene que ser positivo, jamás debe ser negativo y ésto compromete no solo a la población sana, sinó también a la población en riesgo y a los ya pacientes.

Debemos indicar a la población que evite estar en contacto con el sol, entre las 9 y 16 h.; use sombreros; gafas; protectores solares, busque la sombra, etc Muchas ocasiones se les dice "No se broncee", si durante mucho tiempo se ha dicho el "bronceado es estéticamente conveniente y posiblemente saludable", se les debe explicar que eso no es cierto pero con palabras sutiles para que capten el mensaje que queremos transmitirles y explicarles que ese estado es un medio de defensa de la piel ante la radiación solar, pués el daño solar es "acumulativo e irreversible" y que si se expone en forma crónica, es probable que en un futuro sea candidato a tener un epitelioma de piel (12).

Se calcula que solo el 20 % de los especialistas se limitan a examinar en forma global al paciente y que un 77 % solo examinan la zona donde el paciente refiere lesión, por lo que debemos hacer conciencia y mejorar la calidad de atención a nuestros pacientes y examinar toda la piel y encontrar lesiones sugestivas de malignidad y explicarle al paciente el paso a seguir (3,8,10).

Por último se debe fomentar las campañas, inclusive con ayuda de los laboratorios que promocionan filtros o pantallas solares hacia la población y realizar fotoeducación aún desde las escuelas y estamos seguros que en los próximos años reduciremos el porcentaje de cáncer de piel que al momento tenemos.

Es posible que hemos tomados solo 300 pacientes al azar, pero que datos obtendríamos si la muestra fuera más grande ?... Creemos que es el reflejo de una población en general que aún paede ser fotoeducada y es responsabilidad de los especialista de la piel de que la realidad que empieza a reflejarse en ésta muestra cambie en un futuro para conservar la "salud de la piel"

CONCLUSIONES

1.-Existen muchas personas que cada día consultan por una patología solar, especialmente mujeres, en edades que van entre los 20-40 años.
2.- Se observa dificultad para definir el tipo de raza.Es posible que ésto se deba a una falta de conocimiento sobre los biotipos propios identificables, pués todos conocemos que somos productos de mestizaje.
3.- Solo 41 personas de las 300 utilizan un protector solar, el resto, no utiliza, desconoce o confunde el protector con cosméticos, tomando en cuenta que el 44 % se quema en menos de 1 hora.
4.- El nivel de instrucción de nuestros encuestado es bueno, el 98 % conoce que el sol causa daño a la piel, lo que confirma que hacen falta muchas campañas para que ellos sepan evitar los riesgos tomando en cuenta que su consulta es por patología solar..
5.- Lo más relevante de ésta encuesta es el hecho de que de los 300 pacientes, el 42.6 % a recibido foloedacación pero

de forma informal o a través de programas de televisión, o dados por personas no especializadas, solo de ellos el 20 % lo obtuvo de Médicos y de éstos el 5 % fueron dados por un Dermatólogo.

6.- El indice de cáncer aumenta considerablemente cada año en el Ecuador como lo demuestran las Estadísticas y peor aún si el 41 % de la población encuestada afirma que el sol produce cáncer de piel.

7.- Existe poca educación por parte de los Especialistas Dermatólogos que son los llamados a fomentar campañas en la prevención del fotodaño. Y es una pena que la poca información que tiene la población la obtuvieran de otros medios informales.

RECOMENDACIONES:

1.- La Fotoprotección y Fotoeducación debe ser un hábito que dure toda la vida de las personas y debe iniciarse desde el nacimiento.

2.- Todos los individuos deben protegerse, especialmente los que realizan actividades al aire libre y los niños.

3.- Evitar exposiciones prolongadas especialmente entre las 9 y 16 horas.

4.- En general, se debe disfrutar el sol en forma sana y prudente, usando sombreros, viceras, sombrillas, ropa de algodón, lentes con filtro de radiación luz ultravioleta.

5.- Recomendar a la población que acudan al especialista en caso de dudas sobre las patologias solares y los cambios que encuentren en ciertos lunares de su cuerpo.

BIBLIOGRAFIA.

1.- Fitzpatrick T. Fotomedicina. Dermatología en Medicina General, Tomo 3, Cuarta edición, editorial Panamedicana, (1699-1803) Madrid - España 1997.

2.- Iglesias Diez L. Fotodermatosis, Tratado de Dermatología, Primera Edición, Luzan 5. S.A ediciones, Madrid 1994 (298-303).

3.-Simposium de Fotoprotección XXI Congreso Colombiano de Dermatología, Medellín 1996.

4.- Araya M.,Rivas M.,Rojas E.,Campos L.,Programa Educativo Sobre Fotodaño y Fotoprotección en la Población de Arica. Primavera de 1995., Revista Chilena de dermatología, Vol 13, N.1, (17-25) Chile 1997

5.- Ribera M.,Paradelo C., El Sol y la Piel: Fotoprotección y filtros solares.,Medicina Integral, Vol 30, N.2, Junio 1997.

6.- Abarca J., Evaluación del Paciente Fotosensible, Revista Chilena de Dermatología Vol 13, N.1, (39-51) Chile 1997.

7.- Cáceres G., Felix D.,Tapia J., Fotoinmunología Básica, Medicina Cutánea Iberolatinoamericana, Vol XXV, (229-240) 1997

8.-Moseley H., Mackie R., Ultraviolet B was increased al ground level in Scotland during a period of ozone depletion., British Journal of dermatology N. 137, (101-102) 1997

9.- Registro Nacional de Tumores. (SOLCA), Cáncer en Quito 95 y 96. Octubre 1998.

10.- Sociedad Ecuatoriana de Dermatología. IX Congreso Nacional de Dermatología Cuenca 99.

11.- Diffey B., Grice J., The influence of suncreen type on photoprotection. British Journal of dermatology N.137, (103-105), 1997

12.- Soto Paredes R., Fotoenvejecimiento y su tratamiento actual. Revista Chilena de dermatología. Vol 12, N.4, (184-187) Chile 1996.

CASOS CLINICOS

SARCOMA DE KAPOSI

Dra. Mireya Aguilar A. *, Dr. Gonzalo Calero Hidalgo **

Servicio de Dermatología, Venereología, Alergias "Dr. Wenceslao Ollague Loaiza" del Hospital Teodoro Maldonado Carbo. Guayaquil.

* Médico Residente del Posgrado de Dermatología

** Jefe del Servicio de Dermatología. Director del Postgrado de Dermatología de la Universidad Estatal

RESUMEN

Presentamos el caso de un paciente masculino de 39 años de edad, soltero con antecedente de herpes genital y seropositivo para HIV desde hace un año. Desde hace 45 días nota la presencia de tumoración exofítica nodular violácea y asintomática en región cervical anterior. El estudio anatomopatológico corroboró la sospecha clínica de sarcoma de kaposi.
El sarcoma de kaposi se lo relaciona con el Herpes virus tipo 8, y es una patología que se está presentando con mayor frecuencia en nuestro medio.

Palabras claves: HIV positivo, Sarcoma de Kaposi

SUMMARY

We present the case of a male patient of 39 years old, with history of herpes genital and HIV (+) ayear ago. For45 days present exofitica tumuration nodular violaceum and asintomatic in cervical region. The anatomopathology studie concluded the clinical suspicion of sarcoma of kaposi
The sarcoma of Kaposi ralates with the herpes virus type 8, is a patology more frequent in our country.

Keys Word: HIV positive, sarcoma of kaposi

Se trata de un paciente de sexo masculino de 39 años de edad, soltero, nacido y residente en Guayaquil, con antecedentes patológicos personales de herpes genital, VIH positivo.

Consulta por presentar una lesión nodular única de un centímetro de diámetro, coloración violácea, bordes definidos, superficie lisa brillante, no dolorosa, de 45 días de evolución, localizada en la región cervical anterior.

El paciente es sometido a exéresis de la lesión y el estudio histopatológico reporta una lesión exo-endofítica no encapsulada, con epidermis de características normales, es una masa sólida en la cual se observan zonas hemorrágicas. A mayor aumento es posible observar hileras de células fusiformes entre las cuales hay hendiduras con eritrocitos, pigmento hemosiderínico; no se observan atipias celulares. Con predominio de células endoteliales fusiformes dispuestas en cardúmenes de peces y eritrocitos que infiltran los haces de colágeno.

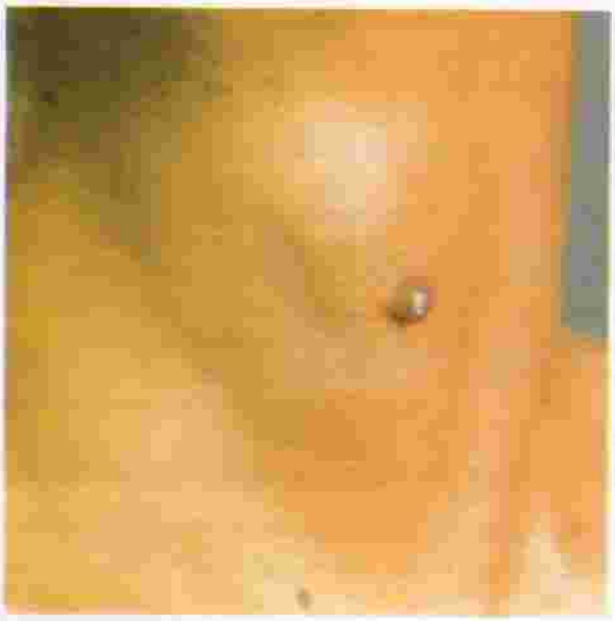

Fig. 1 Lesión nodular única de coloración violácea en la cara anterior del cuello

SARCOMA DE KAPOSI

HISTORIA: En 1872 Moritz Kaposi describió un proceso neoplásico cutáneo y extracutáneo en individuos de edad avanzada con un curso clínico benigno originalmente denominado Sarcoma Idiopático Múltiple Pigmentado, actualmente "Sarcoma de Kaposi" (1,5)

TIPOS :
- S.K. CLASICO
- S.K. AFRICANO
- S.K. YATROGENICO
- S.K. EPIDEMICO (2,3)

Fig. 2 Histopatología. Lesión exoendofítica no encapsulada con epidermis de características normales

EPIDEMIOLOGIA

El S.K. clásico se presenta en varones de edad avanzada, de procedencia Mediterránea o Judía, del Este Europeo. No tiene un factor ambiental contribuyente.

El S.K. Africano o Endémico desarrollado en partes de Africa Ecuatorial, se presenta en todos los grupos de edad y tampoco tiene factor ambiental contribuyente.

El S.K. Yatrogénico se asocia con trasplantes de órganos.

El S.K. Epidémico asociado con el tipo 1 del VIH, se acompaña de trastornos inmunitarios. La incidencia antes del SIDA era 0.01 - 0.06 por 100.000 habitantes (5)

El llamado Sarcoma de Kaposi Epidémico es la neoplasia más frecuente en los enfermos portadores de VIH (8). Su incidencia en ellos es 20000 veces superior a la de la población general y 300 veces superior a la encontrada en sujetos con otros casos de inmunosupresión (1, 6)

ETIOPATOGENIA

Tanto para el S.K. clásico y de sus diversas formas se han postulado diversas teorías, pero ninguna ha podido ser confirmada plenamente (5). Sin embargo, de las distintas hipótesis etiológicas, la infecciosa, en particular el papel del herpes virus humano tipo 8 parece ser la más aceptada (1, 4, 6,8,9) pues se ha podido observar últimamente como lazo de unión entre las diferentes formas epidemiológicas de S.K. la presencia de este virus. Esto daría unidad etiológica ya que el HVH 8 no está presente en la población en forma general (7). Sobre esta base etiológica encontramos distintos cofactores que lo predisponen.

Se acepta que el papel del VIH 1 sería el de promover la replicación del HVH 8 a través de un mecanismo indirecto alterando la inmunidad del huésped (7). Gallo sin embargo postula por un papel más específico. El Sarcoma

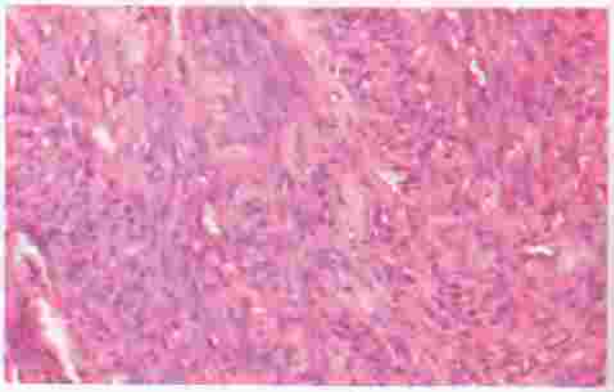

Fig. 3 Histopatología. A mayor aumento se observan haleras de células fusiformes, entre las cuales hay hendiduras con eritrocitos

de Kaposi comenzaría por lesiones microvasculares inflamatorias promovidas por distintos factores ambientales en cada tipo epidemiológico. Uno de ellos sería la producción aberrante de citoquinas, interferón gamma, TNF-alfa, interleuquinas 1 y 6, aumentadas por la distinta actividad de tat de VIH 1.(1) Así es probable que el SK. comience como una hiperplasia y pueda evolucionar hacia el desarrollo de clones de células malignas, en algunos pacientes, pero las células neoplásicas serán una pequeña minoría.(7)

TRATAMIENTO

Al considerar la terapéutica frente a un paciente con S.K. y VIH , se podrían diferenciar desde el punto de vista clínico 2 situaciones:
a.- S.K. cutáneo o ganglionar estable o progresivo o S.K. gastrointestinal asintomático.
b.- S.K. cutáneo agresivo (lesiones sangrantes o ulceradas) o gastrointestinal sintomático o broncopulmonar.

En el primer caso se ha propuesto la utilización de:

-Interferón Alfa como antiproliferativo, antivírico, inmunomodulador o inhibidor de la angiogénesis . Se ha asociado a Zidovudina siendo eficáz en pacientes con más de 200 ul de TCD 4.(1,3) Actualmente se dá interferón alfa en pacientes con S.K. mucocutáneo muy agresivo o que no responden al tratamiento antiretrovírico o que no reciben dicho tratamiento por intolerancia.

- Quimioterapia. Eficáz en pacientes con S.K. cutáneo que no reponde al tratamiento con interferón o con formas de S.K. visceral.
Bleomicina IM, Vincristina -Vinblastina para S.K. cutáneo.

- Bleomicina, Vincristina (BV) o

- Adriamicina, Vincristina, Bleomicina (ABV) para formas más agresivas o viceralest 1,3,8)

- Antraciclinas en liposomas como Daunoxone (Daunorrubicina liposómica) Caelix (Doxorrubicina liposómica)

Eficáz en el tratamiento de formas de S. K. cutáneo o visceral o casos que no responden a tratamientos agresivos de quimioterapia convencional.(3,8)

Tratamiento de S.K. agresivo cutáneo o viscerales, útil el tratamiento simultáneo con antraciclinas en liposómas e inhibidores de las proteasas.
El tratamiento antirretrovírico esclusivo en algunas formas de S.K. visceral, en formas severas iniciar ambos tratamientos.

La FDA aprobó el Taxol (citostático) tratamiento de segunda línea en pacientes con VIH, aunque presenta considerable toxicidad y la experiencia no es muy amplia merece tenerse en cuenta para casos que no responden a fármacos antes indicados.(8)

BIBLIOGRAFIA

1.- Fitzpatrick T. Dermatologia en Medicina General. Tomo II. Cuarta Edición. Editorial Médica Panamericana 1997. Pag. 1303-131
2.- Friedman R. Cancer de Piel. Editorial Médica Panamericana 1993. Pág.38-39. 310-315
3.- Oncologia Multidisciplinaria. Neoplasia. Vol.15. Num. 2 Abril 1998.
4.- Yang BT, Chen SC, Leach MW, Manfra D, Homey B, Wiekowski M, Sullivan L, Jenh CH, Narula SK, Chensue SW, Lira SA. Department of Inmunology, Shering-Plough Research Institute. Kenilworth. New Jersey 07033.
5.- Just M., Ferrandiz C. Sarcoma de Kaposi Clasico. Piel Vol. 12 Núm. 6 Pág. 296-303. 1997.
6.- Nasti G. , Serrano D, Ridalgo A et al. Valencia Ortega M. El Sarcoma de Kaposi asociado al SIDA Es más agresivo en las Mujeres: Estudio de 54 Pacientes. Publicación Oficial de la Sociedad Española Interdisciplinaria del SIDA. Vol. 10. Núm 8. Pág. 350-351.1999.
7.- Nájera Marrondo R. Los Enigmas del Sarcoma de Kaposi. Publicación Oficial de la Sociedad Española Interdisciplinaria del SIDA. Vol. 10 Núm 5. Pág. 189.1999.
8.- Casanova J. Soriano V. Podzamezer D. Neoplasias Asociadas al VIH. Publicación Oficial de la Sociedad Española Interdisciplinaria del SIDA. Vol. 10 . Núm 4. Pág.276 - 278.1999. SIMPOSIUM SATELITE Nº- 7 (SS7)

COLAGENOMA:

Dr. Eduardo Garzón *, Dr. Miguel Méndez S **, Dr. Holguer Garzón ***

* Médico Tutor del Postgrado de Dermatología .U.C. Hospital Dermatológico " Gonzalo González ".

** Médico R1.Postgrado de Dermatología .U.C.

*** Médico Tratante del Hospital Dermatológico "Gonzalo González ".

RESUMEN

Reportamos un caso clínico de colagenoma, entidad poco frecuente en nuestro medio. Esta patología responde a un trastorno hamartomatoso y displásico de diversos componentes de la dermis, ocasionando clínicamente nodulaciones cosméticamente desfigurantes cuyo número se incrementa con el avance de la edad. No existe tratamiento definitivo aún.

SUMMARY

We are reporting a clinical case of colagenoma which is arare disease in our country. This pathology corresponds to a hamartomatoso and displasic disorder of several components at the dermis. Clinically this disease produces nodules in the skin wich are cosmetically desfiguring .The number of these nodules increases with age. There is no definitive treatment to this disease get.

Palabras Claves : Colagenoma, Procolágeno, fibroblastos dérmicos, hamartomatoso.

INTRODUCCION

Forma parte de un grupo de trastornos caracterizados por el crecimiento excesivo hamartomatoso y displásico de diversos componentes sólidos de la dermis (1).

Son lesiones que contienen predominantemente uno de los componentes de la matrízextracelular ; colágeno, fibras elásticas o glicosaminoglicanos.

CORRESPONDENCIA

Dr. Eduardo Garzón Aldáz. Tfno. (593-2) 234-246.
e - mail : eduardogarzon hotmail.com

Existen varias clasificaciones de esta entidad , pero han sido confusas (2).

El colagenoma primario: se produce por una anomalía hereditaria de la estructura del colágeno , del procolágeno o de las enzimas que participan en la biosíntesis y la degradación del colágeno (2).

El colagenoma secundario o adquirido: ocurre por alteraciones del colágeno como consecuencia de alteraciones metabólicas inicialmente no relacionadas con él.

En varias condiciones adquiridas existen alteraciones de la regulación de la expresión de los genes para el colágeno lo que determina un defecto en el depósito del colágeno en los tejijos (2).

Fig. 1 Lesiones en región lumbar

Fig. 2 Aumentoy pérdida de las caracterísitcas fibrilares del colágeno.

Una técnica útil para la evaluación de los cambios del metabolismo del colágeno consiste, en el uso de células cutáneas cultivadas, tales como fibroblastos dérmicos o queratinocitos epidérmicos. Esta técnica permite el estudio de varios aspectos del metabolismo del colágeno: la expresión de genes para el colágeno a nivel de ARN m, el índice de producción del procolágeno, la síntesis de colágenos genéticamente diversos y la producción de colagenasa y sus inhibidores.

Más recientemente la técnica de hibridación molecular hizo posible el exámen directo de la expresión de los genes para el colágeno a nivel de ARN m.en tejidos normales y patológicos (2).

Se ha examinado la posibilidad de encontrar en la circulación un factor sérico responsable del incremento de la producción de colágeno (10). Según estas definiciones, en la actualidad se conoce a varias entidades clínicas que representan trastornos verdaderos del colágeno, los cuales se presentan con nódulos y pápulas dérmicas múltiples con distribución simétrica sobre tórax ,(2/3 de ellos en tórax postero-superior) y parte inicial de miembros superiores e inferiores, son asintomáticos, en ocaciones (4) son duros como piedras, las lesiones individuales varian de pocos milímetros a varios centímetros de tamaño y muestran mínimos cambios epidérmicos (5).

Es difícll diagnosticar al microscopio, nevus del tejido conjuntivo del colágeno, ya que el colágeno dérmico, si bien está en mayor cantidad puede aparentar normalidad (3).

La principal caracterisitca histopatológica de la dermis, es la acumulación de fasciculos de colágenos duros y densos (9). La separación entre capa superficial y profunda de la dermis desaparece y la dermis se extiende hacia abajo hasta el tejido subcutáneo.

Las fibras elásticas, parecen disminuidas en número, representando posiblemente un efecto de dilución, debido a la acumulación de colágeno.

CASOCLINICO

Paciente, sexo masculino, 6 años de edad, estudiante. Presenta desde los seis meses de edad, y sin causa aparente: dos lesiones localizadas bilateralmente en región lumbar: la primera es una placa elevada amarillenta, de aproximadamente 6 cm de diámetro de borde y superficie irregulares, consistencia blanda, no dolorosa (Fig . 1).

La segunda placa menos elevada, mas pequeña que la anterior de aproximadamente 4 cm de diámetro, de contorno y superficie irregulares, eritematosa, no dolorosa, de consistencia blanda, mamelonada a modo de "piel de naranja ".(Fig.1)

Al examen con la luz de wood no muestra manchas hipocrómicas. Se solicitaron exámenes de laboratorio pero eran normales. Las placas radiográficas de huesos largos son normales y el ECG normal.

Histopatológicamente se observa engrosamiento de fibras de colágeno provocando homogenización y pérdida de las características fibrilares del mismo (Fig. 2)

Estudios clínicos reportaron la presentación clínica e histológica de lesiones hamartomatosas del colágeno en integrantes de una familia, entidad que fue llamado colagenoma cutáneo familiar (1) transmitida con un patrón hereditario autosómico dominante (6).

Las lesiones en todos los pacientes tuvieron un inicio entre los 15 y 19 años de edad, y el número de lesiones, se incrementaron de manera significativa en las mujeres

durante la gestación, es concebible por consiguiente, que el colagenoma cutáneo familiar sea una condición heredada cuya expresión puede estar bajo conrtol hormonal y los cambios que presentan durante la pubertad y la gestación aceleran la expresión fenotípica de la enfermedad (7) (11).

Se han descrito pacientes con nódulos cutáneos similares, únicos pero sin ninguna historia familiar de los mismos a o cual se denominó Colagenoma Solitario.

La presencia de múltiples nódulos sin historia familiar dio origen a la nosología conocida como Colagenomas Eruptivos.

También ha surgido la posibilidad de una asociación de lesiones de piel con anormalidades extracutáneas. En particular, se ha encontrado alteraciones cardíacas (8) como miocardiopatía progresiva idiopática con insuficiencia cardíaca congestiva y cambios electrocardiográficos (8), insuficiencia testicular (11).

COMENTARIO Y DICUSION

Si bien es cierto que se trata de una enfermedad poco común, es útil considerarla para fines de diferenciación diagnóstica de otros tipos de trastornos harmatomatosos sean estos heredados o adquiridos, con cuadros clínicos aparentemente similares como:
Esclerosis tuberosa (placa Shagreen), síndrome de Buscltke-Ollendorff, nevos del tejido conjuntivo, dermatofibrosis lenticular diseminada y el pesudoxantoma elástico(3).

Nuestro paciente, al no tener antecedentes familiares de lesiones similares y por la presencia de las lesiones en número de 2, afectando solo una zona corporal cutánea tendría como diagnóstico definitivo colagenoma solitario, el cual no suele asociarse a patologías enunciadas con anterioridad, siendo comprobado esto último por la ausencia de otra sintomatología orgánica y la normalidad de los exámenes solicitados.

BIBLIOGRAFIA

1.- Andrews. y Cols. " Tratado de Dermatología " Segunda Edición. Barcelona -España.Salvat Editores. Año 1984 . Vol. 1 . Pag.742.

2.- Fitzpatrick. Thomas y Cols. " Dermatología en Medicina General ". Cuarta edición. Buenos Aires -Argentina .Editorial Médica Panamericana S.A. Año 1997 . Tomo 2 P 1344 - 1345.

3.- Orkín M. y Cols." Dermatología". Primera Edición. México-México. Editorial El Manual Moderno. S.A. Año 1994. Volumen 1. p 396.

4.- Familial Cutaneus "Colagenoma: Genetic Studies on a family Vitto-J. Santaeruz - D.J.: Eisen -Az. Br-J- Dermatolo g.1979.

5.- Ruiz Maldonado. R. "Tratado de Dermatología Pediátrica " Primera Edición. México-México. Editorial Interamericana . S.A. Año 1992 .Tomo I.P. 124-136-137.

6.- Verret-JL. : Leclech .C.: Trote -N : Francois -H " Eruptive Collagenoma. "Service de Dermatologie, Centro Hospitalier Regional d' Angers Anales - Dermatología y Venereologia. Año 1989. Abstracts.

7.- Tan - Em: Vitto-J.: Bauer - EA: y Cols. " Human Skin Fibrats in Culture" : Procolagen syntesis in the presence of sera fromm normal human subjets and From patientsvWhit Dermal Fibrosis . J-Invest - Dermatolog. 1981 jun. Abstracts.

8.- Sacks - Hn: Crawley -IS: Ward-Ja :Five - RM. Familial Myocardiopatihy-Hipogonadismo, y Collagenoma S.O. Hn. An Intern - Med. 1980. Dec 93. Abstracts.

9.- Iglesias D.L. y Cols. "Tratado de Dermatología ". Primera Edición. Madrid- España : S.A. de ediciones Año 1994. p 1017-1018.

10 .- Smith - Lr : Bernstein -Bd. " Colagenoma Eruptive" Archivo . Dermatologia 1978, Nov.

11 .- Sacks -Hn : CraWley - Is : Jay fine - Rm " Familial, cardiomyopathy. Hipogonadismo o y Colagenoma Ann-Intern.Med . 1980 .

CUAL ES SU DIAGNOSTICO ?

ERUPCION ERITEMATO ESCAMOSA

Dr. E. Garzón Aldás; Dra. R.Páez Loaiza; Dra. L.Soria Arteaga.

DATOS CLINICOS: Paciente de sexo masculino de 27 años de edad, residente en Guayaquil y sin antecedentes de importancia. Consulta por dermatosis generalizada de dos meses de evolución que afecta incluso palmas , plantas, y cuero cabelludo, constituida por placas infiltradas eritemato-escamosas y asintomáticas. Se asocia con malestar general, febrícula, mialgias, artralgias, diarreas, pérdida de peso y linfadenopatías inguinales y axilares no dolorosas y móviles mayores a un centímetro en diámetro

EXAMENES DE LABORATORIO: La biometría hemática demostró cifras bajas de glóbulos rojos, leucocitos en el límite inferior de normalidad, química sanguínea normal. VDRL cualitativo no reactivo y cuantitativo por dos ocasiones : 1/4 y 1/8 diluciones. Rx. de tórax aparentemente normal.

Se realiza biopsia de una de las lesiones encontrándose hiperplásia epidérmica, paraqueratosis y un denso infiltrado dérmico superficial y profundo de predominio linfoplasmocitario.

Cuál es su diagnóstico?

DIAGNOSTICO: Sífilis secundaria más SIDA.

EXAMENES CONFIRMATORIOS: FTA-ABS: positivo. MICROELISA Y WESTERN-BLOT PARA VIH: positivos

COMENTARIO

La sífilis y la infección por VIH son enfermedades transmisibles que tienen una serie de paralelismos clínicos, epidemiológicos, sociológicos, así como una reciprocidad en su prevalencia e incidencia y múltiples interacciones fisiopatológicas.

Los estudios seroepidemiológicos demuestran la elevada prevalencia de sífilis en pacientes infectados por VIH, mostrando así, que el antecedente de sífilis es un marcador de riesgo de adquisición de la infección por el VIH, al igual que cualquier enfermedad ulcerosa genital (6, 12), explicándose esto por dos razones principales: a) rotura de la barrera mucosa, lo que permite el ingreso viral y b) presencia de células inflamatorias tipo linfocitos y macrófagos CD4 en el sitio de la úlcera como mecanismos de defensa permitiendo de esta forma la replicación y aumento de la carga viral local para una diseminación hemática posterior.(1, 15)

Tomando en cuenta la importancia de la respuesta inmune en la fisiopatología de las lesiones de la sífilis, es obvio pensar que la inmunodepresión provocada por el VIH, provoque una alteración en el curso clínico y serológico de la sífilis (14); logrando un incremento y proliferación de los treponemas en las lesiones, período de incubación corto, clínica florida y atípica, y curación más lenta (18).

Por otro lado la hipergammaglobulinemia policlonal con la que cursa la infección crónica por el VIH favorecería las manifestaciones debidas a inmunocomplejos como la lues maligna (8). Además la sífilis por sí misma provoca una depresión transitoria de la inmunidad celular durante las fases precoces, que podría facilitar la progresión de la enfermedad por VIH; así como un aumento de la replicación del virus en las células linfocitarias diana antigénicamente estimuladas por el T. Pallidum.(5)

Clínicamente en la mayoría de pacientes con esta doble infección las lesiones son típicas y habituales, sin embargo se describen manifestaciones atípicas que corresponden a una mayor gravedad, como chancros profundos y ectimatosos, chancros persistentes, chancros múltiples, chancros extragenitales; aparición precoz de manifestaciones de sífilis terciaria (ya no vistas hace mucho tiempo desde el tratamiento antibiótico) como gomas y úlceras, formas seudolinfomatosas, seudosíndrome de Reiter, lues maligna, neurosífilis; y solapamiento de los estadios clásicos de la enfermedad sifilítica.(13)

Serológicamente en estos pacientes puede ocurrir cuatro cosas: a) curso típico serológico; b) ausencia de respuesta serológica y retraso en la seroconversión, esto hace que en este tipo de pacientes se pierda el concepto de que serología negativa en el período secundario descarta sífilis; c) falsos negativos reagínicos por fenómeno prozona, debido a la hipergamaglobulinemia temporal presentado en los pacientes VIH; d) alteraciones en la seroreversión, luego de tratamiento puede ocurrir que los títulos no desciendan adecuadamente por la hipergamaglobulinemia, o que a pesar de una mala respuesta terapéutica desciendan por la inmunodepresión causada por el VIH, esto último también ha provocado que la típica "cicatriz serológica" que debería quedar con las pruebas treponémicas, en los pacientes sifilíticas, se pierda.(2,3,4,5,7,9,10, 11,17)

En nuestro paciente se cumple mucho de lo mencionado en al literatura: creemos que la falta de antecendentes de sintomatología genital pudo tratarse de una negación por parte del paciente, o la presencia de un chancro sifítico efímero y fugaz que en ciertos casos puede presentarse, no podemos descartar la posibilidad de que ambas enfermedades pudieron ser transmitidas en forma hemática por el uso de drogas intravenosas (16), hecho que igualmente pudo ser negado por el individuo; otro punto es lo florido de la dermatosis, que junto con los síntomas acompañantes, pérdidad de peso y linfadenopatías nos llevo a sospechar el diagnóstico; es necesario recalcar la alteración en el curso serológico obteniéndose pruebas reagínicas negativas en el estadio de secundarismo lúetico, a sabiendas de que estas son positivas e incluso más sensibles que las pruebas treponémicas en este estadio de la sífilis.

DIAGNOSTICO DIFERENCIAL

Debe ser hecho con otras enfermedades eritematoescamosas como la psoriasis, pitiriasis rosada, liquen plano, todas las cuales guardan características clínicas e histológicas diferentes a las encontradas en en este paciente. No puede dejarse de considerar la posibilidad clínica de un linfoma cutáneo de células T, sin embargo el corto tiempo de evolución, la ausencia de prurito, el compromiso de plamas y plantas, así como la falta de datos histopatológicos de atípia celular en el infiltrado inflamatorio descarta esta patología.

BIBLIOGRAFIA

1. Podwinska J. Lusiak M. Zaha M. The pattern and lexel of cytokines secreted by Th1 and Th2 lymphocytes of syphilitic patients correlate to the ptogression of the disease. FEMS Immunol Med Microbiol 2000 May;28(1):1-14
2. Gwanzura L. et al. Syphilis serology and HIV infection in Harare, Zimbabwe. Sex Transm Infect 1999 Dec;75(6):426-30.

3. Joyanes P. et al. ¡The association of false-positive rapid plasma reagin results and HIV infection.¡ Sex Transm Dis. 1998 Nov;25(10):569-71.
4. Rompalo AM. et al. Association of biologic false-positive reactions for syphilis with human immunodeficiency virus infection. J Infect Dis. 1992 Jun;165(6):1124-6.
5. Janier M. et al. A prospective study of the influence of HIV status on the seroreversion of serological tests for syphilis. Dermatology. 1999;198(4):362-9.
6. Killewo JZ. et al. Prevalence and incidence of syphilis and its association with HIV-1 infection in a population-based study in the Kagera region of Tanzania.¡ Int J STD AIDS. 1994 Nov-Dec;5(6):424-31.
7. Haas JS. et al. Sensitivity of treponemal tests for detecting prior treated syphilis during human immunodeficiency virus infection. J Infect Dis. 1990 Oct;162(4):862-6.
8. Bordon J. et al. Neurosyphilis in HIV-infected patients. Eur J Clin Microbiol Infect Dis. 1995 Oct;14(10):864-9.
9. Terry PM. et al. Are serological tests of value in diagnosing and monitoring response to treatment of syphilis in patients infected with human immunodeficiency virus. Genitourin Med. 1988 Aug;64(4):219-22.
10. Johnson PD. et al. Specific syphilis serological tests may become negative in HIV infection. AIDS. 1991 Apr;5(4):419-23.
11. Nandwani R. Evans DT. Are you sure it's syphilis?! A review of false positive serology. Int J STD AIDS. 1995 Jul-Aug;6(4):241-8. Review.
12. Thakar YS. Chande C. Maballey AD. Seroprevalence of syphilis by TPHA test. Indian J Pathol Microbiol. 1996 Apr;39(2):135-8.
13. Quinn TC. et al. The association of syphilis with risk of human immunodeficiency virus infection in patients attending sexually transmitted disease clinics. Arch Intern Med. 1990 Jun;150(6):1297-302.
14. Schofer H. et al.¡Active syphilis in HIV infection: a multicentre retrospective survey. The German AIDS Study Group (GASG). Genitourin Med. 1996 Jun;72(3):176-81.
15. Blocker ME. Levine WC. HIV prevalence in patients with syphilis. United States. Sex Transm Dis. 2000 Jan;27(1):53-9.
16. Muga R. et al. Syphilis in injecting drug users: clues for high-risk sexual behaviour in female IDUs. Int J STD AIDS. 1997 Apr;8(4):225-8.
17. McMillan A. et al. Influence of human immunodeficiency virus infection on treponemal serology, in patients who have been treated for syphilis. J Infect. 1990 Jul;21(1):95-103.
18. Telzak EE. et al. Syphilis treatment response in HIV-infected individuals. AIDS. 1991 May;5(5):591-5.

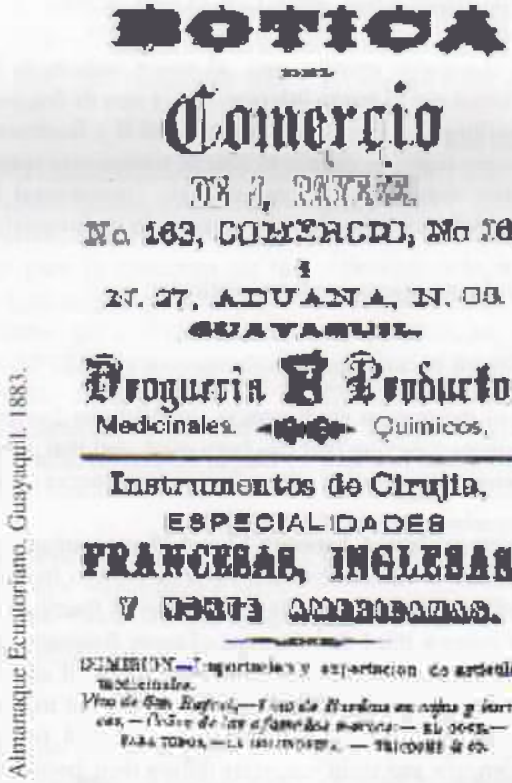

TERAPEUTICA

CUBIERTA CUTANEA EN FRACTURAS DE MIEMBROS INFERIORES.

UN ESTUDIO PROSPECTIVO. JULIO DE 1998 a JUNIO 1999. HOSPITAL CARLOS ANDRADE MARIN.

Dr. Fausto Vera *, Dr. Rubén Manzano **, Lic. Mayra Garófalo ***

* Médico Residente 4 del Servicio de Cirugía Plástica Hospital C.A.M.
** Cirujano Plástico- Jefe del Servicio de Cirugía Plástica Hospital C.A.M.
*** Licenciada en Enfermería.

RESUMEN

El objetivo fundamental del presente estudio fué establecer el tipo de fractura por tercios (superior, medio e inferior),y la cobertura cutánea que se ha empleado,y que va desde injertos epidermo- reticulares, colgajos fascio-cutáneos, rotación de colgajos, colgajos cruzados contralaterales y colgajos mío- cutáneos.
Se evaluaron 24 pacientes de ambos sexos, entre 17 y 73 años de edad, de los Servicios de Traumatología y Cirugía Plástica, en un período de 12 meses desde Julio de 1998 a Junio de 1999.
Los resultados indican, en el presente estudio, que: el mayor número de fracturas fue el tercio medio de la pierna, seguido muy de cerca por el tercio inferior, que el tipo de fractura más frecuente según la clasificación por grados de Gustillo y col. fue el III b seguido del II y finalmente el IIIb infectado.
En este período el mayor porcentaje, en cuanto al tipo de tratamiento realizado, se llevó la colocación de injertos epidermo-reticulares, seguido de colgajo cruzado contralateral fascio-cutáneo. Los pacientes experimentaron entre una y ocho cirugías durante su período de hospitalización que oscilaba entre 29 y 125días.
Palabras Claves: Grados, colgajo, injerto epidermo-reticular.

SUMMARY

The fundamental objetive of the present study was to establish the fracture type for thirds (superior,half and inferior), and the cutaneous covering that has been used, and that goes from implants epidermoreticulares, fascio-cutaneous torn pieces, rotation of torn pieces, torn pieces crossed contralateral and mio-cutaneous torns.
24 patients of both sexes were evaluated, between 17 and 73 years of age, of the Service of Traumatology and Plastic Surgery, in a period of 12 months from Julio of 1998 to June of 1999.
The results indicate, presently study that: The biggest number of fractures was the half third of the leg followed very closely for the inferior third that the type of more frequent fracture according to the classification for degrees of Gostillo et al, it was the IIIb followed by the II and finally the III b infected.
In this period the biggest percentage, as for the type of carried out treatment, placement of the epidermoreticular implants was taken, followed by torn piece crossed fascio-cutaneous contralateral. The patients experienced between one and eight surgeries during their period of hospitalization that oscillated between 29 and 125 days.
Keys Words: Degrees, torn, epidermoreticular implant.

INTRODUCCION

Las fracturas expuestas son el resultado de fuerzas externas e internas, que exponen los fragmentos de fractura al medio ambiente contaminado, y en la que existe lesión de gravedad variable, en los tejidos blandos que la recubren (1,12,15). Las fracturas expuestas son emergencias quirúrgicas que quizá se deben considerar como amputaciones incompletas. Vale la pena recalcar que Tscherne describió las cuatro eras del tratamiento de las fracturas expuestas (2,5,19).

La Primera era se prolongó hasta bien avanzado el siglo XX, en 1878 Volkmann registró una mortalidad de 38,5% en pacientes con fracturas expuestas. En la Primera Guerra Mundial llevaron a la muerte al 80% de los pacientes (2,6,12,19).
La Segunda era, de la preservación del miembro, abarcó ambas Guerras Mundiales pero se caracterizó por una alta incidencia de amputaciones (6,12,19,20).
La Tercera era se ubicó hasta mediados de la década de 1960, donde la atención se concentraba en evitar la infección y administrar antibióticos (6,12,19).

Hoy en día nos ubicamos en la cuarta Era, caracterizada por la preservación funcional después de una fractura expuesta (2,6,12).

El tratamiento de la extremidad inferior siempre ha sido una dura prueba para el Cirujano Plástico. La situación anatómica de la tibia, desprovista de protección muscular en su aspecto anterior, la hace altamente vulnerable ante cualquier traumatismo (6,12,19,20).

El tratamiento clásico de una tibia expuesta consistía en la decorticación ósea, seguida de injerto cutáneo sobre el lejido de granulación. Hamilton introduce en 1854 el colgajo cruzado de piernas (cross-leg) para la cobertura de la extremidad en su cara anterior. Este colgajo y los colgajos tubulados transportados, con todas sus complicaciones, fueron la alternativa de elección del cirujano reconstructor, aunque se siguen usando hoy en día (4,5,22).
La introducción de los colgajos musculares por Ger en 1966, para cobertura de tibia expuesta, representó la puerta de entrada a éste nuevo capítulo científico (6,22).

En 1974, Vásconez y Mc Graw publicaron series de tibias expuestas cubiertas mediante colgajos musculares e injertados superficialmente. En 1977, Mc Graw describe la utilización del gastrocnemius como colgajo músculo-cutáneo (7,12,22).

En la actualidad, el único problema que se le plantea al cirujano plástico es el elegir entre los colgajos musculares, músculo-cutáneos, fascio-cutáneos y colgajos libres, el más apropiado para cada caso en concreto (8,9,12,19,22).

OBJETIVOS

1. Determinar el tipo de cobertura de partes blandas, para los distintos tipos de fractura según sean de tercio superior medio e inferior.

2. Conocer el grado de fractura, el tiempo de evolución, edad y sexo, y el tratamiento más adecuado para su funcionalidad posterior.

3. Contribuir a mejorar el tratamiento de cobertura con partes blandas, en las fracturas de pierna en el Hospital C.A.M., para de ésta manera disminuir secuelas en cuanto a disfunción de miembros, costos y días de Hospitalización.

MATERIALES Y METODOS

En el estudio se incluyen 24 pacientes de ambos sexos, de los Servicios de Traumatología y Cirugía Plástica, en un período de 12 meses entre Julio de 1998 y Junio de 1999, los pacientes, afiliados y entre edades que van de los 17 a 73 años, que posterior a la Osteosíntesis realizada por el Servicio de Traumatología, y clasificadas sus fracturas según Gustillo y col., basada en la cantidad de tejido avascular o desvitalizado y de material extraño, se procedió por parte del Servicio de Cirugía Plástica a la cobertura con partes blandas y según la disponibilidad de tejido vascularizado viable posterior a las intervenciones quirúrgicas realizadas por el Servicio de Traumatología.

La Clasificación de Gustillo y col. refiere (11,12,15):

Grado I:Herida de 1 cm ó menos, daño mínimo de partes blandas, Rx con fractura de trazo transverso u oblicuo corto.
Grado II: Herida de más de un cm, escazo tejido avascular ó desvitalizado, Rx similar a la grado I
Grado III: Herida de tamaño moderado, mucho tejido blando desvitalizado y/o material extraño, puede existir amputación traumática.
Grado III a: Gran laceración de tejidos blandos, producido por trauma de gran energía, tejido blando suficiente para cubrir el hueso fracturado.
Grado III b: Herida con gran lesión ó pérdida de tejido blando, denudación perióstica y exposición ósea.
Grado IIIc: Fracturas asociadas a lesiones arteriales.

RESULTADOS

Durante los 12 meses que se realizó el estudio, de 24 pacientes hospitalizados, ya sea en el Servicio de Traumatología ó en el de Cirugía Plástica, el 87.5% fueron de sexo masculino y el 12.5% de sexo femenino. Los pacientes estuvieron comprendidos entre 17 a 73 años de edad con una media de 45 años.

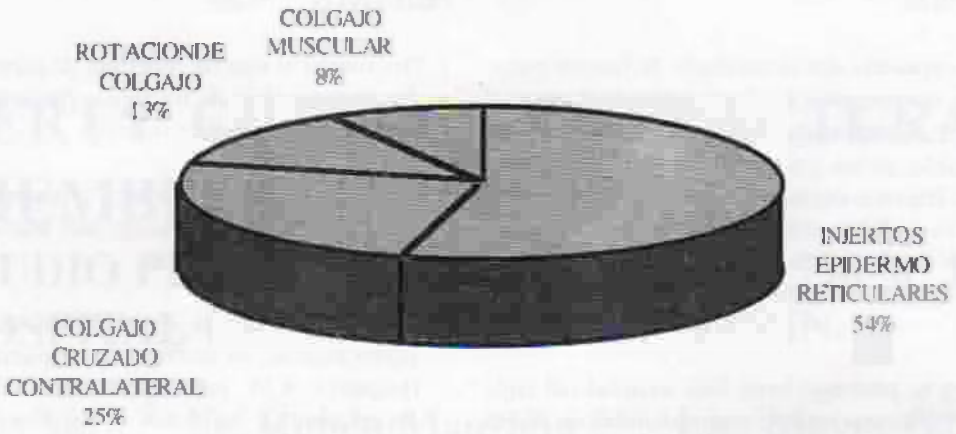

Fig. 1. Tratamiento: Tipo de cubierta cutánea realizada.

Presentaron fracturas en el tercio medio de su pierna un 50% de los mismos, en el tercio inferior el 41.6%, y en el tercio superior el 8.3%.

Las lesiones del miembro inferior izquierdo se presentaron en el 58.3% de los pacientes, y del miembro inferior derecho en el 37.5%. En ambos miembros inferiores en el 4.1%.

Según la Clasificación de Gustillo y col., presentaron Grado III b un 50% de pacientes, Grado II el 33.3%, y Grado III b infectada el 16.6% de los mismos.

El tratamiento realizado por el Servicio de Cirugía Plástica arrojó los siguientes resultados:

Cobertura con injertos epidermo-reticulares posterior a la formación de tejido de granulación en el 54.1% de pacientes. La realización de colgajo cruzado contralateral fascio cutáneo más colocación de injerto en el 25%.

Rotación de colgajo fascio-cutáneo maleolar interno ó externo en el 12.5% de pacientes. Rotación de colgajos musculares tales como gemelos, peróneos, sóleo, y colocación de injertos epidermo- reticular en un 8.3% de pacientes (fig. 1)

En los pacientes del estudio realizado, hubo un sinnúmero de cirugías totales, que arrojó los siguientes resultados: con 3 intervenciones quirúrgicas un 37.5% de pacientes, con 4 intervenciones un 25%, con 2 intervenciones un 16.6%, con 5 cirugías realizadas un 8.3% de pacientes, y finalmente con una, siete y ocho cirugías un 4.1% de pacientes en c/u de ellas.

Los días de Hospitalización que permanecieron los pacientes, fué desde 29 hasta 125 días con una media de 77 días, ya sea en el Servicio de Traumatología ó transferidos al Servicio de Cirugía Plástica.

DISCUSION

De los 24 casos revisados en un año, la mayoría de fracturas ocurrieron en el sexo masculino, en una edad promedio de 45 años, existiendo casos extremos de 17 y 73 años, es decir el mayor porcentaje en la población económicamente activa.

Nuestro estudio reveló que la mitad de pacientes presentaron una fractura expuesta con gran pérdida de tejido blando y riesgo de infección por la exposición ósea mencionada. Por otro lado, el daño en el tercio superior de la pierna, fué mínimo el porcentaje de pacientes en el mencionado estudio.

En nuestro informe, el tratamiento que mayor número de pacientes abarcó fué la colocación de injertos epidermo-reticulares, posterior al aparecimiento de tejido de granulación sobre las áreas cruentas que fueron de alrededor de 2 cm de diámetro, lo cuál se obtuvo manteniendo curaciones húmedas cada 4 horas, generando de ésta manera mayor vascularización en las áreas expuestas.

En segundo lugar el tratamiento con colgajo cruzado contralateral fasciocutáneo, que se optó sobre todo en pacientes los cuáles presentaban imposibilidad de realizar rotación de colgajos de vecindad, porque el área que se iba a intervenir quirúrgicamente presentaba sección de vasos y nervios importantes para la realización de los mismos, debido a cirugías anteriores, y a la manipulación amplia de las mencionadas áreas. Hemos procedido a realizar los colgajos cruzados contralaterales, sobre todo en personas que no sean de edad avanzada ya que es una contraindicación relativa, debido a la inmovilidad de los miembros

que deberá tener por 21 días, lo que causaría dificultad funcional en su posterior recuperación.

En tercer lugar, el tratamiento con rotación de colgajos fasciocutáneos, tomó en cuenta la integridad de la circulación para los mismos, así como de sus arterias perforantes, siendo una cuarta parte de los pacientes estudiados, sometidos a éste procedimiento quirúrgico (9,10,11,22,23).

Se realizó escazas rotaciones musculares más colocación de injertos, por la poca disponibilidad con que se contó de unos músculos vecinos con buena circulación, imprescindible requisito para la cirugía.

CONCLUSIONES Y RECOMENDACIONES

1. El mayor porcentaje de pacientes fueron de sexo masculino (13,18).
2. Estuvieron comprendidos en una edad económicamente activa en su gran mayoría.
3. Más de la mitad de ellos con fracturas expuestasy gran pérdida de tejido blando, que requirió de los tratamientos ya descritos.
4. La mayoría de pacientes sólo necesitaron una cobertura con injertos epidermo-reticulares, debido a la facilidad con que el área cruenta que era pequeña, pudo generar tejido de granulación (16,17,22)
5. Es importante tomar en cuenta la edad del paciente para poder proceder a realizar o no un colgajo cruzado contralateral fasciocutáneo, aunque no sea una contraindicación definitiva, es importante mantener la funcionalidad de los miembros inferiores y la capacidad deambulatoria posterior a la inmovilidad parcial que debe tener el paciente cuando está con dicho colgajo (13,19,23).
6. Es necesario disminuir los días de hospitalización, aplicando el tratamiento más adecuado para el paciente y que favorezca su recuperación funcional total (21,22)
7. Como tratamiento, no se ha podido realizar colgajos libres, porque la Institución no dispone del equipo humano microquirúrgico, lo que limitó la elaboración de tales procedimientos.

BIBLIOGRAFÍA

1. Rollyoak M., Muller M., Pegg S., Electric iron contact burns in an Australian paediatric population, epidemiología perinatal pediatrica., 8:3., 1994., 314-324.
2. Castro L., Díaz E., Baquero O., Montezuma M., Risk factors for work accidents in Embotelladora Industrial de Gaseosas S.A. employes., Bogotá, Colombia., 1986., 89 p.
3. Shepherd J., Brickley M., Gallaghar D., Walker R., Risk of occupational glass injury in bar staff. Injury., 25:4., 1994., 219-220.
4. Dauleh M., Irving A., Town N., Needle prick injury to the surgeon do we need sharp needle., Journal of surgery., 39:5., 1994., 310-311.
5. Washington E., Lee W., Ross W. Gunshot wounds to the estremities in children and adolescents., Clínicas Ortopédicas de Norteamérica., 26:1., 1995., 19-28.
6. Peterson H., Madhok R., Benson J., et al., Physeal fractures: part 1. Epidemiology., Journal of pediatric orthopedic., 14:4., 1994., 423-430.
7. Pribaz J., Morris D., Barrall D., Eriksson E., Double fillet of foot free flaps for Emergency leg and hand coverage with ultimate great toe to thumb transfer., Plastic and reconstructive surgery., 91:6., 199.3., 1151-1153.
8. Novak C., Mackinnon S., Williams Y., Kelly L., Development of a New measure of fine sensory function., Plastic and reconstructive surgery., 92:2., 1993., 301-310.
9. Organización Panamericana de la Salud, Oficina Regional de la Organización Mundial de la Salud., Clasificación Internacional de enfermedades. Publicación Científica., 358., Novena Revisión. Washington, 1978.
10. Placencia M., Romo H., Arroyo A., Miranda N., Borja J., Barralgán G., Franco J., Guevara B., Cifuentes A., Perfil epidemiológico del trauma. Hospital C.A.M. informe final., 1995.
11. Bizot P., Secondary nailing of the tibia in non-unions with septic risk. Indications and results., Journal., 77:4., 1991., 241-248.
12. Campbell., Cirugía Ortopédica., Séptima edición., Tomos I y II., 2014-2094.
13. Golubev V.G., Errors and Complications of plastic surgery of defects and false joints of the hemerus using free vascularized bone autografts. Journal., 3., 1989., 24-27.
14. Petrov N.V., Treament of infected pseudarthrosis of the tibia complicated by defects of soft tissues., Journal., 12., 1991., 62-66.
15. Turek S., Ortopedia. Principios y aplicaciones. Tomo I., 67-69.
16. Anuario de Estadísticas Hospitalarias, INEC., 1993., Ecuador.
17. Codificación Internacional de enfermedades. OMS., Novena edición.
18. Andersen J., Mc Lellan B., Pagliarello G., Nelson W., The relative influence of alcohol and setbelt usage on severity of injury from motor Vehicle Crashes., Journal of trauma., 30:4., 1990., 415-417.
19. Ramos H., Dueñas R., Cabezas C., Chavez G., Cevallos R., Traumatología., Servicio de Ortopedia y Traumatología Hospital Carlos Andrade Marín., 3ra edición., 1997., tomo I y II.
20. Mc Laughlin F., Trauma. Ed. Interamericana., Buenos Aires., 1965.
21. Salter R.B., Trastornos y lesiones del sistema músculo esquelético. 2da edición., Salvat., Barcelona., 1992.
22. Mc Carthy May Littler, Cirugía Plástica. Troncoy extremidades., Ed. Panamericana. Buenos Aires., 1992.
23. Lane J.N., Droll M.A., Rossback P.G., New advances and concepts in amputes managements after treatment for bone and soft tissue sarcomps Clin. Orthop.., 1990., Julio., 253-258.

CORRESPONDENCIA:

Dr. Fausto VeraB.
Urb. monjas 2 "Jardín del Valle"
Calle2-5 #895
Quito - Ecuador