Dermatología

sociedad ecuatoriana de dermatología

Dermatosis Profesionales

Dermatitis Irritativa de Contacto

Vasculitis Leucocitoclástica

Foliculitis dermatofítica en un adulto

Síndrome de Bernardinelli Seip

Volumen 15 No.2 2008



CONTENIDO

7 ***Concepto y Clasificación de las Dermatosis Profesionales (Parte I)***
Dr. Luis Conde Salazar Gómez, Dr. Felipe Heras Mendaza

18 ***Dermatitis Irritativa de Contacto***
Dr. Donald V. Belsito

24 ***Vasculitis Leucocitoclástica***
Dr. José M. Ollague Torres, Dr. Ada Alvarez Quijano

33 ***Síndrome de Bernardinelli-SEIP a Propósito de un Caso***
Dra. Mónica Zambrano, Dra Gabriela Santacruz, Dr. Santiago Palacios, Dra. María del Carmén Pérez

40 ***Folliculitis dermatofítica en un Adulto por Trichophyton Violaceum***
Dra. Alexandra Reyes Alava, Dra. Ana María Navarro, Dr. Enrique Looyza, Dr. Henry Parra Vera, Dr. Enrique Uraga Pazmiño

44 ***Infección Cutáneo por Micobacteriosis Atípica***
Dr. Victor León, Dr. Marcelo Merchán, Dr. Jorge Ugalde, Dra. Daniela Villavicencio, Dra. Paola Guillen

50 ***Síndrome de Dress por Anticonvulsivantes Aromáticos***
Dra. Johana Trujillo Macas, Dr. Hugo Romero García

55 ***Paracoccidiodomicosis Cutáneo Mucosa***
Dra. Marianita Barzallo, Dr. Eduardo Barzallo, Dra. Santo Tello

60 ***Larva Migrans Cutánea Asociado a Síndrome de Loeffler***
Dra. Shirley Marisol Orellana Bustamante, Dr. Hugo Romero, Dr. José Ollague Torres

65 ***Normas y Reglamentos***

5 Editorial

7 Artículos de Revisión

40 Procedimientos Diagnósticos

44 Casos Clínicos

65 Normas y Reglamentos

Concepto y Clasificación de las Dermatosis Profesionales (I Parte)

Dr. Luis Conde-Salazar Gómez*, Dr. Felipe Heras Mendaza**

* Especialista en Dermatologia Médico-Quirúrgica. Especialista en Medicina del Trabajo. Servicio de Dermatologia Laboral, Escuela Nacional de Medicina del Trabajo. Instituto de Salud Carlos III. Madrid (España)

** Especialista en Dermatologia Médico-Quirúrgica. Servicio de Dermatologia Laboral, Escuela Nacional de Medicina del Trabajo. Instituto de Salud Carlos III. Madrid (España)

Dirección: Escuela Nacional de Medicina del Trabajo. Pabellón 8 Serv. Dermatologia Laboral 28040 - Madrid. España

Correspondencia: lconde@isciii.es

Dermatosis profesionales. Revisión histórica

Ya desde tiempos de Agusta Celso se hacía mención a las úlceras producidas por caústicas. Posteriormente, Para celso en 1491, describe los efectos perniciosos que ejercían algunas profesiones sobre la piel, y contemporáneos suyos como Ellembog y Agrícola estudian las acciones sobre la piel y tegumentos de humos de metales como el cadmio, el arsénico o el cobalto. Sin embargo, será Bernardino Ramazzini quien, en su libro de Enfermedades de los Artesanos (De Morbis Artificum, 1713), describa de forma magistral muchas de las enfermedades profesionales de aquel tiempo (Fig. 1). Resulta curioso también cómo a finales de ese siglo (1775) Percival Pott describe el cáncer de los deshollinadores, asociando de una forma clara y científica las lesiones cutáneas con el trabajo realizado.

Por esa misma época, Willan (1798) publica "Description and treatment of cutaneous diseases" donde asocia cuadros cutáneos con profesiones diversas; así, describe la psoriasis palmar de los zapateros, la psoriasis difusa de los panaderos, la dermitis por los metales y el eczema de las lavanderas. Posteriormente, Bazin (1862) edita un libro en el que estudia los rasgos específicos de unas 40 profesiones. No obstante, es a partir de la Revolución Industrial del siglo XIX cuando se empieza a prestar una importancia decisiva a este campo de la Medicina.

Fig. 1 Bernardino Ramazzini

Prosser White, en 1934, publica "The Dermatergoses on Occupational Affections of Skin" donde se enumera una lista de sustancias capaces de ocasionar lesiones cutáneas, siendo este libro, y el posterior de Schwartz, Tulipan y Peck "Occupational diseases the skin" (1947), el punto de partida para los nuevos tratados dermatológicos específicos de Dermatologia laboral o de dermatitis de contacto, o ambos incluidos, entre los que deberíamos destacar "Occupational Skin Disease" (Adams), "Occupational Contact Dermatitis" (Foussereau, Benezra, Maibach) y "Dermatologie Professionnelle et de l'environment" (Lachapelle). En 1987 se publica por miembros del Grupo Español de Investigación en Dermatitis de Contacto (GEIDC) el Tratado de Dermatosis Profesionales (García Pérez, Conde-Salazar y Giménez Camarasa) donde se hace una puesta al día de las principales enfermedades cutáneas con una descripción de profesiones, puestos de trabajo y sustancias irritantes y alergénicas capaces de originar estas afecciones de la piel 1.

Recientemente ha aparecido un nuevo Tratado de Dermatosis Profesionales (Dr. Conde-Salazar y Armando Ancona) en el que se realiza una descripción actualizada de los cuadros dermatológicos más frecuentes y su etiopatogenia, acompañándose de una amplia iconografía en color de los casos más demostrativos estudiados por los autores 2.

En el presente capítulo se pretende dar una visión integral de las dermatosis de origen profesional.

Concepto y definición

Por lo general existe en el ambiente médico, e incluso en el dermatológico, una confusión con los términos de Dermatología Profesional u Ocupacional, Dermatología industrial, e incluso Dermatitis de contacto. Para muchos médicos las Dermatitis de contacto son todas profesionales, o incluso creen que todos los Dermatosis profesionales son dermatitis de contacto. La terminología de Dermatosis Profesionales obedece a que en un principio sólo se consideraban enfermedades profesionales las originadas en la industria, mientras que otros sectores laborales, como el agrario, administrativo, etc., no eran considerados como tales, e incluso no tenían régimen de Seguridad Social. Pero todo ello ha cambiado, y no sólo son "eczemas" las Dermatosis profesionales; en este sentido, procesos tan dispares como el cáncer cutáneo, las micosis, diversas afecciones bacterianas y víricas, etc., pueden ser en ocasiones consideradas como Dermatosis profesionales (DP).

Como en toda enfermedad profesional, es importante saber cuál es su definición y cuáles son los criterios médico-legales que se deben aplicar ante estos procesos. Como definición clásica tenemos la que en los años 30 dio la American Medical Association: "Una afectación de la piel en la que pueda demostrarse que el trabajo es su causa fundamental o un factor que contribuye a ella". Sin embargo, con el transcurso de los años y la aparición de nuevas tecnologías, dicha definición ha sufrido ampliaciones, y hoy día podemos definir las DP como: "Toda afectación de la piel, mucosas o anexos, directa o indirectamente causada, condicionada, mantenida o agravada por todo aquello que sea utilizado en la actividad profesional o existe en el ambiente de trabajo". Esta definición fue acuñada en el X Congreso Ibero-Latinoamericano de 1983.

En ocasiones es difícil la realización y aplicación de la definición de DP, debido a que existen sentencias de diversos tribunales de justicia en las que se alude a que "no toda enfermedad que proviene del trabajo, según criterio médico, es una enfermedad profesional según criterio jurídico"; por ello, al existir este conflicto médico-social, con implicaciones económicas y legales, la definición más correcta y menos conflictiva será: "Dermatosis profesionales son aquellas que se encuentran recogidas en la legislación del país donde se trabaja".

Incidencia

Los datos que hacen referencia a la incidencia de las DP son difíciles de evaluar. Esto es debido a que no son homogéneas en el tipo de profesión, la localización de las lesiones es diversa, la existencia de alergenos en el puesto de trabajo es múltiple, etc.

Los primeros datos son reflejados por Sybil Overton (1929), que señala que entre 1.395 indemnizaciones por enfermedad profesional concedidas en un año, 879 (63%) lo fueron por afección dermatológica; Prosser White (1934), sobre 300.000 enfermos cutáneos encuentra 25.000 DP. Finalmente, Schwartz, sobre 19.428 enfermedades profesionales asistidas en un año en seis estados de EEUU, el 50% está integrado por afecciones cutáneas.

En los estudios realizados en los años 70 las cifras indicaron que entre el 40-65% de las enfermedades profesionales eran DP. Igualmente, aparecen cifras del 40,6% en California (1973) y del 65% en Inglaterra (1976).

Cuando realizamos una nueva investigación en los años 80-90, nos encontramos que existían escasos estudios globales; por lo general, son trabajos relacionados con una actividad concreta y con parámetros muy difíciles de trasladar de un país a otro, todo ello debido a que el estudio de la epidemiología en dermatología laboral implica numerosos problemas, al no existir unos parámetros de referencia comunes entre los diversos trabajos que se realizan. De esta forma, se contribuye a que los resultados puedan parecer contradictorios y difíciles de valorar.

No obstante, a pesar de ello, en 1988 Mathias indica que las dermatitis de contacto suponen el 90-95% de las DP; posteriormente, en 1995, Lushniak publica una revisión sobre la epidemiología de las dermatitis de contacto profesionales en Estados Unidos, encontrando cifras similares. En este último estudio se hace una extensa referencia a las dificultades que entraña el obtener datos fiables y de conjunto sobre esta materia, así como las posibles fuentes a las que puede recurrirse en EE.UU. En cuanto a la importancia para la salud pública, indica una prevalencia puntual del eczema entre un 1,7 y un 6,3% y una prevalencia de períodos de 1 a 3 años de 6,2 a 10,6% según las fuentes. También ofrece datos de incidencia desde 1973 a 1991 medido por una encuesta nacional, observándose que las poblaciones de riesgo más frecuentes son el sector de agricultura-forestal-pesca, con una incidencia de 345/100.000 casos.

Cuando se hace un análisis por sectores de actividad laboral, encontramos datos muy diversos dependiendo de la actividad; así, observamos los aportados por Tacke et al. en 1995, en trabajadores de la industria alimenticia del norte de Baviera, observando que la incidencia de DP era de 67/10.000 durante un periodo de 3 años, (en panaderos era de 84/20.000 y entre los cocineros de 34/10.000), siendo el eczema de contacto irritativo la principal DP, y el riesgo relativo de desarrollarla -siendo atópico- de 9,7 y 5,2 en panaderos y cocineros, respectivamente.

En el mismo año, Murer y cols. realizan un estudio de las DP de manos entre 192 técnicos dentistas daneses; la prevalencia acumulada fue del 53%, la de un año del 43% y la puntual del 36%, siendo el grupo de riesgo más importante el de los que manipulaban acrilatos, ya que éstos tenían un 38% más de Dermatosis que los que no los manipulaban. Estos datos son mucho mayores que los de la población general y muy similares a los de un estudio idéntico realizado 10 años antes.

Dentro de las DP, las Dermatitis de contacto supondrían el 80-90%, lo cual nos indica su importancia dentro del campo de la Medicina del Trabajo. En estudios realizados por nosotros en los años 80 comprobamos que las DP suponían entre el 40-60% de todas las enfermedades profesionales.

Para la catalogación de una Dermatitis de Contacto como profesional se han intentado dar una serie de normas que deberían ser cumplidas, aunque en ocasiones son difíciles de llevar a cabo. Dichas normas son:

Historia clínica concordante:

- Localización de las lesiones en zonas concordantes con la forma y tipo de trabajo.
- Pruebas de contacto diagnósticas positivas con excipiente y concentración adecuados
- Prueba de provocación o prueba de aplicación repetida abierta positiva. Cuando sea necesaria se realizarán pruebas con diluciones seriadas de aquellas sustancias químicas sospechosas.
- Estudio en controles voluntarios con concentraciones no irritantes cuando se desconozca la concentración adecuada.
- Por lo general, se produce la mejoría, e incluso la desaparición de las lesiones, cuando no se trabaja o se evita el contacto con el/los alergeno/s implicado/s.

La prevalencia de la dermatitis de contacto irritativa (I.C.D.) y alérgica (A.C.D.) varía entre el 1,5 y el 5,4 %, dependiendo de múltiples factores. Así, las consultas por dermatitis de contacto en los ambulatorios dermatológicos son del 7% en Dinamarca y del 4,3% en EEUU. La I.C.D. de manos es más frecuente que la A.C.D., siendo la prevalencia de la I.C.D. de manos máxima entre las mujeres de 20 a 29 años y mínima entre hombres de 50 a 59 años. La relación mujeres/hombres en las I.C.D. es de 2,6. Al no haberse demostrada una mayor predisposición a la irritación entre las mujeres, la mayor frecuencia de la I.C.D. en éstas se debe a una mayor exposición a diferentes irritantes, siendo un factor añadido el trabajo "doble" de las mujeres (fuera de su domicilio y como amas de casa). Se observa que en ciertas profesiones (sanitarios y personal de limpieza) hay un riesgo mayor de I.C.D.; estos profesiones son por regla general desempeñadas por mujeres. Los cuadros de I.C.D. suelen ser menos intensos y bruscos que los de A.C.D.: esta puede ser una razón para que siendo más las casos de I.C.D. se consulte menos que los de ACD. Sin embargo, en las consultas de Dermatología profesional, la mayoría de las consultas se deben a I.C.D. (entre el 40-70%).

Alergenos

Un problema muy importante que plantean los Eczemas Alérgicos de Contacto (E.A.C.) profesionales (E.A.C.P.) es que muchos de los alergenos del ámbito industrial pueden encontrarse en productos de uso cotidiano, lo cual complica el diagnóstico, pudiendo incluso plantear problemas médico-laborales.

Los alergenos que pueden ocasionar un E.A.C.P., varían ligeramente respecto de los alergenos habituales, y observamos que metales como el Cromo, Cobalto y Níquel estarán a la cabeza. Sin embargo, el liderazgo que tenía el Níquel ha desaparecido en favor del Cromo, que es más de carácter profesional, debido principalmente a su existencia en los cementos, una de las fuentes de mayor sensibilización.

Basándose en los criterios de la I.A.R.C (International Agency for Research on Cáncer), se han propuesto por Knudsen y cols. una serie de criterios para clasificar los diversos alergenos (Tabla 1).

Estudio de las dermatosis profesionales (dp)

Aunque muy similar al de cualquier proceso patológico, las DP conllevan un estudio más preciso y detallado de la profesión del enfermo, puestos de trabajo, productos que manipula, protección que utiliza, etc. Por ello, siempre debemos mantener una colaboración muy directa con los técnicos (ingenieros,

Grupo	Importancia del alergeno	Pruebas en el hombre	Pruebas en animales
1	**Alergeno significativo**	Pruebas suficientes: correlación entre exposición y lesiones, prueba de parche positiva según principios epidemiológicos establecidos y bien realizadas.	
2A	**Alergeno probablemente significativo**	Pruebas limitadas: al menos 2 casos de EAC Profesional en centros diferentes, basados en pruebas de parche bien realizadas con control para reacciones irritantes; o asociación positiva observada en estudios epidemiológicos, pero no se descarta azar, sesgo o factores de confusión. Gran cantidad de datos sugestivos (similitud estructural con otros alergenos con afectacion humana comprobada) pueden sustituir a las pruebas obtenidas en humanos.	Pruebas suficientes: la sustancia es un sensibilizador de contacto en al menos dos estudios diferentes sobre cobayas, los métodos usados han sido aplicados a modelos de dosis-respuesta. En todos los estudios, la capacidad sensibilizante debe ser estadísticamente significativa en comparación con animales de control no expuestos.
2B	**Alergeno posiblemente significativo**	No hay datos en el hombre o cuando las pruebas humanas limitadas se asocian a pruebas limitadas en animales.	Pruebas suficientes (vease 2A) o pruebas limitadas cuando se asocian a pruebas humanas limitadas. La sustancia es sensibilizante en el modelo de cobaya sin adyuvante. La capacidad sensibilizante debe ser estadísticamente significativa en comparación con los animales de control no expuestos.
3	**Sustancia química no clasificada**	Pruebas insuficientes: casos individuales de dermatitis de contacto alérgica demostrada mediante prueba de parche cuando no se cumplen los criterios para pruebas humanas limitadas o suficientes.	Pruebas insuficientes: estudios realizados en cobayas; la sustancia es sensibilizante pero no hay información suficiente sobre controles; estudios realizados en otros animales y no plenamente validados (prueba de la tumefacción de la oreja del ratón, análisis del ganglio linfático local murino).
4	**Alergeno no significativo**	La sustancia no causa dermatitis de contacto alérgica en un número importante de personas, requiere muchos años de experiencia en el manejo de la sustancia.	

Tabla 1. Propuesta para los Criterios de Clasificación de los Alergenos*

químicos, higienistas, ect..), los cuales nos ayudarán suministrándonos datos para nosotros desconocidos, y aclarando problemas difíciles de comprender desde nuestra visión médica de la patología expuesta por el paciente. Por ello, la historia clínica hará gran hincapié en una serie de datos profesionales olvidadas a veces en los enfermos dermatológicos.

Sin embargo, no debemos contentarnos sólo con la profesión actual, sino que también será oportuno referir otras profesiones anteriores y los productos que manipulá. Esto permitirá comprender la existencia de una sensibilización anterior al puesto de trabajo o profesión actual.

Con estos datos, en la mayoría de los casos será suficiente para hacernos una idea de la forma de trabajo y de los riesgos dermatológicos existentes; en otras ocasiones será necesario solicitar la colaboración de los técnicos, los cuales nos darán una información más precisa del puesto de trabajo y los riesgos inherentes al mismo. También será de gran ayuda conocer las fichas de seguridad química de los productos que manejan. Normalmente, cuando el paciente trabaja en una gran empresa, los problemas son menores, debido a que los servicios de salud proporcionarán una información clara y específica.

Aún con todos estos datos, en ocasiones será necesaria la realización de una visita a la fábrica o puesto de trabajo; éstas son de enorme utilidad en dermatología laboral. La visita de una fábrica o puesto de trabajo deberá realizarse con una cierta metódica, y nunca de forma improvisada; por ello, días antes debemos estudiar o conocer lo que vamos a visitar, número de trabajadores afectados, puestos de trabajo, productos que se utilizan, posibles riesgos dermatológicos, etc., para poder orientar mediante preguntas pertinentes el diagnóstico.

Junto con la historia laboral del enfermo, será necesario preguntar si fuera de su jornada de trabajo

realiza alguna actividad de ocio, o bien otra tipo de trabajo (remunerado o no), así como los productos que utiliza en ellos, ya que pueden ser la causa de sensibilizaciones, o incluso del cuadro cutáneo que presenta el enfermo.

Una vez recogidos estos datos realizaremos una historia clínica detallada y una exploración, y con los resultados de ambos decidiremos si es conveniente la realización de pruebas de contacto, pruebas abiertas, de provocación, pruebas con productos propios u otras técnicas dermatológicas, como son el cultivo microbiológico, biopsia, Prick Test, etc.

En los enfermos dermatológicos profesionales realizaremos, en todos los casos, las pruebas del parche con una batería estándar adoptada al área donde vive el paciente (ver tabla 2); ello nos valdrá para el screening de las principales sensibilizaciones y la realización de las estadísticas anuales de la incidencia de los diversos alergenos. Así mismo, dependiendo de la profesión y de la historia clínica, se realizarán pruebas específicas a cada una de ellos (ver tabla 3).

En ocasiones debemos realizar pruebas con los productos o sustancias aportados por el propio enfermo. En estos casos se realizarán diluciones de las sustancias a concentraciones que no sean capaces de originar una sensibilización. De ahí que sea útil la colaboración de químicos o farmacéuticos. Los resultados obtenidos nos servirán para el diagnóstico.

1.- DICROMATO POTÁSICO	0.5%	vaselina
2.- BÁLSAMO DEL PERÚ	25%	vaselina
3.- FORMALDEHIDO	1%	agua
4.- PARA-FENILEN-DIAMINA	1%	vaselina
5.- CLORURO DE COBALTO	1%	vaselina
6.- SULFATO DE NEOMICINA	20%	vaselina
7.- PARABENES	15%	vaselina
8.- MIX QUINOLEÍNA	5%	vaselina
9.- SULFATO DE NÍQUEL	2.5%	vaselina
10.- COLOFONIA	20%	vaselina
11.- PARATERCIARIO-BUTIL-FENOL-FORMOL	1%	vaselina
12.- ALCOHOLES LANA	30%	vaselina
13.- RESINA EPOXY	1%	vaselina
14.- MERCAPTO MIX	2%	vaselina
15.- THIURAM MIX	1%	vaselina
16.- PPD MIX	0,6%	vaselina
17.- CARBONATOS MIX	3%	vaselina
18.- MBT	1%	vaselina
19.- ETILEN-DIAMINA	1%	vaselina
20.- MERCURIO	0.5%	vaselina
21.- CAINAS MIX	7%	vaselina
22.- THIOMERSAL	0,1%	vaselina
23.- QUATERNIUM 15	1%	vaselina
24.- KATHON	0,67%	agua
25.- FRAGANCIAS MIX	8%	vaselina

Tabla 2. Pruebas epicutáneas estándar propuestas por el Grupo Español de Investigación de Dermatitis de Contacto (G.E.I.D.C)

Serie Pantaleros	
Serie Corticoides	
Serie Cosméticos	
Serie Dentales	
Serie Epoxy	
Serie Peluquería	
Serie Isocianatos	
Serie Medicamentos	
Serie Acrilatos	Adhesivos Dental y Otros
	Uñas Artificiales
	Imprenta
Serie Aceites y Fluidos de Corte	
Serie Fotografía	
Serie Pantas	
Serie Plásticos y Resinas	
Serie Zapatos	
Serie Fotoparches	
Serie Filtros Solares	
Serie Colorantes Textiles	

Tabla 3. Otras baterías existentes según diferentes profesiones.

Diagnóstico

El diagnóstico de una DP será en ocasiones complejo, pudiendo tener consecuencias legales, ya que en algunos casos no sólo vamos a indicar la enfermedad que presenta, sino que además se va a solicitar un cambio de puesto de trabajo, de profesión o una incapacidad permanente y total para toda profesión. Ello nos hará ser cautos y valorar de forma exhaustiva los resultados obtenidos principalmente con las pruebas de contacto.

Los productos químicos existentes superan hoy día la cifra de 5 millones, produciéndose anualmente unos 100.000, de los que son introducidos al mercado entre 500-1000. De todas esas cifras sólo conocemos unos 3.000 que actúan como alergenos. Con estos datos podemos intuir lo difícil que resulta en ocasiones conocer los productos que se emplean en las diversas industrias, y su capacidad alergénica o irritante. También será complicado la realización de estudios con productos aportados por el enfermo, debido a que en muchas ocasiones se desconocen sus propiedades y posibles efectos nocivos para la piel.

Por otra parte, es necesaria conocer que muchos alergenos pueden existir tanto en la vida privada o cotidiana como en la vida profesional, con toda la problemática que ello acarrea; de ahí que sea interesante conocer las principales fuentes de exposición alergénicas que son expuestas en la tabla 4.

Alergenos	Actividad industrial	Vida privada
NÍQUEL	Industria metalúrgica Baños electrolíticos	Bisutería, Objetos metálicos Prótesis dentarias Monedas
COBALTO	Industria de metales Artes gráficas (tintas) Cementos Cerámica Pinturas azules	Bisutería Objetos metálicos Prótesis dentarias Tatuajes
CROMO	Construcción (cemento) Industria metalúrgica Industria galvánica Artes gráficas Pinturas Industria química Industria textil Industria curtidos Industria láctea	Bisutería Objetos metálicos Prótesis dentarias Calzado de cuero
PPDA*	Tintes capilares Revelador de color Industria textil	Medicamentos Textil (ropa) Tinte pelo
THIOMEROSAL	Elaboración vacunas	Medicamentos Productos de belleza
FRAGANCIAS	Industria cosméticos Industria farmacéutica	Cosméticos Cremas Alimentos Medicamentos locales
KATHON	Industria metalúrgica Industria cosméticos	Cosméticos Productos de limpieza
TIURAN	Guantes protectores Industria metalúrgica	Guantes de goma Zapatos y calzado deportivo Conservantes
NEOMICINA	Piensos compuestos	Medicamentos (cremas, gotas nasales y ópticas)
CARBAMATOS	Guantes protección Calzado protección Insecticidas	Guantes Conservantes Zapatos y calzado deportivo
RESINA EPOXY	Industria electrónica Aeronáutica Informática	Bricolaje Obturación dentarias Sprays pinturas

Tabla 4. Principales Fuentes de Exposición de los Alergenos más frecuentes.

Clasificación de las dermatosis profesionales

Existen múltiples clasificaciones para las DP, pero la más sencilla es aquella que se hace atendiendo al agente que las pueda provocar; así tenemos los siguientes: Mecánicas; Físicas; Químicas; Vegetales; Biológicas; Otras formas (Baja Humedad y Aeratransportadas). A continuación se exponen de manera detallada.

Mecánicas

San múltiples los agentes mecánicos que pueden actuar con efectos negativos sobre la piel. Entre ellos destacan:

1. Vibraciones.
2. Cuerpos extraños: La introducción de sustancias a productos utilizados en el trabajo pueden originar diversas cuadros cutáneas, como son:

- Amianto: Verruga de asbestos.
- Aceites de corte: Oleomas y botón de aceite.
- Berilio: Granulomas sarcoideos.
- Carbón: Tatuajes de coloración azul pizarra.
- Hierro: Siderosis, marrón o amarillento.
- Plata: Argiria localizada.
- Sílice: Granuloma silicótico.
- Sinus pilonidal: Granuloma interdigital.

3. Artefactos o patomimias: En muchas ocasiones, las lesiones son producidas por los propios enfermos y realizadas con objetos mecánicos que provocan lesiones cutáneas intentando simular una DP. El estudio y diagnóstico de estos enfermos será realizado por personas altamente cualificadas, con la colaboración de otros profesionales (Psiquiatras, Psicólogos, etc.) debido a su complejidad y a las implicaciones médico-legales que pueden acarrear.
4. Fenómeno de Koebner. En algunos enfermos con procesos cutáneos frecuentes, como psoriasis, liquen plano, etc., pueden aparecer lesiones de estas enfermedades en las zonas de roce o de presión continua.

Físicos

Entre ellos encontramos las siguientes:

1. Por el calor: Quemaduras, Sudamina y Golpe de calor. Las quemaduras son enormemente frecuentes en el ámbito industrial, aunque son calificados usualmente como accidentes de trabajo. En general son debidas a líquidos en ebullición o a las llamas procedentes de un determinado foco. El pronóstico de las quemaduras estará en función de diversos factores: profundidad, extensión, localización, naturaleza del agente vulnerante, edad y posibles complicaciones. En cuanto a la profundidad existen 4 grados. El primer grado ocurre cuando el foco de calor es mínima y/o actúa durante poco tiempo, dando lugar a vasodilatación, eritema y dolor; se resuelven sin dejar cicatriz en unos días. En las de segundo grado –superficiales- el calor actúa más tiempo, lo que determina la salida de plasma de los vasos a la dermis, dejando al trasluz el suelo de la ampolla de color rojo, aunque, al igual que las de primer grado, tampoco suelen dejar cicatriz. Aparece un despegamiento dermoepidérmica y ampollas a tensión que provocan dolor. En las de segundo grado –profundas- el calor actúa con mayor intensidad y/o tiempo, y aparecen fenómenos degenerativos en células epiteliales y porciones superiores de la dermis. Lo más característico de éstas es la rotura de ampollas; dejan cicatriz, normalmente poco estéticas, y el suelo de la ampolla es de color blanquecino. En las quemaduras de tercer grado existe una destrucción del tejido hasta la hipodermis y nervios, apareciendo escaras y zonas de anestesia. Es frecuente que aparezcan cicatrices retráctiles, queloides y zonas de alopecia. Las de cuarto grado se acompañan de destrucción tendinosa, ósea y muscular secundaria a la carbonización. La extensión de las quemaduras –parámetro más utilizado en el pronóstico- se valora mediante la Regla de Wallace ("de los 9"). La regla de Beaux nos indica que con una extensión del 100% siempre son mortales, con más del 75% estaríamos ante una quemadura muy grave, entre el 50-75% sería de gravedad intermedia, y menores del 50% no se consideran graves. La localización también es enormemente importante en las quemaduras. Así, por ejemplo, existen zonas muy sensibles, como el pliegue antecubital, las manos, el área inguinal, el hueco popliteo, las axilas, el cuello o la garganta del pie. Probablemente, las zonas que pueden determinar un peor pronóstico son las manos, la cara y los genitales. La edad condiciona también el pronóstico de las quemaduras. Así, por ejemplo, los individuos responden peor a medida que aumenta su edad. Los primeros auxilios en las quemaduras se basarán en el control del dolor mediante analgésicos y sedantes, eliminación de todos aquellos objetos que puedan comprimir (zapatos, correas, relojes, etc...), cubrir por media de sábanas limpias y evacuación a un centro hospitalario.
2. Por el frío: Urticaria a frigore, Pernionis, Congelaciones y cutis marmorata.
3. Electricidad.
4. Radiaciones: Dentro de las radiaciones tenemos:

- Radiaciones lumínicas: Las radiaciones ultravioleta pueden producir cáncer cutáneo profesional (ver más adelante), por lo que deberán ser tenidos en cuenta en todo tipo de trabajos al aire libre (campesinos, pescadores, trabajadores de instalaciones recreativas o deportivas, etc.). No obstante, hoy en día son más frecuentes las reacciones cutáneas alérgicas y no alérgicas producidas por la luz (fotodermatosis).

- Radiaciones ionizantes: La radiodermitis profesional en el personal sanitario es actualmente poco importante e infrecuente, debido a las medidas estrictas de protección existentes en los Servicios de Radiodiagnóstico. Los casos que suelen aparecer son secundarios a accidente o negligencia en el manejo de los aparatos. En general, los casos que observamos se dan en radiólogos mayores con radiodermitis crónica, o bien en cirujanos ortopédicos que no siguen las normas establecidas para la utilización de esta técnica en las intervenciones que realizan. Además, la utilización cada día más frecuente de radiaciones a nivel industrial (control de soldaduras, etc...) originan lesiones similares tan mutilantes como las anteriores.

Agentes químicos

Como se mencionó anteriormente, existen entre 5 y 7 millones de productos químicos en la industria, sin embargo, sólo hay alrededor de 2.800 sustancias clasificadas como alergenos. Estas pueden actuar como:

- Forma irritativa: es muy frecuente, con una patología muy característica que en ocasiones puede originar cuadros intensos, como son las alteraciones necróticas (úlceras de Cromo, Níquel, etc....).
- Formas alérgicas: de gran interés en la valoración del puesto de trabajo y en la posible vida laboral del trabajador. Destacan los eczemas de la construcción, los producidos por fluidos de corte, por resinas diversas (de introducción reciente y de gran importancia en profesiones como la industria electrónica y aeronáutica, etc.)

Otros cuadros cutáneos producidos por sustancias químicas, aunque no siempre de mecanismo alérgico, serán las leucodermias -producidas por hidroquinonas-, melanodermias -por derivados del petróleo-, urticarias -por látex-, púrpura , liquen plano y erupciones liquenoides -producidas por reveladores de color o por componentes de gomas-, e incluso los acnés -clóricos-, siendo en algunos casos el responsable de estas lesiones no sólo el mecanismo de contacto.
Otro aspecto interesante son las quemaduras químicas. Normalmente están producidas por ácidos o álcalis fuertes, que condicionan una necrosis por coagulación proteica inmediata. Las más frecuentes por ácidos son las de sulfúrico (provoca escaras verdes oscuras), las de nítrico (el color suele ser amarillo pardo) o las de tricloroacético (la escara es blanquecina); suelen neutralizarse con una solución de bicarbonato sódico al 3%. Las bases fuertes que con mayor frecuencia provocan quemaduras cutáneas son el hidróxido sódico (sosa cáustica) y la cal (óxido cálcico); suelen tratarse con solución de cloruro amónico al 3-4%.

Vegetales

Se incluyen aquí las plantas ornamentales, las comestibles (verduras y hortalizas) y las maderas.
Las plantas ornamentales producen enfermedades en los jardineros y trabajadores de viveros, cuyas lesiones son producidas por los bulbos de las plantas y otras veces por las propias plantas. Hay que tener en cuenta que éstas pueden producirse en la manipulación de jardines domésticos, tratándose entonces de dermatosis extraprofesionales.
Las plantas comestibles, como los ajos, producirán sensibilizaciones en amas de casa, cocineras, etc. Además de reacciones tardías o tipo IV, pueden producir una hipersensibilidad de tipo I o inmediata, causada principalmente por la proteínas. Además, se puede combinar un eccema de contacto alérgico por un mecanismo de hipersensibilidad tipo IV, o un eccema irritativo, con una hipersensibilidad inmediata de tipo I, lo que se conoce como una dermatitis de contacto proteínica. Este último cuadro es difícil de diagnosticar y necesita de la utilización del Prick Test.
Dentro de las maderas cabe destacar principalmente las tropicales, los cuales son causa de frecuentes sensibilizaciones y lesiones cutáneas muy típicas, debido a las quinonas, sustancias de alto poder sensibilizante.

Agentes Biológicos

Entre ellos tenemos:

- Bacterias o virus: a) Erisipeloide; b) Tuberculosis verrucosa; c) Vacunas y nódulos de los ordeñadores; y d) Chancro sifilítico.
- Micosis: a) Superficiales; y b) Profundas.
- Zooparasitarias: a) Somas animales; b) Afección por artrópodos.
- Proteínas animales.

Nuevas Formas de Dermatosis

La aparición de nuevas tecnologías, junto con sustancias químicas complejas, ha ocasionado la aparición de diversas formas de enfermedades profesionales hasta ahora desconocidas. En dermatología laboral encontramos, cada vez con mayor frecuencia, afecciones relacionadas con el ambiente de trabajo. Las formas más frecuentes son las dermatosis producidas por baja humedad y las dermatosis aerotransportadas, que describimos a continuación.

Dermatosis producidas por baja de humedad

Descrita en los años 80, tiene una clínica a veces muy difícil de diagnosticar, con una sintomatología muy subjetiva y a veces no sólo producida por la baja humedad, sino también por el aire acondicionado, que transporta pequeñas partículas. Entre los puestos de trabajo con baja tasa de humedad encontramos oficinas y talleres con aire acondicionado, fábricas de electrónica y telecomunicaciones, centrales de informatización, fábricas de lentes blandas, áreas sanitarias y cabinas de aviones de largo recorrido.
Los signos y síntomas de la dermatitis de baja humedad son los siguientes:

- Piel seca y eritematosa en cara y extremidades.
- Prurito y urticarias, sobre todo durante la semana laboral. Se intensifican por la tarde y aumentan si hace más calor.
- Eritema en dorso de manos, eczema en pulpejos y palmas de las manos, fosa cubital y piernas.

Desaparecen al dejar el trabajo, y la solución es aumentar la humedad ambiental del 35 al 50%, con la que va a desaparecer totalmente la sintomatología.

Dermatitis aerotransportadas (D.A.)

Consisten en una serie de lesiones que aparecen en zonas descubiertas, muy características, a veces difíciles de diagnosticar y en las que hay que demostrar las sustancias presentes en el medio ambiente. Pueden dar origen a lesiones irritativas, alérgicas, fototóxicas, urticaria de contacto, acné, etc.
En las dermatitis de contacto aerotransportadas irritativas se produce una sensación de picor, escozor, quemazón en párpados, nariz, mejillas, nuca, huecos poplíteos, ingles y axilas (dermatitis irritativa subjetiva).
Los Dermatosis aerotransportadas, junto a las de baja humedad, serán en muchos casos factores muy importantes en la patogenia del Síndrome de Edificio Enfermo.
El diagnóstico de las DA es en ocasiones muy complejo, y la colaboración de químicos e higienistas es fundamental para poder aislar el agente o agentes causantes del proceso y poder realizar los estudios pertinentes; por ello, en estos casos debemos recabar la máxima información de los productos con los que se trabaja, tanto de forma directa como indirecta.

Bibliografía

1. García Pérez A, Conde-Salazar L, Giménez Camarasa M. Tratado de Dermatosis Profesionales. Madrid: Eudema, 1987, 14-15.
2. Conde-Salazar L y Ancona A. Dermatología Profesional. Madrid: Aula Médica, 2004.
3. Mathias CG. Occupational dermatoses. J Am Acad Dermatol 1988; 19:1107-1114.
4. Lushniak BD. The epidemiology of occupational contact dermatitis. Dermatol Clin1995; 23:671-680.
5. Conde-Salazar L, Alvarado R, Guimaraens D, Romero L. Epidemiología del eczema alérgico de contacto profesional. Estudio de 363 casos. Actas Dermosif 1984; 75: 143-150.
6. Conde-Salazar L. Dermatosis profesionales: incidencia y repercusiones socioeconómicas. Piel 1987; 2:437-438.
7. Conde-Salazar L. Síndrome del edificio enfermo en Dermatología Laboral. Piel 1997; 12:113-114.
8. Conde-Salazar L. Nuestra experiencia en dermatosis profesionales agrícolas. Medicina y Seguridad del Trabajo 1975; 33:2733.
9. García Perez A, Garda Bravo B, Nenel JV. Standard patch test in agricultural workers. Contact Dermatitis 1984; 10:151-153.
10. Conde-Salazar L, Guimaraens D, Villegas C, Romero A, Gonzalez MA. Occupational allergic contact dermatitis in construction workers. Contact Dermatitis 1995; 33: 226-230.
11. Conde-Salazar L, Gonzalez De Domingo MA, Guimaraens D. Sensitization to epoxy resin systems in special flooring workers. Contact Dermatitis 1994; 31:157-160.
12. Conde-Salazar L, Del Río E, Guimaraens D. Type IV allergy to rubber additives: a 10 years study of 686 cases. J Am Acad Dermatol 1993; 29:166-180.
13. Conde-Salazar L. Dermatosis profesionales en el personal Sanitario. En: Gestal Otero GG, eds. Riesgos laborales del personal sanitario. Madrid: Mac Graw Hill, 2003, 393-415.
14. Kanerva L, Estlander T, Jolanki R, Tarvainen K. Occupational allergic contact dermatitis caused by exposure to acrylates during work with dental prostheses. Contact Dermatitis 1993; 28: 268-275.
15. Conde-Salazar L, Lueiro L, Guimaraens D. Alergia al Látex: estudio de 35 casos. Med Cutiber Lat Am 1997; 25:315-323.
16. Conde-Salazar L, Gallo ME, Barco L, Cuevas M, Valks R. Latex allergy among construction workers. Contact Dermatitis 2002; 47: 154-156.
17. Conde-Salazar L. Urticaria alérgica de contacto al Látex (UACL) en Dermatología. Revista Peruana Dermatología 2000; 10:104-114.
18. Alomar A, Conde-Salazar L, Romaguera C. Occupational dermatoses from cutting oils. Contact Dermatitis 1985; 12:129-138.
19. Conde-Salazar L, Meza B, Guimaraens D, Cannavo A. Dermatosis profesionales por bioban CS-1246 y bioban P-1 487 en metalúrgicos. Actas Dermosif 1991; 82:675-679.
20. Conde-Salazar L, Cannavo A, Guimaraens D. Dermatosis profesionales en la industria Metalúrgica. Revisión de 269 casos. Actas Dermosif 1993; 84:339-345.
21. Conde-Salazar L, Baz M, Guimarens D, Cannavo A. Contact

dermatitis in hairdressers: Patch test results in 379 hairdressers (1980-1993). Am J Contact Dermatitis 1995; 6.1: 19-23.
22. Bellinchán I, Conde-Salazar L. Guimaraens D. Dermatitis alérgica de contacto por maderas. Piel 1992; 7:64-69.
23. Conde-Salazar L. Romero L. Guimaraens D. Dermatitis de contacto en trabajadores de reproducción de documentos. Medicina y seguridad del trabajo 1982; 11.5:118-122.
24. Conde-Salazar L. Guimaraens D. Harto A. Romero LV. Dermatitis de contacto por reveladores de color. Actas Dermosif 1982; 73.7.8:231-240.
25. Fleyerl S. Occupational dermatitis in a 10-year material. Contact Dermatitis 1975; 1:95-107.
26. Lobel E. Post-contact chronic eczema: pension or rehabilitation. Austras J Dermatol 1995; 36(2):59-62.
27. Holness DL. Nethercott JR. Work outcome in workers with occupationalskin Disease. Am J Ind Med 1995; 27 (6):807-815

Dermatitis Irritativa de Contacto

Donald V. Belsito, MD

Clinical Professor of Medicine (Dermatology), University of Missouri, Kansas City, Kansas City, MO
Correspondencia: Donald V. Belsito, MD, 6516 Aberdeen Rd, Mission Hills, KS 66208-1821 Telf.: 1-913-631-6330, FAX: 1-913-631-6222,
e-mail: dbelsito@kc.rr.com

Introducción

La dermatitis de contacto (DC) afecta aproximadamente al 20% de la población estadounidense. Fisiopatológicamente, la DC puede ser por reacciones alérgicas (DAC) o irritantes (DIC). A pesar de las diferentes causas de éstos dos tipos de DC, los hallazgos clínicos o histopatológicos de la DAC y de la DIC llegan a ser similares(2-6).

La Dermatitis alérgica de contacto (DAC) se caracterizada por la presencia de espongiosis y un infiltrado linfohistiocitario superficial, mientras que la Dermatitis irritativa de contacto (DIC) está marcado por una disrupción del estrato córneo y ocasionalmente necrosis intraepidérmica (5). La exocitosis y espongiosis observada en la DIC son producto de una hiperproliferación epidérmica seguido de un daño no-inmunológico. (7-8) El presente artículo explora el actual conocimiento de la fisiopatología, clínica y diagnóstica de la DIC.

Fisiopatología

La DIC es una respuesta no inmunológica de la piel causado por una amplia variedad de agentes, incluidos los surfactantes, solventes, hidrocarburos y ácidos fuertes o bases entre otros.

Como los alergenos, la mayoría de los irritantes son moléculas relativamente pequeñas; sin embargo a diferencia de la mayoría de los alergenos, los irritantes tienen el potencial de irrumpir membranas o interferir con procesos metabólicos en epidermis o dermis. Los mecanismos bioquímicos y celulares que regulan la DIC son poco conocidos, esto en parte se debería a que la DIC presenta una serie de respuestas clínicamente diferentes, mencionadas en la tabla 1. La fototoxicidad debe ser añadida a esta lista, debido a que es una reacción irritativa que requiere excitación provocada por luz ultravioleta (típicamente UVA).

Los mecanismos de fondo de la forma aguda (la más estudiada) y de la forma crónica (la más frecuente) de la DIC –las dos formas más descritas en la literatura- serán discutidos.

Existen diferencias en los mecanismos que inducen estas dos tipos de DIC, puesto que la DIC aguda está caracterizada por inflamación mientras que la DIC crónica muestra hiperproliferación e hiperqueratosis. Seguido de la aguda agresión a la barrera epidérmica, el RNA mensajero (RNAm) y proteínas para una serie de citoquinas y factores de crecimiento aumentan rápidamente, especialmente IL -1 (10), FNT-alfa (11) y GM-CSF (10). Una repetida injuria subclínica a la barrera epidérmica produce una hiperproliferación epidérmica e inflamación dérmica asociada con una elevación de IL 1-alfa (12).

A pesar de la disrupción de la barrera epidérmica, en la DIC la estimulación de un perfil de citoquinas es muy similar a la vista en las fases más tempranas de la DAC (revisadas en 14). Se ha postulada que las citoquinas proinflamatorias liberadas por el daño de la barrera epidérmica permiten una entrada alternativa a una vía inflamatoria clínica y fisiopatológicamente similar a la cascada inflamatoria observada en la DAC.

Sin embargo, no es sorprendente que la extensión de la espongiosis epidérmica, la formación de vesículas y la exocitosis vista en la DIC puede no sersignificativamente diferente de la DAC, a pesar de que la formación de vesículas es más prominente en la DAC y la necrosis en la DIC (13).

En adición a los efectos de los irritantes sobre la barrera del estrato córneo, éstos agentes pueden también tener daños directos sobre los queratinocitos (KC). Según la revisión por Petland (15), algunos estudios sugieren un efecto de mediadores lipídicos derivados de los KC en la DIC. La liberación de productos lipídicos de peroxidación, la liberación de eicosanoides, y la activación de protein-cinasa C (PKC) puede resultar de la oxidación o necrosis de la membrana de KC por los irritantes. La liberación de especies reactivos de oxígeno han sido bien demostrados por sustancias fototóxicos (16) y por ciertos irritantes como ditranol y laurel sulfato de sodio (SLS) (17).

Los efectos fisiológicos de los mediadores lipídicos son muchos y pueden producir los cambios vistos en DIC agudo. En soporte de esta hipótesis, estudios de una serie de diferentes irritantes (ácido hidroclorhídrico, hidróxido de sodio, ácido nonanoico y dedecyl sulfato de sodio) han demostrado activación de la cascada de transducción de células relacionados con PKC (18).

Subtipos de DCI (resumen de la referencia 9)	
Subtipos	**Características**
Aguda	Irritante potente, corto tiempo; quemazón/picor con eritema, edema, vesículo-ampollas y/o necrosis.
Aguda retardada	Similar a la aguda pero retardada en tiempo.
Reacción irritante	Resultado subclínico tanto en endurecimiento coo en enfermedad acumulada.
Acumulativa	Irritante subclínico, exposición crónica de gran tiempo, dolor/picazón con eritema, hiperqueratosis, liquenificación y posibles fisuras.
Eczemátide desecación	Picazón sequedad, piel ictiosiforme debido a la baja humedad.
Traumática	Lesiones eczematosas, faltan en cutar y ocurren luego de un trauma agudo.
Pustular y acneiforme	pústulas dolorosas o lesiones acneiformes inducidas por agentes específicos (ej. aceite mineral, alquitrán, etc.)
Sin eritema	DCI subclínica en la cual solo la función de la barrera córnea está afectada (experimentalmente evidente por el incremento en la pérdida de agua transepidérmica (TEWL).
Subjetiva	Sensación de quemazón luego del contacto con ciertos agentes especialmente ácido láctico.

Tabla 1.

En otros experimentos usando tecnología genética para entender los efectos de los diferentes irritantes (laurel sulfato de sodio, d- limonene y m- xylene) se observaron cambios en genes asociados con el metabolismo, estrés oxidativo y señales de transducción con los tres irritantes.[19] En otros soportes científicos del rol de los mediadores lipídicos de la DIC, los efectos de la DIC pueden ser significativamente reducidos usando receptores agonistas activados proliferantes de la peroxisoma (PPAR, por e). Ácido linoleico), con lo cual ha demostrado fortalecer la recuperación de la barrera epidérmica y la síntesis de cuerpos lamelares y lípidos neutrales, especialmente ceramidas y colesterol. (20)

Los mediadores lipídicos pueden también jugar un rol en DIC crónico. Sin embargo, un número de otros mecanismos para esta forma de DIC han sido propuestos. Como ha sido revisado por Berardesca y Distante (21), la hiperproliferación vista en DIC crónica puede ser durante la siguiente: 1) producción de IL-6, IL-8 y 12 HETE, la cual puede inducir hiperproliferación epidérmica; 2) reducción de los niveles de AMP c que pueden incrementar la división celular; y /o 3) estimulación de ornithina decarboxylasa resultando en un incremento de la síntesis y proliferación de ADN.

La sustancia P ha sido reportado como un incrementador de la irritación cutánea (22), aparentemente vía inducción de citoquinas pro inflamatorias. La sustancia P induce TNF- alta RNAm en los mastocitos (23), estimulando la producción de IL-1 por los monocitos (24) y estimulando la producción de IL-2 por los linfocitos murinos (25). Por el contrario, la alfa-MSH, al inhibir la inducción de IL-10 inhibe la DIC aguda (27).

En resumen, existen 2 vías que pueden contribuir al cuadro final de la DIC: el efecto directo de los irritantes en la membrana de los queratinocitos y los efectos pro-inflamatorios inducidos por el daño en la membrana. Ambas, pueden activar señales bioquímicas que llevan a una respuesta patológica que no es muy distinto de la DAC. La analogía en la cascada del complemento, clásica (dirigida por antígenos) y alternativa (toxicidad no específica) deben estar en mente.

Determinantes regulatorios

En las personas con "piel sensible" (DIC subjetiva), se ha demostrado que tiene una piel seca con un bajo contenido de grasa lo cual incrementa la penetración de los químicos solubles en agua (28). Particularmente, existe una correlación inversa entre el contenida de ceramidas en la piel y la tendencia del SLS para inducir DIC. Además de los factores externos como las características moleculares, el tiempo de exposición/ cronicidad, efecto acumulativo de otras irritantes, y condiciones ambientales, pueden existir diferencias endógenas que cuenten para la susceptibilidad a la DIC. Las más estudiadas son: edad, género, raza, sitio anatómico y atopia.

Edad

Utilizando la pérdida de agua transepidérmica (TEWL) como un marcador que aumenta la suceptibilidad para la irritación, muchos estudios han demostrado que la piel de los niños y adolescentes < de 20 años e individuos > de 60 años son más propensas a la irritación (revisado en 21, 30,31). De cualquier manera,

en un estudio en el que se comparó niños de 1-6 años versus un estudio de los padres de estos niños bajo condiciones idénticas, Fluhr et al (32) no observaron diferencias relacionados con la edad en la TEWL, así como en un número de otras características biofísicas.

Género

No existen diferencias esenciales en la TEWL entre hombres y mujeres (revisado 21, 30,31). Sin embargo, Agner, et al encontraron un incremento en la TEWL y una susceptibilidad incrementada a la irritación por el SLS en el primer día, en comparación al décimo día del ciclo menstrual (33). Dejando a un lada esta observación, la prevalencia incrementada de DIC en las mujeres estaría en relación a la diferencia en la exposición y no a diferencias innatas entre los 2 géneros.

Raza

Los datos observados en relación a la variabilidad racial en el desarrollo de DIC son contradictorios. Como lo revisó Berardesca y Maibacch (36), la piel de los afro- americanos exhibe una mayor TEWL luego de la exposición al SLS. Sin embargo; en otros estudios clínicos, la piel de los afro-americanos fue menos susceptible a la irritación del dicloroethilsulfido, o-clorobenzilideno o dinitroclorobenceno. Estos resultados pueden ser explicados por la diferencia en la adhesión de los corneocitos, el grosor del estrato córneo y el contenido relativo de lípidos en la piel de los afroamericanos, ya que en todos ellos son mayores que lo observado en la piel blanca. En esta observación se encontró que la piel de los afroamericanos en la que se usaba bandas autoadhesivas era luego igual de susceptible a la irritación por el DNCB que la piel de los caucásicos (37).

Sitio anatómico

La penetración percutánea varía con la región anatómica, lo cual podría predecir las áreas más sensibles a la DIC. Tal como lo revisó Berardesca y Distante (21), la TEWL es mayor en las palmas, frente y codo que en la espalda o antebrazo. Sin embargo, existen diferencias significativas en la TEWL en las mismo áreas del cuerpo lo cual dificulta los estudios que se hacen sobre la influencia de los sitios anatómicos. Además por ejemplo, la piel de la vulva que es altamente absorbtiva reacciona más al cloride de benzalconio(38), pero es menos reactiva al SLS que la piel del antebrazo (39).

Dermatitis atópica

Algunos estudios han demostrado que los atópicos tiene un riesgo incrementado de desarrollar DIC. Incluso los atópicos que aparentemente están en remisión reaccionan más severamente al SLS que los controles cuando se mide la TEWL (40). Estos hallazgos pueden ser explicados por las diferencias cualitativas y cuantitativas en la composición de lípidos intercelulares, especialmente dada por la reducción de ceramidas, asociado a alteraciones estructurales en el estrato córnea, lo cual se ha observado en la piel atópica (41)

Aspectos clínicos

La apariencia clínica de la DIC puede variar dependiendo de la localización y la duración. En muchos casos, la erupción aguda está caracterizada por eritema máculas con pápulas, vesículas y ampollas, dependiendo de la intensidad de la respuesta. Por el contrario, las DIC subagudas o crónicas, pueden estar liquenificadas y /o con fisuras (fig. 1) Por lo tanto, ni la morfología como tampoco la histología de la DIC es necesariamente distintivo. Sin embargo; la DIC es un evento no inmunológico, que usualmente permanece localizado en el sitio de contacto, en contraste con la DAC, que usualmente se dispersa local y ectópicamente por fuera de las áreas de contacto.

Fig. 1. Apariencia clínica de la dermatitis de contacto crónica irritativa acumulativa. Este paciente, un maquinista presentó una dermatitis crónica (evidenciada en los cambios ungueales) inducida por la acción continua de detergentes presentes, en los fluidos de refrigeración con los que trabajó. Reproducido con la autorización de Donald V. Belsito, MD. Division of Dermatology, University of Missouri, Kansas City, Kansas City, MO)

Diagnóstico

Una historia detallada y el examen clínico son cruciales en el diagnóstico de DIC. Una diátesis atópica subyacente debe ser examinada. Si se sospecha una causa ocupacional, debe averiguarse todas las actividades relacionadas con el trabajo, las sustancias encontradas, el equipo de protección personal y las sustancias de limpieza. Examinar toda la superficie corporal en lugar de limitarse a examinar solo aquellas áreas identificadas por el paciente como problemáticas, frecuentemente brinda pistas vitales no solo para determinar el agente agresor, sino que también posibilita distinguir otros desórdenes diagnósticos endógenos (ej. psoriasis) o exógenos (ej. tiña).

La DIC es un diagnóstico de exclusión que se basa en la historia clínica, el examen físico, patología (si es apropiado) y frecuentemente, pruebas que descarten una DAC. Aunque existen varias laboratorios disponibles para controlar la DAC, los test de parche in vivo siguen siendo el estándar.

Tratamiento y prevención

El tratamiento de la DIC depende de la identificación correcta de su (s) causa(s) y principalmente de instruir al paciente para que evite la sustancia responsable (s). Los irritantes más comunes son: agua, surfactantes, solventes y la fricción. Sin embargo, numerosas químicas encontradas en las diferentes áreas ocupacionales pueden provocar una DIC. Para una guía de la etiología de las DIC ocupacionales, el lector podría consultar algunos textos relevantes (42).

Terapia sintomática

Además de evitar el futuro contacto con el agente agresor(es), el tratamiento de la DIC debe estar encaminada a aliviar los síntomas. Las vesículas agudas, las erupciones exudativas se pueden beneficiar de agentes secantes como el sulfato de aluminio/acetato de calcio; las lesiones crónicas liquenificadas se tratan de mejor manera con emolientes. El prurito puede ser controlado con antipruríticos tópicos o antihistamínicos orales, los antihistamínicos tópicos o anestésicos deben ser evitados, debido al riesgo de inducir una alergia secundaria en la piel que todavía presenta dermatitis .Se puede requerir también el tratamiento con agentes fisicoquímicos que disminuyan la inflamación. Los glucocorticoides tópicos (43) o macrolactámicos (44) usualmente son suficientes para la mayoría de pacientes con DIC.

Barreras físico químicas

Aunque la prevención de la DIC consiste en evitar el agente inductor, por muchas razones, principalmente económicas, esto no siempre es posible. En algunos de estos pacientes, las cremas de barrera pueden ser de ayuda. Aunque las cremas de barrera pueden ser beneficiosas para la DIC, éstas deben ser específicamente seleccionadas para los materiales que se manipulan (45,46). En general, las barreras para los solventes orgánicos no son muy satisfactorias (45,47). Además existe un axioma incorrecto, que uno use barreras agua en aceite para los irritantes acuosos y aceite en agua para los irritantes lipofílicos (45). En efecto, para quienes tiene trabajos húmedos, la humectación frecuente es tan efectiva como las cremas de barrera para prevenir la DIC (48,49). Finalmente, el uso de guantes para prevenir la irritación puede ser contraproducente para algunos pacientes, que se irritan con su propio sudor. En estos casos, usar guantes absorbentes de algodón puede ser beneficioso.

Bibliografía

1. Mathias C. The cost of occupational disease. Arch Dermatol 1985; 121:332-4.
2. Scheynius A, Fischer T, Forsum U, et al. Phenotypic characterization in situ of inflammatory cells in allergic and irritant contact dermatitis in vivo. Clin Exp Immunol 1984; 55: 81-90.
3. Scheynius A, Fischer T. Phenotypic differences between allergic and irritant patch test reactions in man. Contact Dermatitis 1986; 14: 297–302.
4. Willis CM, Young E, Brandon DR, et al. Immunopathological findings in human allergic and irritant contact dermatitis. Br J Dermatol 1986; 115: 305–16.
5. Willis CM, Stephens CJM, Wilkinson JD. Epidermal damage induced by irritants in man: A light and electron microscopic study. J Invest Dermatol 1989; 93: 695–99.
6. Brasch J, Burgard J, Sterry W. Common pathological pathways in allergic and irritant contact dermatitis. J Invest Dermatol 1992; 98: 166–70.
7. Medenica M, Rosenberg A, Jr. A comparative light and electron microscopic study of primary irritant contact dermatitis and allergic Contact Dermatitis 1971; 56: 259–71.
8. Le TKM, van der Valk PGM, Schwalkwijk J, et al. Changes in epidermal proliferation and differentiation in allergic and irritant contact dermatitis reactions. Br J Dermatol 1995; 133: 236–40.
9. Elsner P. Clinical irritant contact dermatitis syndromes. Am J Contact Dermat 1997; 8: 81–82.
10. Wood LC, Jackson SM, Elias PM, et al. Cutaneous barrier perturbation stimulates cytokine production in the epidermis of mice. J Clin Invest 1992; 90: 482–7.
11. Tsai J-C, Feingold KR, Crumrine D, et al. Permeability barrier disruption alters the localization and expression of TNF-alpha protein in the epidermis. Arch Dermatol Res 1994; 286: 242–8.
12. Denda M, Wood LC, Emami S, et al. The epidermal hyperplasia associated with repeated barrier disruption by acetone treatment or tape stripping cannot be attributed to increased water loss. Arch Dermatol Res 1996; 288: 230-8.
13. Astner S, González E, Cheung AC, et al. Non-invasive evaluation of the kinetics of allergic and irritant contact dermatitis. J Invest Dermatol 2005; 124: 351–9.
14. Effendy I, Löffler H, Maibach HI. Epidermal cytokines in murine cutaneous irritant responses. J Appl Toxicol 2000; 20: 335–41.
15. Pentland AP. The role of prostaglandins and other lipid mediators in irritant contact dermatitis. Am J Contact Dermat 1994; 8: 98.

16. Onoue S, Tsuda Y. Analytical studies on the prediction of photosensitive/phototoxic potential of pharmaceutical substances. Pharmaceutical Research 2006; 23: 156–64.
17. Wills CM, Reiche L, Wilkinson JD. Immunocytochemical demonstration of reduced Cu,Zn-superoxide dismutase levels following topical application of dithranol and sodium lauryl sulphate: an indication of the role of oxidative stress in acute irritant contact dermatitis. Eur J Dermatol 1998; 8: 8–12.
18. Li LF, Fiedler VC, Kumar R. Down-regulation of protein kinase C isoforms in irritant contact dermatitis. Contact Dermatitis 1998; 38: 319-24.
19. Rogers JV, Garrett CM, McDougal JN. Gene expression in rat skin induced by irritating chemicals. J Biochem Molecular Toxicology 2003; 17:123–37.
20. Schürer NY. Implementation of fatty acid carriers to skin irritation and the epidermal barrier. Contact Dermatitis. 2002; 47: 199–205.
21. Berardesca E, Distante F. The modulation of skin irritation. Contact Dermatitis 1994; 31: 281–7.
22. Gutwald J, Goebeler M, Sorg C. Neuropeptides enhance irritant and allergic contact dermatitis. J Inves Dermatol 1991; 96: 895–8.
23. Ansel JC, Brown JR, Payan DG, et al. Substance P selectively activates TNF-alpha gene expression in murine mast cells. J Immunol 1993; 150: 4478–85.
24. Laurenzi MA, Persson MA, Dalsgaard CJ, et al. The neuropeptide substance P stimulates production of interleukin 1 in human blood monocytes: Activated cells are preferentially influenced by the neuropeptide. Scand J Immunol 1990; 31: 529–33.
25. Rameshwar P, Gascon P, Ganea D. Stimulation of IL-2 production in murine lymphocytes by substance P and related tachykinins. J Immunol 1993; 151: 2484–96.
26. Ceriani G, Maccaluso A, Catania A, et al. Central neurogenic antiinflamatory action of alpha-MSH: Modulation of peripheral inflammation induced by cytokines and other mediators of inflammation. Neuroendocrinology 1994; 59: 138–43.
27. Luger TA, Scholzen TE, Brzoska T, et al. New insights into the function of alpha-MSH and related peptides in the immune system. Ann NY Acad Sci 2003; 994: 133–40.
28. Rousaki-Schulze AV, Zafiriou E, Nikoulis D, et al. Objectiveblophysical findings in patients with sensitive skin. Drugs Exp Clin Res 2005; 31 Suppl: 17–24.
29. DiNardo A, Sugino K, Wertz P, et al. Sodium lauryl sulfate induced irritant contact dermatitis: a correlation study between ceramides and in vivo parameters of irritation. Contact Dermatitis 1996; 33: 86–91.
30. Patil S, Maibach HI. Effect of age and sex on the elicitation of irritant contact dermatitis. Contact Dermatitis 1994; 30: 257–64.
31. Lee CH, Maibach HI. The sodium lauryl sulfate model: an overview. Contact Dermatitis 1995; 33: 1–7.
32. Fluhr JW, Pfisterer S, Gloor M. Direct comparison of skin physiology in children and adults with bioengineering methods. Ped Dermatol 2000; 17: 436–9.
33. Agner T, Damm P, Skouby SO. Menstrual cycle and skin reactivity. J Am Acad Dermatol 1991; 24: 566–70.
34. Lantinga H, Noter JP, Coenraads PJ. Prevalence, incidence and course of eczema on the hands and forearms in a sample of the general population. Contact Dermatitis 1984; 10: 135–9.
35. Meding B, Swanbeck G. Prevalence of hand dermatitis in an industrial city. Br J Dermatol 1987; 116: 627–34.
36. Berardesca E, Maibach H. Racial differences in skin pathophysiology. J Am Acad Dermatol 1996; 34: 667–72.
37. Weigand DA, Gaylor JR. Irritant reaction in Negro and Caucasian skin. South Med J 1974; 67: 548–51.
38. Britz MB, Maibach HI. Human cutaneous vulvar reactivity to irritants. Contact Dermatitis 1979; 5: 375–7.
39. Elsner P, Wilhelm D, Maibach HI. Effects of low concentration sodium lauryl sulfate on human vulvar and forearm skin. J Reproductive Med 1991; 36: 77–81.
40. Tupker RA, Pinnagoda J, Coenraads PJ, et al. Susceptibility to irritants: role of barrier function, skin dryness and history of atopic dermatitis. Br J Dermatol 1990; 123: 199–205.
41. Imokawa G, Abe A, Jin K, et al. Decreased level of ceramides in stratum corneum of atopic dermatitis: an etiologic factor in atopic dry skin? J Invest Dermatol 1991; 96: 523–6.
42. Kanerva L, Elsner P, Wahlberg JE, et al., eds. Handbook of Occupational Dermatology. Heidelberg: Springer Verlag. 2000.
43. Ramsing DW, Agner T. Efficacy of topical corticosteroids on irritant skin reactions. Contact Dermatitis 1995; 32: 293– 7.
44. Belsito, DV, Fowler J, Marks J, et al. A potential new treatment for chronic hand dermatitis. Cutis 2004; 73:31–8.
45. Frosch PJ, Kurte A. Efficacy of skin barrier creams (IV): The repetitive irritation test (RIT) with a set of 4 standard irritants. Contact Dermatitis 1994; 31: 161–8.
46. Wigger-Alberti W, Elsner P. Do barrier creams and gloves prevent or provoke contact dermatitis? Am J Contact Dermat 1998; 9: 100–6.
47. Frosch PJ, Schulze-Dirks A, Hoffmann M, et al. Efficacy of skin barrier creams (I): The repetitive irritation test (RIT) in the guinea pig. Contact Dermatitis 1993; 28: 94–100.
48. McCormick RD, Buchman TL, Maki DG. Double blind, randomized trial of scheduled use of a novel barrier cream and an oil-containing lotion for protecting the hands of health care workers. Am J Infect Control 2000; 28: 302-10.
49. Perrenoud D, Gallezot D, vanMelle G. The efficacy of a protective cream in a real world apprentice hairdresser environment. Contact Dermatitis 2001; 45: 134–8.

Vasculitis Leucocitoclástica

Dr. José M. Ollague Torres*, Dra. Ada Alvarez Quijano**

Resumen

El término de vasculitis leucocitoclástica (VL) o venulitis necrotizante cutáneo engloba un grupo amplio y heterogéneo de síndromes que se caracterizan por la inflamación de vénulas, vasos capilares y ocasionalmente arteriolas cutáneas mediadas por inmunocomplejos, con cambios histológicos que se describen bajo el término de vasculitis leucocitoclástica (edema endotelial, infiltración por polimorfonucleares, cariorexis, hemorragia, deposito de fibrina en las paredes vasculares y trombosis).

El mecanismo de producción principal– más no el único- es el depósito de inmunocomplejos. Estos inmunocomplejos pueden activar el sistema de complemento, induciendo la acción de las fracciones C3 y C5, las cuales producen quimiotaxis de polimorfonucleares, estos liberan enzimas lisosomales que producen el daño tisular. La formación de los complejos Ag-Ac se produce en un ambiente de exceso de antígeno. El 30% de los casos de (VL) son idiopáticos en tanto que un 20% se asocian a infecciones especialmente víricos y bacterianas, un 22% están relacionados a medicaciones y un porcentaje menor a enfermedades del tejido conectivo (12%). La etiología tumoral sólo es del orden del 1% especialmente procesos de origen linfoproliferativo o mieloproliferativo.

Palabras clave: *vasculitis leucocitoclástica, vasculitis de pequeñas vasos, antígeno, anticuerpo.*

* *Dermatólogo - Dermatopatólogo Servicio de Dermatología "Dr. Wenceslao Ollague Loaiza." Hospital Regional T. Maldonado C. I.E.S.S. Guayaquil – Ecuador*
Correspondencia: dr_ollague@hotmail.com
Telf.: 099408430
** *Médico Residente del Servicio de Dermatología*
Correspondencia: dra_adaalvarezquijano@hotmail.com
Telf.: 096226032

Summary

The terms of leukocytoclastic vasculitis or necrotizing venulitis covers a broad and diverse group of syndromes that are characterized by inflammation mediated through immune complex in venules, capillaries, and occasionally medium size arterioles. The histological changes are described under the term leukocytoclastic vasculitis (endothelial edema, polymorphonuclear infiltration, cariorexis, bleeding, fibrin deposit on the vessels walls and vascular thrombosis).

The primary pathogenic mechanism is the production and deposit of immune complexes which can activate the complement system and its fractions C3 and C5, leading to the quimiotaxis of polimorphonuclears, which in turn released lysosomal enzymes producing tissue damage. The formation of the complex Ag-Ac is idiopathic in 30% of cases. About 20% are associated with particular viral and bacterial infections, 22% are associated with medications and a lower percentage to connective tissue diseases (12%) and tumor antigens (1%) especially of lymphoproliferative or myeloproliferative origin.

Keywords: leukocytoclastic, vasculitis, small blood vessels, antigen, antibody.

Introducción

La vasculitis leucocitoclástica abarca un grupo heterogénea de procesos clínico-patológicos que combinan, - ya sea por razones inmunológicas o inflamatorias de otra orden - , inflamación segmentaria con necrosis de la pared de los vasos sanguíneos, especialmente de las vénulas postcapilares (1-2). Algunas veces este proceso puede producirse también en capilares arteriales y en arteriolas de mediano calibre alrededor de los cuales suele observarse neutrófilos fragmentados o polvo nuclear (leucocitoclastia) (3). Los VL pueden ser básicamente A) Idiopáticos o B) Sistémicos

Aunque esta enfermedad puede ser una expresión de afectación sistémica, la afectación de la piel, exteriorizada como púrpura palpable, es la manifestación más frecuente y relevante. Su curso evolutivo suele ser benigno y en muchos pacientes el proceso vasculítico se limita exclusivamente a la dermis, denominándose estos casos como vasculitis leucocitoclásticacutáneaapropiamentedicha (Tabla 1). La presencia de otras lesiones viscerales o la asociación con determinados parámetros analíticos configuran cuadros diferenciados que pueden considerarse formas especiales de vasculitis leucocitoclástica, como el síndrome de Henoch-Schönlein, la crioglobulinemia mixta esencial, el Eritema Elevatum Diutinum o el Granuloma facial. (4). El nombre más adecuado debería ser el de Venulitis Leucocitoclastica.

Criterios para la clasificación de la vasculitis leucocitoclástica*
1. Edad de comienzo superior a los 16 años
2. Toma de medicación al inicio del cuadro
3. Purpura palpable
4. Erupción maculopapular
5. Biopsia de arteriola y vénula en la que se observen neutrófilos perivasculares o extravasculares

*Se requiere la presencia de al menos 3 de los 5 criterios

Tabla 1.

Clasificación

La clasificación probablemente más extendida en la actualidad es la adaptada en la Conferencia de Consenso de Chapell Hill, que agrupa los diversos síndromes vasculíticos en función del tamaño del vaso lesionado (Gráfico 1).

Dentro de los vasculitis de pequeños vasos, se definen un grupo de procesos caracterizados por 1) afectar únicamente los vasos de pequeño calibre (arteriolas, capilares y vénulas postcapilares), de localización exclusiva o preferentemente cutánea, y 2) por no presentar anticuerpos séricos anticitoplasmáticos. En este grupo se incluyen la vasculitis leucocitoclástica cutánea, el síndrome de Henoch -Schönlein y la Crioglobulinemia mixta esencial. (Tabla 2).

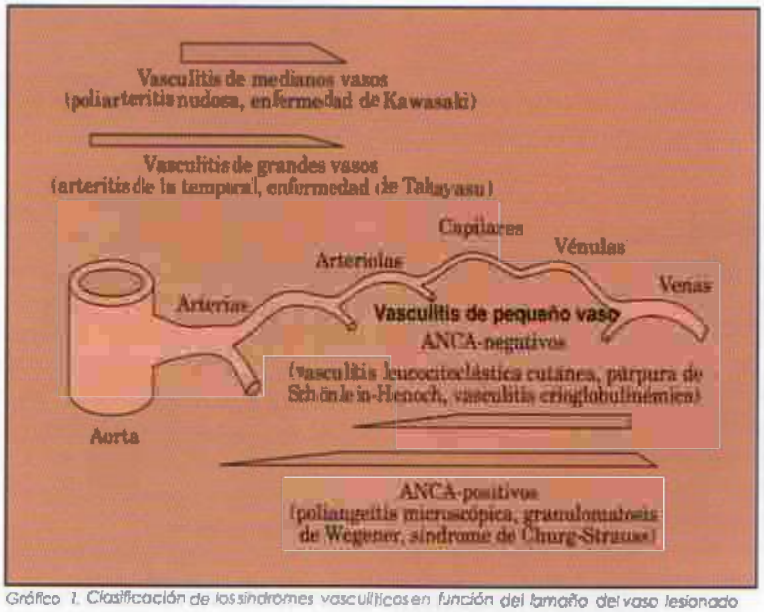

Gráfico 1. Clasificación de los síndromes vasculíticos en función del tamaño del vaso lesionado

Clasificación de vasculitis leucocitoclástica de pequeños vasos	
Púrpura de Henoch- Schonlein-	Es Mas frecuente en niños menores de 10 años, y asociado a una infección respiratoria precedente, se acompaña de artralgias y artritis, hematuria, dolor abdominal o melena. Presencia de depósitos inmunitarios con predominio de Ig A en las paredes de los pequeños vasos.
Vasculitis crioglobulinemica	Púrpura palpable que suele desaparecer en extremidades inferiores, se acompaña de debilidad y artralgias. Crioglobulinas IgM e IgG en suero, muchas veces asociadas a infecciones por virus de Hepatitis C.
Urticaria-vasculitis	Episodios repetidos de urticaria y / o angioedema persistentes y dolorosas, puede asociarse a síntomas constitucionales y o artritis, los pacientes con hipocomplementemia tienen mas probabilidades de afección sistémica. Entre los trastornos asociados se incluyen las enfermedades autoinmunitarias del tejido conjuntivo (LES) y las infecciones virales.
Eritema Elevatum Diutinum	Forma de vasculitis leucocitoclástica de curso crónico, caracterizada por el desarrollo de placas purpúricas y amarillentas localizadas en las áreas de extensión de extremidades. Suele acompañarse de afectación articular y asociarse a otras enfermedades (LES, AR, enfermedad inflamatoria intestinal).
Edema hemorragico agudo de la infancia	Suele aparecer en niños menores de dos años. Se caracteriza por el desarrollo de placas purpúricas anulares, circulares o en forma de diana, no se acompaña de afectación extracutánea. Se resuelve de manera espontánea en 1-3 semanas.
Livedo vasculitis	Se caracteriza por el desarrollo de ulceras en extremidades inferiores con un patrón estrellado. Puede asociarse a diversas enfermedades sistémicas incluyendo Lupus eritematoso. Cuando se asocia a enfermedad cerebrovascular se conoce como síndrome de Sneddon.
Granulomatosis de Wegener	Se caracteriza por triada clásica de vasculitis sistémica, inflamación granulomatosa necrosante de las vías respiratorias altas y bajas y glomerulonefritis, que puede afectar a la piel y a la mucosa oral.

Tabla 2.

Epidemiología

Etiología

- Idiopática.
- Asociado a desórdenes sistémicos.
- Enfermedades crónicas subyacentes.
- Desencadenadas por drogas infecciones virales o bacterianas.

Son múltiples las enfermedades y factores etiológicos que pueden actuar como desencadenantes de la vasculitis (Tabla 3) y se han relacionado con la exposición a:

- Infecciones por virus como el de la hepatitis B o C (5), parvovirus B 19, citomegalovirus o virus de Epstein-Barr, infecciones por estreptococo b-hemolítico, estafilococo aureus, micobacterium leprae, etc.
- Enfermedades del tejido conectivo como artritis reumatoide, lupus eritematoso sistémico, síndrome de Sjögren, dermatomiositis, etc.
- Discrasias sanguíneas como crioglobulinemia, paraproteinemia, hipergammaglobulinemia, etc.
- Tumores malignos: como procesos linfoproliferativos o neoplasias viscerales (6-7).
- Fármacos: como sulfamidas, penicilinas, betalactamicos, dines etc(8).

Etiología de Vasculitis leucocitoclástica
Fármacos: Antibióticos beta-lactámicos. Antiinflamatorios no esteroideos diuréticos causan a menudo vasculitis. Sin embargo, casi todas las drogas son causas potenciales.
Agentes infecciosos: estreptococos beta-hemolítico, estafilococos aureus, hepatitis B,C, micobacterias, Virus de Eostein-Barr, VIH también puede estar asociado con algunos casos de vasculitis cutánea.
Vasculitis asociadas a enfermedades inmunológicas: Las enfermedades del colágeno En particular: Artritis reumatoide, lupus eritematoso, Síndrome de Sjögren, Dermatomiositis
Vasculitis asociadas a neoplasias: Linfoma, melanoma maligno, carcinoma, enfermedades linfoproliferativas (leucemia de células peludas)

Tabla3.

Patogenia

Hasta ahora la parte de la patogenia de las VL relacionada a los complejos inmunes (CI) se puede explicar por la liberación de enzimas vasoactivas, aumento de la permeabilidad vascular, presencia de receptores endoteliales para complejos inmunes y el defecto en el aclaración de los CI por parte del sistema reticuloendotelial .

Los mecanismos patogénicos moleculares se pueden resumir en varias vías que actuarían simultáneamente involucrando a:

1. El depósito de los complejos inmunes en la pared endotelial capilar formados por exceso de antígenos o la fabricación "in situ" de los mismos, el cual activo el sistema del complemento y ciertos de sus fracciones induciendo la formación de anafilotoxina C5, ésta induce una atracción de neutrófilos los cuales:
   - A: liberan enzimas lisosómicas que provocan daño celular:
   - B: activan el sistema generador de súperóxidos el cual genera oxígeno reactivo que conduce al daño tisular y
   - C: la generación adicional de Leucotrieno B4 que aumenta la inflamación y el daño tisular.
2. Los linfocitos, ciertas células mononucleares y las células de Langerhans tienen un rol aparentemente importante, se han identificado poblaciones de CD-3, CD-4, CD-1a, CD-36, etc. Estos linfocitos se activarían gracias a la acción de los IC. para producir linfoquinas de diverso orden.
3. Macrófagos activados segregan quemoquinas y enzimas lisosómicas.
4. Mastocitos activados por Ci. o por fracciones del complemento alteran la permeabilidad capilar a través de la producción de prostaglandina D2 e histamina: además estos macrófagos pueden reclutar eosinófilos.
5. Eosinófilos aumentan la permeabilidad capilar.
6. Se producen anticuerpos anticélulas endoteliales
7. El aumento de las moléculas intercelulares de adhesión y de las moléculas vasculares de adhesión causa la secreción de selectina E la cual atrae neutrófilos.
8. Hay disminución de la actividad fibrinolítica.
9. Se han descubierto factores genéticos presentes en ciertos pacientes con VL y se involucra al HLA A11 y HLA B35.

Todos estos mecanismos ponen en marcha la activación de la cascada del complemento, las citocinas proinflamatorias, las aminas vasoactivas y los factores de migración celular, sobre toda de leucocitos y monocitos que acuden al foco inflamatorio e infiltran la pared de los vasos. El tamaño y la forma de los inmunocomplejos determinan la clase de vaso afectado, así como la clínica del respectivo paciente (9)

Sin embargo: es necesario resaltar que deben existir mecanismos de lesión tisular alternativos, no necesariamente excluyentes, en aquellos casos en los que no se detectan acumulación de inmunocomplejos. Previsiblemente, los cambios estructurales y/o funcionales, intrínsecos o secundarios, del endotelio, como el incremento en su expresión de moléculas de adhesión leucocitaria, la capacidad de presentación antigénico o modificaciones en su producción de citocinas, contribuyan decisivamente al reclutamiento y activación de polimorfonucleares y linfocitos en la pared vascular,

Incidencia

Las VL representan al menos el 70% del espectro completo de las vasculitis siendo las de hipersensibilidad las más frecuentes, representando entre el 17-29% de los casos de vasculitis. Pueden afectar a cualquier edad, el 10% de los afectos son niños. Las VL que afectan más comúnmente a los niños son el Henoch– Schonlein y el Edema Agudo Hemorrágico de la infancia. En cambio que en los adultos son más frecuentes las vasculitis ANCA positivos.

Clínica

Las VL se manifiestan usualmente como una púrpura palpable, es decir como lesiones papulosas de color rojo vinoso que evolucionan a pápulas violáceas y finalmente dejan hiperpigmentación residual. (Fig. 1). Se localizan preferentemente en zonas declives como el tercio inferior de las piernas o en zonas de presión. Inicialmente, las erupciones tienen pocos milímetros de tamaño, pero cuando son numerosas pueden confluir, alcanzando una dimensión de varios centímetros y adoptando un aspecto similar a las equimosis (Fig. 2). A veces se acompañan de síntomas como prurito, sensación de ardor o quemazón y dolor.

Además de la clásica púrpura palpable, pueden aparecer otros tipos de manifestaciones cutáneas como máculas, pápulas no purpúricas, vesículas, pústulas, ampollas, nódulos subcutáneos, livedo reticulares, úlceras (Fig 3) y urticaria y/o angioedema, necrosis (Fig. 4). Con frecuencia las áreas afectadas se acompañan de edema, sobre todo en los pies, tobillos y piernas (10).

El American College of Rheumatology (ACR) ha establecido una serie de criterios para la clasificación de vasculitis leucocitoclástica, cuya utilidad debe interpretarse principalmente con fines epidemiológicos. (Tabla 2) (11).

Fig. 1. Púrpura palpable. Pápulas de color roja vinosa y pigmentación residual

Fig. 2. Púrpura palpable. Lesiones confluentes, aspectos similar a las equimosis

Fig. 3. Vasculitis. Máculas, vesículas, pústulas

Fig. 4. Vasculitis. Ulceras.

Clasificación de vasculitis leucocitoclástica

Existen varias formas clínicas de vasculitis leucocitoclástica cutánea que se pueden agrupar separadamente y que están resumidas en la tabla 3. Pero además se reconocen varios cuadros especiales con características particulares que merecen su descripción.

1. Síndrome de Henoch-Schonlein

Es la forma más frecuente de vasculitis en niños, afecta a estos desde los 5 años de edad pero tambien puede ocurriren los adultos[12] . Se caracteriza por el desarrollo de rash purpúrico precedido generalmente por una infección del tracto respiratorio alto, se acompaña de sinovitis, artralgia/artritis, afectación gastrointestinal y nefritis. Las lesiones clínicas son polimorfas las lesiones más características son de púrpura palpable, pero pueden desarrollar pápulas, urticaria, angioedema, vesículas, necrosis y livedo reticulares. Las lesiones afectan principalmente a miembros inferiores y glúteos y evolucionan en brotes. Ocasionalmente pueden acompañarse de fiebre, malestar, artralgias o mialgias, hematuria, melena, dolores abdominales. Solo el 5% de los pacientes desarrollan enfermedad renal progresiva y generalmente la diseminación de las lesiones es un síntoma predictivo de este daño renal. En general suele reservarse el diagnóstico de este síndrome para aquellos casos en los que se demuestra la presencia de inmunocomplejos circulantes de clase IgA o la presencia de depósitos inmunes en piel de clase IgA

En un estudio de 74 niños mayores de 9 años diagnosticados con Púrpura de Henoch Schönlein, bajo los criterios establecidos por el American College of Rheumatology, en el Departamento de Pediatría de la Universidad de Atenas, y con el objetivo de delimitar el espectro clínico y el seguimiento a largo plazo se encontró vasculitis leucocitoclástica en todos los pacientes biopsiados, mientras que los depósitos de IgA se encontraron en 37/42 niños. Hubo un predominio en el sexo femenino (41 varones), y la media de edad de población estudiada fue de 5,2+ / -2,54 años. La púrpura palpable fue identificada en 73/74 niños, mientras que la artritis transitoria se manifestó en 68/74 niños. Hubo hemorragia gastrointestinal en 30 pacientes, 11 de los cuales también tuvieron afectación renal. Esta último se observó en 19/74 (25,7%) niños. En el seguimiento a largo plazo de 4-12 años, con una duración media de 7,3 años, en 2 pacientes hubo persistencia de hematuria. Recaídas ocurrieron en 49 niños (66%), y la mitad de ellos experimentaron más de un episodio. La artritis fue menos frecuente en los episodios de recaída, y esta diferencia fue estadísticamente significativa (P <0,001). Las recaídas tendieron a ser más comunes en niños con afectación renal y dolor abdominal cólico, aunque sin alcanzar significación estadística. A pesar de las recaídas comunes, esta enfermedad es benigna en el largo plazo, aunque una grave afectación renal puede ocurrir durante su período activo (13).

2. Vasculitis urticariana

Es un cuadro crónico y episódico que afecta principalmente en mujeres (70%) y que se caracteriza por el desarrollo de lesiones cutáneas en forma de ronchas o habones de forma circular o oriforme (Fig. 5) que a diferencia de lo que ocurre en la urticaria aguda, tienden a perdurar por más de 24 horas dejando pigmentación residual; generalmente se presenta con sensación de quemazón más que con prurito, suele asociar síntomas sistémicos como artralgias que es el más frecuente y fiebre, angioedema, y artritis y dolor abdominal. En ciertos pacientes se han reportado síntomas gastrointestinales como diarrea, vómito y dolor abdominal. Hasta un 30% de pacientes se asocian con hipocomplementemia, signo que denota compromiso sistémico. Los trastornos sistémicos que se incluyen son: enfermedad del suero, enfermedades del colágeno, infecciones, administración de yoduro de potasio y aines. Puede asociarse a síndrome de Jaccoud (artropatía sin signos radiológicos, lupus eritematoso sistémico; la afectación renal es muy rara.

El síndrome de Schnitzler agrupa episodios de vasculitis urticariana asociados a depósitos de Ig M monoclonal más fiebre, adenopatías, dolor óseo, hepatoesplenomegalia y neuropatía sensitivo-motora.

Fig. 5. Vasculitis urticariana. Ronchas o habones de forma circular o oriforme

3. Vasculitis crioglobulinémica

Las crioglobulinas son inmunoglobulinas que se precipitan con el frío. Se clasifican en tres tipos: 1) relacionados a la presencia de factor reumatoide, 2) a su actividad y 3) a su monoclonalidad. En el tipo I (15%) existe una inmunoglobulina monoclonal. El tipo II (60%) está constituida por inmunoglobulinas mixtas con un componente monoclonal (generalmente semejante al factor reumatoide IgM) y el tipo III (30-40%) está conformada por inmunoglobulinas policlonales y se asocia con enfermedades del tejido conectivo, neoplasias e infecciones, especialmente hepatitis C.

4. Edema hemorrágico agudo de la infancia

Es un cuadro raro que se presenta en niños entre 4 meses y dos años de edad y que se caracteriza por la presencia intempestiva de equimosis y petequias dolorosas y edematosas que afectan el cuero cabelludo y la parte acral de las extremidades (14), generalmente se acompañan de edema facial y algunas lesiones pueden evolucionar a ampollas y a necrosis. Algunos casos descritos revelan lesiones en "tiro al blanco". Los desencadenantes han sido relacionados con drogas, infecciones e inmunizaciones. Se diferencia del Henoch Schonlein por la autoinvolución y ausencia de síntomas y compromisos general.

Anatomía patológica

La principal característica patológica de la VL es una imagen de tumefacción endotelial, necrosis de las paredes de los vasos sanguíneos con depósito de fibrina y un infiltrado celular mixto compuesto por linfocitos, eosinófilos y principalmente neutrófilos (Fig 6) que muestran fragmentación de sus núcleos (cariorrexis o leucocitoclastia) en el plexo vascular superficial; en los cuadros típicos, la pared de los capilares tiene una apariencia de malla dentro de la cual se observan neutrófilos o sus detritos (Fig. 7 y 8). En ciertos casos pueden observarse imágenes de vesículas o ampollas subepidérmicas, pústulas subepidérmicas, necrosis epitelial, necrobiosis del colágeno, infiltrados del tejido celular subcutáneo, etc. Este fenómeno a veces muestra una inflamación segmentaria angiocéntrica.. El análisis de las lesiones recientes en busca de depósitos de inmunoglobulinas o componentes del complemento demuestra muy a menudo que existen depósitos perivasculares de IgM o C3 en los vasos de la dermis papilar superficial (15) y en las casos de Henoch Schonlei, depósitos de Ig A.

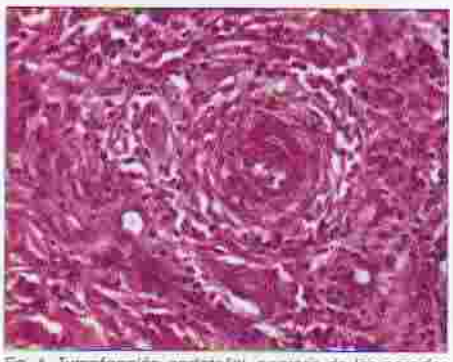

Fig. 6. Tumefacción endotelial, necrosis de las paredes de los vasos sanguíneos con depósito de fibrina y un infiltrado celular mixto

Fig. 7. Vasculitis. Paredes capilares con apariencia de malla dentro de la cual se observan neutrófilos y sus detritus

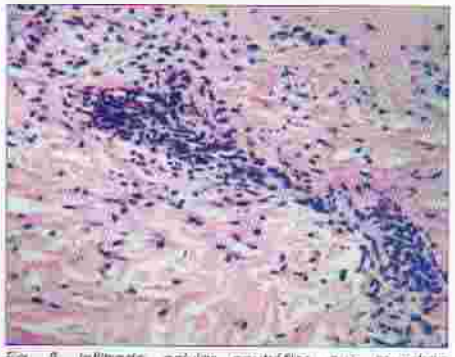

Fig. 8. Infiltrado celular neutrófilos que muestran fragmentación de sus núcleos (leucitoclastia)

Tratamiento

La mayoría de las casos de vasculitis leucocitoclástico remiten espontáneamente y no requieren tratamiento, salvo medidas sintomáticas y la eliminación del antígeno precipitante o el control de la posible enfermedad subyacente primaria. Es muy importante el reposo relativo con elevación de los miembros, que en muchas ocasiones es suficiente, sobre todo si el episodio es aislado y sin complicaciones.

Los antihistamínicos H1 suelen ser drogas de primera elección porque disminuyen la inflamación y el depósito de complejos inmunes. Los AINES, reducen la respuesta inflamatoria. La colchicina inhibe la migración de los neutrófilos. La diaminodifenilsulfona (DDS) y la hidroxicloroquina son drogas de primera línea en casos no asociados a complicaciones sistémicas.

Cuando la enfermedad desarrolla un curso crónico o se presenta de forma sistémica, asociada principalmente la afectación renal, se puede emplear prednisona a dosis de 1 mg/kg/día la cual se suprimirá después de 4 a 8 semanas de la remisión de la enfermedad (16).

Se discute el beneficio de los citostáticos como la azatioprina o la ciclofosfamida, que sólo se utilizarán en caso de enfermedad severa resistente o los esteroides a cama ahorrador cuando en casos excepcionales, se prevea un uso prolongado de los mismos. Se han comunicado resultados satisfactorios con el uso de diversas productos cama el metotrexate, la nicotinamida, y la pentoxifilina. Nuevas drogas como la ciclosporina, el micofenolato de mofetil, el interferón ?, y el uso de recursos con la PUVA han sido reportadas como útiles de forma anecdótica. También la plasmaféresis ha sido una medida útil en algunos pacientes.

Bibliografía

1. FitzPatrick. Dermatologia en medicina general, Quinta edición. Editorial Medica Panamericana. Buenos aires argentina 2001 ; p. 2164-2172.
2. Mandell BF, Hoffman GS: Differentiating the vasculitides. Rheum Dis Clin North Am 20: 409, 1994.
3. Gibson BL, Su WPD: Cutaneus vasculitis. Rheum dis Clin North Am 21: 1097, 1995.
4. Jennette JC, Falk RJ. Small vessel vasculitis. N Eng J Med 1997, 337:1512-1523.
5. Karsberg BL et al: Cutaneus vasculitis and rheumaroid factor positivy as presenting signs oh hepatitis C virus- induced mixed cryoglobulinemia. Arch Dermatol 131: 1119, 1995.
6. Kesseler ME, Slater DN: Cutaneus vasculitis: A presenting feature in hodkin's disease. J R Soc Med 79 : 485, 1986.
7. Means RT et al. Leukocytoclastic vasculitis and multiple myeloma. Anninitern Med 106:329, 1987.
8. Calabrese LH, Duna GF. Drug-induced vasculitis. Curr Opin Rheum 1996;8:34-40.
9. Claudy A. Pathogenesis of leukocytoclastic vasculitis. Eur J Dermatol 1998; 8: 75-79.
10. Lotti T, Gherstich I, Comacchi C, Jarizzo JL. Cutaneous small-vessel vasculitis. J Am Acad Dermatol 1998; 39: 667-687.
11. R ai A, Nas r C, Adler S. Henoch-Schönlein purpura nefritis. J Am Soc Nephrol 1999; 10: 2637-2644.
12. Toncredo- Bohin E et al: Henoch- Schonlein purpura in adult patients: Predictive factors for IgA glomerulonephritis in a retrospective study of 57 cases. Arch Dermatol 133:438, 1997.
13. Henoch-Schönlein Purpura: A Long-Term Prospective Study in Gleek Children. J Clin Rheumatol. 2008 Aug 14.
14. Cribier B et al cutaneus vasculitis with edema: Acute hemorrhagic edema of the skyn in an adult? Eur J Dermatol 5: 286 1995.
15. Bolognia.Jarizzo. Rapini, Dermatologia. Primera edicion. Editorial Elsevier Espana 2003 ; p.381-395.
16. cCupps TR et al: Chronic recurrent small-vessel cutaneous vasculitis: Clinical experienc e in13 pa tien ts. J AMA 2 47 : 1994, 1992.

Pomayor información
contáctese a Laboratorios Roemmers S.A.
Alpallana N° 180 y Av. Diego de Almagro Ed. Alpallana, Piso 2.
Tel.: 2508734 al 741, Quito – Ecuador.

medihealth
Cuidamos lo que la naturaleza crea

Sindrome de Bernardinelli-Seip. Revisión de Tema a Propósito de un Caso

Dra. Mónica Zambrano*, Dra. Gabriela Santacruz*, Dr. Santiago Palacios*, Dra. María del Carmen Pérez**.

* Médicos Dermatólogos. Centro de la Piel (CEPI). Veracruz 136 y América
** Médico Pediatra. Hospital Metropolitano Metrohatemidad
Quito – Ecuador
Correspondencia: monipat73@yahoo.com
Telf.: 2-241-843

Resumen

El síndrome de Bernardinelli-Seip es un tipo de lipodistrofia congénita rara de transmisión autosómica recesiva que cursa con trastornos metabólicos importantes debido a la ausencia de adipocitos funcionantes lo cual genera alteraciones en el tejido muscular y hepático; resistencia a la insulina y finalmente diabetes mellitus de difícil control, además de otras manifestaciones como acantosis nigricans y características acromegaloides. En algunos casos y por razones no establecidas se acompaña de falla cardiaca.
Describimos el caso de un paciente de 4 años de edad que presenta varios de los síntomas y signos descritos y realizamos una revisión del tema. No hay otros casos reportados en nuestro país.

Palabras claves: *Lipodistrofias, Síndrome de Bernardinelli-Seip.*

Summary

Bernardinelli-Seip Syndrome is a congenital lipodystrophy; it is inherited in an autosomalrecessive way and it courses with important metabolic disorders due to the absence of functioning adipocytes that generates disfunctions at muscle tissue and liver; insulin resistance and finally diabetes of difficult management , acanthosis nigricans and acromegaloid manifestations. In some cases and for reasons not established it is accompanied by cardiac failure. We describe the case of a 4-year-old boy who presented several of the signs and symptoms described. In addition we made a thematic review. There are not other reported cases in our country.

Keywords: *Lipodystrophy, Bernardinelli-Seip Syndrome.*

Fisiología del adipocito

En la base histológica y molecular del adipocito, el tejido adiposo es clasificado en blanco y pardo. El tejido adiposo blanco se caracteriza por adipocitos de gran inclusión lipídica simple y un núcleo localizado periféricamente con mitocondrias pequeñas. Su función metabólicamente activa está relacionada con el almacenamiento de energía, excepto en algunas localizaciones anatómicas como el área retro orbital o periarticular, palmas y plantas en donde cumple una función netamente mecánica. El tejido adiposo pardo se observa solo en mamíferos, desapareciendo en los humanos en el período post natal. (5)
La función primaria de los adipocitos es el almacenamiento de la energía en forma de triglicéridas durante los períodos de exceso de energía y la liberación de la misma durante el ayuno o inanición en forma de ácidos grasos libres y glicerol los cuales se constituyen en fuentes de energía para las otras células. Esta lipólisis depende de la hormona sensible a la lipasa (HSL), enzima que hidroliza los triglicéridas.
El tejido adiposo cumple importantes funciones no solo en el metabolismo; sino también funciones endocrinas (6).
El tejido graso secreta una variedad de péptidos denominados adipocitoquinas dentro de las que se encuentran la leptina, adiponectina, además de otras citoquinas como factor de necrosis tumoral alfa, interleuquina 6, resistina que tienen efectos endocrinos,

autócrinos y parácrinos en el cerebro, hígado y músculo. Además se encarga de la aromatización de andrógenos en estrógenos y es productor de la lipoproteína lipasa (5).

Lipodistrofias

Las lipodistrofias son un grupo heterogéneo de enfermedades metabólicas poco frecuentes que se caracterizan por la pérdida selectiva de tejido adiposo en algunos sitios asociado a resistencia a la insulina y sus complicaciones (1,2). La magnitud de la pérdida adiposa determina la severidad de las manifestaciones clínicas y metabólicas (1,5,7)
Se han dividido en dos grupos sindrómicos: enfermedades del tejido adiposo congénito y adquirido.
Las formas genéticas son raras y en muchas casos infravaloradas. En este grupo se encuentran:

1. Lipodistrofia generalizada congénita (Síndrome de Bernardinelli-Seip):
1.1. Tipo 1.
1.2. Tipo 2.
2. Lipodistrofia familiar parcial :
2.1. Variedad Dunnigan.
2.2. Mutación del gen PPARΔ.
3. Displasia mandíbulo acral:
3.1. Lipodistrofia tipo A.
3.2 Lipodistrofia tipo B.

Las formas adquiridas son:

4. Lipodistrofia en pacientes infectados con HIV.
5. Lipodistrofia parcial adquirida.
6. Lipodistrofia adquirida generalizada.
7. Lipodistrofia localizada.

La extensión de la pérdida adiposa determina la severidad de la asociación con las manifestaciones clínicas y metabólicas (6) : se desconoce si los desórdenes metabólicos son secundarios a la distribución adiposa o el resultado directo de un producto dado por el gen mutante (7).

Síndrome de Berardinelli Seip

El síndrome de Bernardinelli-Seip fue descrito en 1954 por Bernardinelli en Brasil, quien presentó dos casos de niños con hipertrofia muscular, hepatoesplenomegalia, hiperlipidemia y metabolismo anormal de los carbohidratos. (1) Posteriormente, Martin Seip (1959) describió en Noruega nuevos signos acompañantes por la que se le dio la denominación con la que se lo conoce actualmente.(4).
Es un síndrome raro, autosómica recesivo, afecta por igual a los 2 sexos y las manifestaciones son evidentes desde el nacimiento (1). Se calculó una prevalencia de 1/10 millones de personas a nivel mundial (9,10). La consanguinidad ha sido reportado en un 25% de los casos (15). Hasta el 2004 se habían reportado unos 250 casos (17).
Aunque los mecanismos moleculares no han sido totalmente entendidos: se han descrito tres locus involucrados:

1. Un primer gen localizado en el brazo largo del cromosoma 9 (9q34)o lo que se denomino lipodistrofia congénita de Bernardinelli-Seip tipo 1 (BSCL1) que se observó sobre todo en familias africano-americanas y que provoca mutaciones de tipo sin sentido (non sense) a nivel del gen AGPAT2 que codifica la enzima (1-acil-glicerol-3-fosfato-aciltransferasa-beta) la cual pertenece a la familia de las acetiltransferasas, y actúa en la síntesis de triglicéridos y fosfolípidos . Esta alteración conduce a la depleción de los triglicéridos a nivel de los adipocitos así como a la resistencia a la insulina por mecanismos que incluyen alteraciones a nivel del fosfatidilinositol y del ácido lipofosfatídico (4,10,11,2). También se ha observado niveles bajos de leptina (13,2). En este grupo de pacientes, la grasa de las regiones metabólicamente activas está ausente aunque la grasa mecánica de sostén en palmas y plantas está preservada (1). En estos pacientes no se han observado trastornos neurológicos, pero sí se observan quistes óseos (7).

2. Un segundo gen sobre el brazo largo del cromosoma 11 (11q13) al que se lo llama BSCL2 el cual se ha reportado en familias europeas japonesas y brasileñas (4,11,13). En los grupos familiares con afectación en el cromosoma 11q13 habían sido estudiados en forma previa catalogados como una alteración genética en un gen que codifica una proteína denominada seipina en honor a su descubridor Martin Seip (4). Esta proteína que tiene 398 aminoácidos, se localiza en el retículo endoplasmático y es de función desconocida pero con una expresión alta a nivel del cerebro y testículos. La expresión en el cerebro de la seipina podría ser compatible con un defecto hipotálamo-hipofisiario como origen de la enfermedad (3,8). Estos pacientes tiene dificultades de aprendizaje en un 80% de los casos , tres veces más posibilidades de presentar cardiomiopatías , trastornos no solo a nivel

del tejido adiposo metabólica sino también de lo grasa mecánico de sostén (palmas, plantas, y grasa retroorbicular), diabetes de inicio más temprano y un riesgo mayor de muerte o edades más tempranos en comparación con el grupo anterior (10,4,6).

3. Finalmente un loci denominado CGL3 cuyos datos son poco claros pero que se sabe que no se relacionan con los 2 anteriores (11q13 o 9q34), lo cual habiaría de que existen másgenes involucrados y que actualmente se lo denomina como BSCLX (8,9,16). Por su parte Kim et al (2008) reportaron en un paciente alteraciones a nivel del gen CAV1 que codifica la proteína caveolina 1 lo cual está implicado en la señalización de la insulina y lo homeostasis de los lípidos. Estos pacientes no presentaban un crecimiento lineal acelerado ni característicos acromegaloides, aunque se observó trastornos en lo homeostasis del calcio (18).
Los dos primeros genes representan el 82% de los casos reportados (10).
Como se describió antes: en esto lipodistrofia se ha encontrado una marcada reducción de lo leptina plasmático, hormona secretada por el tejido adiposo lo cual juega un importante rol en la regulación del metabolismo de la glucosa y los lípidos; la alteración en la secreción de esto adipoquinina podría ser la responsable de resistencia a la insulina a nivel de los adipocitos (5,6,11). La terapia de reemplazo con esta hormona mejoro los complicaciones de estos pacientes (5,11).
Este síndrome se caracteriza por la ausencia casi total de tejido adiposo incluso a nivel de la grasa visceral (10). Debido a la ausencia de adipocitos, la síntesis de lípidos tanto endógenos como los que provienen de la dieta se acumulan de manera aberrante en órganos metabólicamente importantes como los músculos y el hígado. Estos trastornos conducen a una resistencia severa a la insulina y finalmente a una diabetes mellitus que generalmente es de difícil control. Otros cambios metabólicos incluyen hipertriglicidemia, que puede ser muy severa, y conducir al desarrollo de pancreatitis, esteatosis hepática y con ello progresar a cirrosis y falla hepática (8,6,2). Los individuos con este síndrome podrían terminar desarrollando todos las complicaciones clásicas de la diabetes a nivel renal, ocular y nervioso(6); sin embargo no se ha descrito una mayor frecuencia de hipertensión arterial o ateroesclerosis vascular (9).
Los característicos acromegaloides se explican por la activación delos receptores de IGF y la hiperinsulinemia crónica (3,2).
La diabetes es el resultado de la falla gradual de las células ß y la progresiva intolerancia a la glucosa. Se presenta además una amiloidosis de los islotes celulares como resultado de la sobre-estimulación en la secreción de insulina, lo cual finalmente conduce a la destrucción de las células ß (1).
El síndrome de ovario poliquístico, la acantosis nígricans y las características acromegaloides pueden estar relacionados con los efectos pro-crecimiento de la hiperinsulinemia extrema directamente a través de los receptores de insulina o indirectamente por medio de los receptores de factor I de crecimiento insulina-like (8,2)

Hoy sujetos con este síndrome que desarrollan cardiomiopatía hipertrófica la que puede provocar muerte por falla cardíaca (3,9). Esto complicaciónse ha observado en un 20 a 25% de los casos y se piensa que es el resultado de la expresión de la insulina en el corazón y su acción sobre los receptores cardíacos del factor de crecimiento insulina like (14,17).

Manifestaciones clínicas

El fenotipo clínico se caracteriza por signos mayores que son:

1. Lipodistrofia generalizada que afecta el tronco, los miembros y la cara.
2. Características acromegaloides (manos, pies y mandíbula de gran tamaño, con hipertrofia muscular evidente), ausencia de bolas de Bichat.
3. Hipertrigliceridemia.
4. Resistencia a la insulina.
5. Hepatomegalia, por hígado graso que finalmente lleva a la cirrosis.

Los criterios menores incluyen:

1. Cardiomiopatía hipertrófica.
2. Retardo psicomotor - retardo mental leve a moderado.
3. Hirsutismo e hipertricosis.
4. Pubertad precoz.
5. Quistes en los huesos que pueden provocar fracturas espontáneas y flebomegalia secundaria (15,4). Desde la infancia los niños presentan un crecimiento acelerado, con un índice de metabolismo basal aumentado hasta dos veces, edad ósea avanzada y apetito voraz(1,2). Otros signos observados son: esplenomegalia, linfadenopatía, hernia umbilical, acantosis nigricans a nivel de cuello, tronco, axilas y fosas poplíteas; hipertrofia de los órganos genitales externos, hirsutismo, acné prepuberal

e hiperhidrosis; las mujeres pueden presentar síndrome de ovario poliquístico, amenorrea y muchas tienen problemas de fertilidad. Los hombres tienen una fertilidad normal (1). Solanki et al reportaron 2 casos de hermanos con el síndrome que presentaban alteraciones dentales (15,2).

Diagnostico diferencial

El diagnóstico diferencial incluye otros distrofias como el síndrome de Kobberling Dunnigan,el síndrome de Seip Lawrence, el síndrome de Bloon, el leprachaunismo y el síndrome HAIRAN (11,15).

Tratamiento

- Consiste en reducir la ingesta de grasas o un máximo del 20% o 30% de la ingesta calórica con el fin de mantener los niveles de triglicéridos en cifras normales. (5, 11,2)
- Se recomienda una ingesta rica en ácidos grasos poliinsaturados como los derivados de aceite de pescado, por el contrario se debe evitar la ingesta alcohólica y realizar actividad física (9).
- Se ha probado el reemplazo de leptina el cual controla la hipertrigliciridemia, la diabetes, la esteatosis hepática e incluso la sensibilidad a la insulina pero su disponibilidad es limitada excepto para estudios clínicos (11,15,2).
- El manejo de la diabetes es similar al manejo de la diabetes mellitus de inicio en la infancia. Se puede utilizare insulina o metformina (9).
- Se debe brindar educación especial a los pacientes que lo ameriten (11).

Pronóstico

La expectativa de vida máxima está alrededor de la tercera década y la mortalidad puede producirse por cirrosis, pancreatitis, complicaciones de la diabetes y enfermedades cardíacas (9)

Consejería genética

El síndrome de Berardinelli es de herencia autonómica recesiva; los padres son heterocigotos y por lo tanto tiene un alelo con la mutación. Las personas heterocigotos son asintomáticas aunque tienen una mayor incidencia de diabetes mellitus. El riesgo de los padres de presentar otro hijo con la misma mutación es de un 25%. Existen un test de genético molecular para el diagnóstico prenatal disponible para identificar mutaciones a nivel del gen BSCL2; para el gen BSCL1 todavía no hay disponibilidad del mismo (15, 11).

Caso clínico

Presentamos el caso de un paciente de sexo masculino de 4 años de edad, nacido en Otavalo (provincia de Imbabura) Ecuador, nacido por parto normal, a término, sin complicaciones durante el período gestante. Los padres no tienen antecedentes de consanguinidad ni existen antecedentes familiares de importancia.

Desde los dos años presenta manifestaciones de diarrea, vómito y epistaxis por lo que es hospitalizado por varias ocasiones, es en este período de edad en que el paciente manifiesta la hipertrofia muscular generalizada, macroglosia, facies triangular. En forma progresiva las manifestaciones clínicas fueron incrementandose y se observa al momento abdomen distendido, manos, pies y rostro con facies acromegaloides, estatura y peso sobre el percentil para la edad , y acantosis nigricans que fue la causa por la que el paciente acudió al dermatólogo.

Al examen físico al momento se observa:

Piel: áreas de hiperpigmentación café y engrosamiento con característica aterciopelado localizado en el cuello, axilas y áreas flexurales de brazos y piernas. Apariencia de hipertrofia muscular generalizada, ausencia total de panícula adiposa.

Fig 1. Acantosis nigricans

Fig. 2 Acanthosis nigricans

Cabeza: fascies triangular, macroglosia, orejas de implantación normal.

Fig. 3 Macroglosia, hipertrofia muscular

Abdomen: distendido, se observa red venosa colateral importante, hepato-esplenomegalia, ombligo prominente.

Fig. 4 Distención abdominal, red venosa colateral evidente, crecimiento genital mayor para la edad del paciente

Extremidades: manos y pies grandes en relación con la edad del paciente y la superficie corporal (apariencia acromegaloide).

Fig. 5 Características acromegaloides

Fig. 6. Características acromegaloides

Region genital: genitales de aspecto agrandado para la edad, localización normal.

Hemodinámicamente se encuentra estable aunque en una de las últimas consultas presentó hematemesis. El screening de exámenes fue el siguiente:

Laboratorio: Biometría hemática, PCR, glucosa, urea, creatinina, ácido úrico, bilirrubinas totales y parciales son normales

ALT: 110 U/L (7-40 rango normal)

AST: 58 U/L (10-40 rango normal)

Fosfatasa alcalina: 315 U/L (60-270 rango normal)

Gama gt: 112 U/L (0-50 rango normal)

Rx extremidades: relación córtico-medular normal, sin evidencia de áreas blásticas o líticas.

Rx torax: cardiomegalia grado I a expensas de crecimiento ventricular izquierdo.

Ecocardiograma: patalogía compatible con miocardiopatía hipertrófica y dilatación de ventrículo izquierdo. Insuficiencia mitral leve y tricuspídea moderada. No se observo hipertensión pulmonar.

Eco abdominal: hepatomegalia importante con ecogenicidad aumentada en forma difusa. Esplenomegalia moderada.

Estudio genético: cariotipo 46XY. Probabilidad de presentación de un nueva caso en la familia: 25%.

Comentario

El paciente cursa con un Síndrome de Berardinelli-Seip con cardiomiopatía dilatada. presenta daño hepático importante y aunque las manifestaciones de trastorno metabólico no son críticos el daño a nivel de hígado y bazo podrían en forma progresiva y tal vez a no muy largo plazo determinar un pronóstico de vida corto para el paciente.

No existen casos reportados en el Ecuador por lo que consideramos importante la publicación del mismo.

Llama la atención que a pesar que clínicamente pertenece a un Bernardinelli-Seip Tipo I la cardiomiopatía se presenta en forma temprana.

Bibliografía

1. Bayona S, Hegele R. The molecular basis of genetic lipodystrophies. Clinical Biochemestry 2002;35 171-177.
2. Garg A. Acquired and inherited Lipodystrophies. New England of Medicine 2004;350: 1220-34.
3. Van Maldergen L, Magré J, Kalouri T et alGenotype- phenotype relationships in Berardinelli Seip congenital lipodystrophy. J Med Genet 2002; 39:722-73.
4. Raygada M, Rennert O Congenital generalized lipodystrophy: profile of the disease and gender differencesin two siblings. Clinical Genetics 2006;67:98-101.
5. Garg A. Adipose Tissue Dysfunction in obesity an lipodystrophy Clinical Cornerstone. Abdominalodiposity and cardiometabolicrisk. Vol8 Supplement 4 S7-s13.
6. Capeau J, Vigouroux C Magré J.Les syndromes lipodystrophiques: des adipopathies congenitales ou acquises C.R. Biologies 2006;329: 639-652.
7. Hegele R, Joy T, Alattar S et al Lipodystrophies. Windows on adipose biologyand metabolism. Journalof lipidresearch2007 Vol. 48 1433-1444.
8. Torres R.,Ballona R., Caytano M.Sindrome de SeipBerardinelli:Reporte de cinco casos en el Instituto de Salud delniño. Folia Dermatologica Peruana 1999 vol10 N1 43-47,1999.
9. Khalile W, Mourtmada M, Khalil J.Dilated Cardiomyopathy and Micardial Infartion Tex Heart Institute Journal 2008;35(2):196-199.
10. Porter J, Barrel T Mongenic syndrome of abnormal glucose homeostasis; clinical review and Televance to the understanding d the pathology on insuline resistance and ? cell failure J med Genet 2005, 42:893-902.
11. Van Maldergem L. Berardinelli-Seip Congenital Lipodystrophy GENE REVIEWS pag. 1-15.
12. Ken Ebihara, Toru Kusakabe, Hiroki Masuzaki, Nozomi Kobayashi, Tomohiro Tanaka, Hideki Chusho, Fumiko Miyanaga, Takashi Miyazawa, Tatsuya Hayashi, Kiminori Hosoda, Yoshihiro Ogawa and Kazuwa Nakao Gene and Phenotype Analysis of Congenital Generalized Lipodystrophy in Japanese: A Novel Homozygous Nonsense Mutation in Seipin Gene the journal of clinical endocrinology and metabolism 2004 Vol. 89, No.5 2360-2364.
13. Gomes K, Pardini V, Ferrera A et al Founder Effect of the 669InsA Mutations in BSCL2 gene causing Berardinelli Seip Congenital Lipodystrophy in a cluster from Brazil Annals of Human Genetics [2007]71:729 -734.
14. Bhayana S, Siu VM, Joubert GI, Garson CL, Cao H and Hegele RA: Cardiomyopathy in congenital complete lipodystrophy. Clin Genet 2002: 61 : 283-287.
15. Salonniki M.,Patil S et al Talon cusp, macrodontia and aberrant tooth morphology in Bertardinelli Seip syndrome Oral surg Oral med Oral Pathol Oral Radiol 2008: 105 :e41 -e47.
16. Heathcote K, Rajab A, Magre J. Molecular Analysis of Berardinelli Seip Congenital Lipodystrophy in Oman. Evidence of multiple loci Diabetes 2002 51:1291-1293.
17. Melo R, Vianna R, Diniz Z et al Cardiac Involvement in total Generalized Lipodystrophy (Berardinelly Seip Syndrome) Arq Bras Cardiol 2000 75 n3 246-248.
18. Delepine C, Boutet E, El Mourabi H Association of a Homozygous Nonsense Caveolin -1 Mutation with Berardinelli Seip Congenital Lipodystrophy J Clin Endocrinol Metabolism 2008, 93 (4) 1129-1134.

Foliculitis Dermatofítica en un Adulto por Trichophyton Violaceum

Dra. Alexandra Reyes Alava*, Dra. Ana María Navarro**, Dr. Enrique Loayza S.***, Dr. Henry Parra Vera****, Dr. Enrique Urgo Pazmiño*****

* Dermatóloga Adscrita al Servicio de Dermatología Hospital Luis Vernaza, Docente del Post-Grado de Dermatología U.C.S.G.
** Residente 2 Post-Grado de Dermatología de la U.C.S.G. Servicio de Dermatología Hospital Luis Vernaza
*** Dermato-patólogo del Servicio de Dermatología del Hospital Luis Vernaza, Docente del Post-Grado de Dermatología U.C.S.G..
**** Microbiólogo del Hospital Luis Vernaza, Docente del Post-Grado de Dermatología U.C.S.G..
***** Jefe del Servicio de Dermatología Hospital Luis Vernaza. Director y docente de Post-Grado Dermatología U.C.S.G.

Resumen

Los dermatofitos son hongos filamentosos que invaden estructuras queratinizadas, siendo la queratina necesaria para su crecimiento. Cualquier zona que contenga queratina puede ser afectada. Los géneros pueden ser: Trichophyton, Microsporum y Epidermophyton. Según su procedencia pueden ser: geofílicos (del suelo), zoofílicos (de animales) y antropofílicos (del hombre).

Las dermatofitosis producen una gran variedad de cuadros clínicos, dentro de ellas encontramos a la tiña capitis, micosis superficial propia de la infancia, siendola presentación en un adulto inmunocompetente, excepcional.

Se la ha observado en pacientes mayores de 50 años, sobre todo mujeres posmenopáusicas, así como en casos de inmunodeficiencia, neoplasia o tratamiento inmunosupresor.

Comunicamos el caso de una paciente adulta inmunocompetente, con una tiña capitis inflamatoria, aislándose el Trichophyton violaceum como agente causal.

Palabras clave: Trichophyton violaceum, Tiña capitis inflamatoria del adulto.

Summary

Dermatophytoses are filamentous fungi that invade keratinized structures being keratin necessary for their development. Common causative organisms include Microsporum, Tirichophyton, and Epidermophyton. Depending on their type of origin, these fungi can be found on soil (geophylics), animals (zoophylics), and human beings (antropophylics).

Dermatophytes are fungi that produce a wide variety of clinical presentations including tinea capitis (ringworm of the scalp), a superficial mycosis, most commonly seen during infancy. It's clinical presentation is rare among immunocompetent individual but it has been isolated from inmunosupressed patients. postmenopausal women over 50 and patients with cancer.

We report a case of a 40 year, immunocompetent female, with an inflammatory tinea capitis. A Trichophyton violaceum, was isolated and confirmed as a causative agent.

Keywords: Trichophyton violaceum, Inflamatory tinea capitis in an adult.

Introducción

Las dermatofitosis inician la infección por un fenómeno de adherencia de esporas en la capa córnea, estas germinan e invaden a los queratinocitos. Estas esporas se confinan al estrato córneo y anexos a nivel del orificio folicular, invadiendo el folículo piloso, la vaina del pelo, sin penetrar en la cutícula. Se dirigen hacia la profundidad sin sobrepasar la zona queratógena (franja de Adamson) (1-2). Luego de la ruptura del pelo y de sus envolturas pilosas, las deshechos córneos invadidas por hifas, las esporas, caen en el tejido dérmico originando una reacción de cuerpo extraño.
Las tiñas de la cabeza pueden ser: secase inflamatorias dependiendo de la interacción entre el huésped y el agente causal (3). Dentro de las tiñas inflamatorias encontramos al querión de Celso, el favus y el granuloma de Majocchi.
El querión de Celso, término griego que significa panal de abeja; con dos presentaciones clínicas a) la foliculitis dermatofítica que se inicia con pústulas foliculares, costras melicéricas, sobre un fondo eritemato-escamoso y b) el verdadero querión, una placa elevada similar a un carbunco en el cuero cabelludo, un plastrón inflamatorio constituida por pústulas, abscesos múltiples, adenopatías satélites y dolor a la presión (4).
El favus, una enfermedad rara en cuero cabelludo y piel, se inicia con placas eritemato-escamosas con un puntilleo rojiza que se convierte en costras elevados, godetes, cazoletas o escudetes compuestas por exudada seca y elementos miceliales de olor característico (1, 2,4).
El granuloma de Majocchi se presenta en un 60% en miembros inferiores, superiores, tronco y cara, excepcionalmente cuero cabelludo. Se manifiesta por tres fases características: herpética, nodular y degenerativa. (1, 2,4)

Caso clínico

Paciente femenino de 35 años, residente en área urbana, sin antecedentes patológicos de relevancia.
Cuadroclínico de dos meses y medio de evolución con prurito intenso en piel cabelludo, descamación ligera y pérdida progresiva de cabello. Parches eritemato-descamativos, pápulas eritematosas, pústulas de 0.5 cm de diámetro, evolucionando a placas costrosas, melicéricas, con exudado purulento, notable pérdida de cabello y dolor de moderada a severo.
Al examen físico se evidencia en la piel cabelludo, parches donde se intercala zonas alopécicas, pelos rotos y pelo normal, dentro de un fondo eritemato-edematoso, pápula-pústulas, con costras melicéricas sobre todo en vértex y en la región occipital (Figuras 1, 2).

Fig. 1. Piel cabelludo, parches intercalados con zonas alopécicas, pelos rotos y pelo normal

Fig. 2 Pápula - pústulas, costras melicéricas sobre todo en el vértex

En toda paciente adulto con prurito, descamación y costras en el cuero cabelludo debe considerarse a la tiña capitis inflamatoria, dentro del diagnóstico diferencial así como una foliculitis bacteriana, foliculitis decalvante, celulitis disecante, falsa tiña amiantácea, lupus eritematoso sistémico y discoide.
En la tinción de Gram no se observó presencia de bacterias, mientras que en la preparación en fresco con KOH al 40% fue positivo, observándose un parasitismo por conidias, artroconidios y clamidoconidias. Pelo con parasitación endotrix.
En el cultivo del material purulento en agar glucosado de Sabouraud, el examen microscópico correspondió al hongo Trichophyton violaceum (Figura 3).

A un mayor acercamiento se observaron colonias vellosas de color rosa (Figura 4).
En el examen microscópico del cultivo se pudo apreciar hifas tabicadas y bulbosas, con y sin producción de conidias (Figura 5).

Fig. 3. Examen microscópico trichophyton violaceum

Fig. 4. Acercamiento en el que se observan colonias vellosas de color rosa

Fig. 5. Examen microscópico del cultivo. Hifas tabicadas y bulbosas

El estudio histopatológico (Figuras 6 y 7) muestra denso infiltrado inflamatorio nodular perivascular y perifolicular linfoplasmocitario con presencia de neutrófilos; hallazgos característicos de una foliculitis supurativa. La tinción con PAS, reveló hifas septadas dispuestas en patrón endotrix.

Fig. 6. Denso infiltrado inflamatorio nodular perivascular y perifolicular linfoplasmocitario con presencia de neutrófilos

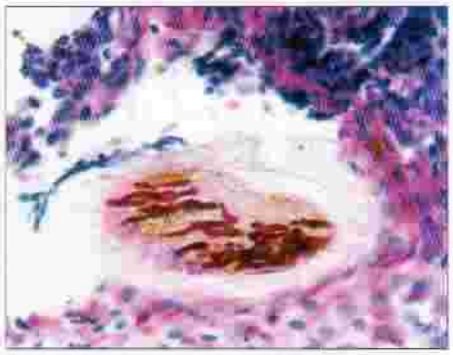

Fig. 7. Aproximación

Se instaura tratamiento con terbinafina 250 mg al día por vía oral e imidazoles tópicos, dos veces al día. La mejoría clínica fue evidente, cesando la descamación y el prurito, con recuperación notable del cabello en las zonas afectadas al mes de tratamiento. El tratamiento se extendió dos meses más con remisión completa de lesiones.
El recrecimiento del pelo se completó a los 6 meses, sin secuelas de la lesión inicial.

Comentario

La tiña de la cabeza en adultos es poco frecuente, sin embargo cada vez encontramos reportes en la literatura mundial que nos indican que su frecuencia está en aumento.

Los agentes causales varían de acuerdo a países y poblaciones estudiadas. México por algún tiempo reportaba que el agente causal más frecuente era el T. tonsurans sin embargo en trabajos recientes se ha encontrado al M. canis (5).

En otros países como el sureste de España y Europa occidental, consideran al T. tonsurans como una de la principal especie responsable para tiña capitis del adulto. Otra especie responsable involucrada es el T. violaceum, dermatofita antropofílico de distribución mundial existiendo reportes en Taiwán, Sudáfrica, Pakistán, India, donde existe predominio.

El T. violaceum causante no sólo de tiña capitis en niños y adultos, ocasionalmente se reportan casos de tiña corporis y ungueal (3).

Las especies antropofílicas (T. tonsurans, T. violaceum) provocan en el huésped una respuesta inflamatoria moderada y de mayor tiempo de evolución (6); mientras que la especie zoofílica (M. canis) produce una intensa reacción inflamatoria, y son de corta evolución.

El uso de la luz de Wood permite establecer si los pelos presentan fluorescencia o no. Solo hay fluorescencia para los pelos microspóricos y los producidos por el T. schoenleinii. No es necesario para el T. violaceum ya que éste organismo, no emite fluorescencia.

Es necesario valorar los contactos individuales con personas infectadas, de esta manera se evita la diseminación del hongo a través del portador asintomático. (10)

En conclusión, la incidencia de tiña capitis inflamatoria en adultos es baja, la mayor predisposición se observa en mujeres postmenopaúsicas, sin saber con certeza su susceptibilidad. Reportada en asociación a inmunodeficiencia, neoplasias y tratamiento inmunosupresor o enfermedad subyacente (7, 8, 9). Lo interesante de la presentación es que la paciente es una adulta jóven y no tenía compromiso inmunitario ni enfermedad subyacente.

Toda paciente con prurito persistente y placas descamativas en cuero cabelludo puede motivar tratamientos inadecuados, retraso en el diagnóstico agravando cuadro clínico, facilitando su diseminación (10). Siendo recomendable al tener un cuadro persistente y recidivante realizar un estudio micológico así poder instaurar un tratamiento exitoso.

Bibliografía

1. Arenas Roberto. Dermatofitosis. Micología médica ilustrada. 2003. segunda edición. Mc Graw-Hill Interamericana Editores. pág. 61-81.
2. Bonifaz Alejandro. Dermatofitosis. Micología médica básica 2002. Méndez editores, SA. Pag 35-91.
3. J Blasco Melguizo, R Ruiz Valverde. Tinea capitis by Trichophyton violaceum in inmuno-supressed elderly man. European Academy of Dermatology and Venereology JEADV 2004; 18, 99-117.
4. Arenas Roberto, MD, Toussaint, MD, Isa-Isa Rafael, MD. Kerion and dermatophytic granuloma. Mycological and histopathological finding in 19 children with inflammatory tinea of the scalp. International of Dermatology 2006, 45: 215-219.
5. Medina Diana, Padilla M del Carmen, Fernández Ramón, Arenas Roberto, Bonifaz Alejandro. Tiña de la cabeza en adultos: estudio clínico, micológico y epidemiológico de 30 casos de Ciudad de México. Piel 2003;18, 8: 403-408.
6. Allegue Gallego Fernando Javier, et al Tinea capitis en el adulto por Trichophyton violaceum. Presentación de caso. Revista Iberoamericanade Micología 2002; 19: 120-122.
7. Takwale A, Agarwal S, Colmes SC, Berth-Jones J. Tinea capitis in two elderly women: transmission of the hairdresser. Br J Dermatol 2001; 144: 898-900.
8. Delgado V. Tinea capitis inlamatoria en un adulto por T. tonsurans. Laboratorio 1911; 72: 369-372.
9. A Noyan, S Sahin, A Karadumon, F Köleman. Tinea of the scalp and eyebrows caused by Trichophyton violaceum in 62-year-old diabetic woman. European Academy of Dermatology and Venereology JEADV 2001; 15, 72-92.
10. Benvenuti Felipe, Perondi Gabriela. Placas alopécicas en un adulto. Piel 2007; 22,6: 296-298.

Infeccción Cutánea por Micobacteriosis Atípica Secundaria a Mesoterapia. Reporte de un Caso Clínico y Revisión de Literatura

Dr. Víctor León*, Dr. Marcelo Merchán.**, Dr. Jorge Ugalde***, Dra. Daniela Villavicencio ****, Dra. Paola Guillen D.****

* Médico Dermatólogo. "Hospital Santa Inés". Cuenca - Ecuador
** Médico Dermatólogo Hospital "Vicente Corral Moscoso" Cuenca Ecuador.
*** Médico Patólogo Hospital Santa Inés. Cuenca - Ecuador
**** Médicas Residentes Asistenciales. Hospital "Vicente Corral Moscoso". Cuenca - Ecuador.
Correspondencia: vich2002@yahoo.com

Resumen

La mesoterapia, una técnica terapéutica utilizada para tratamiento de afecciones dermatológicas y reumatológicas, puede presentar entre otras complicaciones, infecciones por diferentes patógenos las cuales son inoculadas el la piel por contaminación del producto o de los materiales utilizados para el procedimiento; o por gérmenes presentes en la piel asociados a una inadecuada asepsia.
Presentamos una paciente con infección cutánea por Mycobacterias atípicas, posterior a tratamiento con mesoterapia para reducción de peso.

Palabras claves: *Mycobacterias atípicas, mesoterapia.*

Summary

The mesotherapy, a technique used for therapeutic treatment of skin disorders and rheumatological. May show among other complications, infections by different pathogens which are injected into the skin by contamination of the product or materials used in the procedure: either by germs present in the skin associated with an inadequate asepsis.
We present a patient with skin infection by atypical Mycobacterias after treatment with mesotherapy for weight reduction.

Keywords: *Atypical mycobacterias, mesotherapy.*

Caso clínico

Paciente femenina de 68 años de edad, residente en Cuenca, casada, ocupación quehaceres domésticos. Refiere que hace 8 semanas fue sometida a tratamiento de mesoterapia para reducción de medidas. 3 semanas posteriores a la terapia presenta lesiones nodulares eritematosas levemente dolorosas localizadas en loszonas de inyección que compromete glúteos y abdomen, (Fig. 1) acompañado de calor y rubor por lo que acude a facultativa quien le prescribe tratamiento con dicloxacilina, sin mejoría del cuadro.
El estudio bacteriológico del material de las lesiones fue negativo a la tinción de Gram. La Tinción de Ziehl Neelsen reveló la presencia de bacilos ácido-alcohol resistentes. El estudio histopatológico de la lesión dérmica reportó la presencia de parches de elementos inflamatorios de localización perivascular que compromete la parte superficial y profunda de la dermis adaptando un patrón difuso a nivel de la hipodermis en donde se ve áreas de necrosis. (Fig. 2) y presencia de células gigantes de cuerpo extraño (Fig. 3). Las tinción para BAAR: positiva. (Fig. 4)
La paciente fue medicada con claritromicina con una respuesta favorable a los seis días de iniciada la terapia. (Fig. 5 y 6)

Fig. 1. Lesiones nodulares eritematosas en abdomen

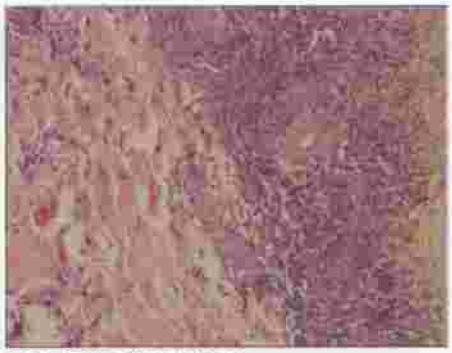

Fig. 2. Imagen histopatológica

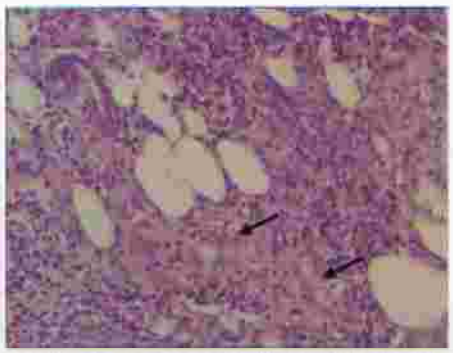

Fig. 3. Presencia de células gigantes de Cuerpo extraño

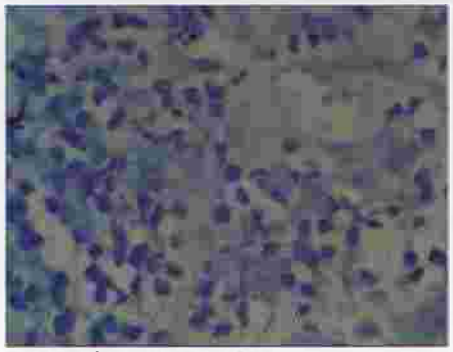

Fig. 4. Tinción para BAAR: positiva

Fig. 5. Lesiones en abdómen 6 días postratamiento

Fig. 6. Lesiones en glúteo 6 días postratamiento

Discusión

Las lesiones en la piel causadas por Mycobacterium fortuitum han sido objeto de estudio en la presente década en pacientes que han optado por la mesoterapia.

Entre marzo de 2002 y diciembre de 2003 en el Instituto de Biomedicina de la Ciudad de Caracas fueron evaluados 49 pacientes con infección de la piel secundaria a Mesoterapia (15 diferentes productos). Luego de cultivo de lesiones, análisis de PCR 81.6% fueron micobacterias de las cuales las mas frecuentes fueron M. abscessus y M. fortuitum, sin embargo también se aislaron M. chelonae, P. peregrinum. el tratamiento se extendió hasta 18 meses. (1)

Estudios publicados en latinoamérica reportan 19 casos en el año 2003 de pacientes que acudieron al Instituto de Biomedicina de la ciudad de Caracas con historial de haber sido sometidos a mesoterapia y presentaron lesiones rojizas, con presencia de secreción purulenta que no cedían con drenaje ni antibióticos regulares. Luego de exhaustivos exámenes de laboratorio se detectó la presencia de Mycobacterium abscessus y en otros Mycobacterium chelonae; microorganismos presentes en el ambiente y que según Jacobus de Waard, jefe del Servicio de Tuberculosis la infestación

se da por la ejecución de tratamientos en sitios inadecuados como peluquerías y gimnasios. (2)
En el año 2004, 4 pacientes de Atlanta, EEUU y una paciente en Venezuela presentaron lesiones granulomatosas subdérmicas por Micobacterium cosmeticum luego de mesoterapia. Esta nueva micobacteria crece en el medio ambiente a una temperatura de 28 a 35º C, produce pigmento en la oscuridad, reduce nitratos y tiene un polimorfismo en el gen hsp65. (18)
En el presente año, al hospital Santa Inés de la ciudad de Cuenca acude una paciente por presentar lesiones granulomatosas abscedadas que no responde al tratamiento con dicloxacilina, luego del fracaso inicial se realiza la investigación de laboratorio determinando la presencia de Mycobacterias de crecimiento rápido por lo que se instaura el tratamiento con Claritromicina 500 mg cada 12 horas respondiendo satisfactoriamente, pero al presentar la paciente epigastralgia se cambio el tratamiento a Minociclina 100 mg cada 12 horas.
La paciente continuo con la terapéutica antibiótica propuesta para el tratamiento para Micobacterias, reportándose una mejoría progresiva y sostenida pudiendo correlacionar las lesiones dermicas causadas por Mycobacterias.
En base a la anamnesis realizada a la paciente , es posible asociar su patología con la aplicación de algas marinas para reducción de medidas y que presumiblemente estuvo expuesta a riesgos de asepsia inadecuada.
Es recomendable entonces sugerir que la aplicación de estas técnicas deben ser en realizadas en lugares adecuados , con precauciones en la vestimenta de los que participan en el proceso, el uso de materiales estériles y descartables y lógicamente el uso de sustancias cuya calidad esté garantizada con el respectivo registro sanitario.
La valoración de la "estética" en la formación de la personalidad en los tiempos modernos se ha globalizado con la misma velocidad de la información, por lo que en la ciudad de Cuenca se recurre a estas terapias con beneficios a ser valorados pero también a complicaciones ya descritas en países que se les puede llamar pioneros en estas aplicaciones.

Mesoterapia

La mesoterapia es una técnica terapéutica creada por el Dr. M. Pistor en 1952 en Francia, con aplicaciones múltiples en la reumatología, terapia del dolor, en afecciones dermatológicas como: vitiligo, queloides entre otros.

Esta terapia en las cosas señaladas consisté en la aplicación intradérmica de diferentes productos de manera individual o asociada como hialuronidasa, corticoides, heparina, procaína entre otras. Con el uso de una jeringa descartable se difunden las substancias en pequeñas cantidades en las regiones del organismo que presente señales y síntomas de función anormal. (4)
En años posteriores y sobre todo en Latinoamérica, este principio se extendió al tratamiento indiscriminado de afecciones cutáneas como lipodistrofias localizadas (celulitis) o redistribución corporal de grasa, con la inoculación de sustancias como: L-carnitina, ácido ascórbico, vitamina C, glicosaminoglucanos, ácido triyodotiroacético, silicio orgánico, hialuronidasa, procaina. (5). El uso inadecuado de esta técnica o la falta de asepsia arrastra complicaciones y efectos colaterales que se evidencian en lesiones dérmicas post mesoterapia (6), como la demuestra una reciente investigación realizada en Francia en donde se estableció una relación del 15% de patología relacionada con micobacterias atípicas contraídas luego de la mesoterapia. (7)
Las complicaciones se explican por 3 mecanismos principales de contaminación:

- Inoculación directa del agente patógeno por contaminación del medicamento, ya sea en su origen o por manipulación inapropiada.
- Contaminación de instrumentos utilizados como las jeringuillas.
- Contaminación a través de agentes patógenos localizados en la piel por inadecuada asepsia. (8)

Micobacterias atípicas

En 1896 se asignó el nombre de micobacterias a un amplio grupo de microorganismos que producen películas filamentosas similares al moho al ser cultivadas en medios líquidos, son delgados, ligeramente curvados o rectos, inmóviles, no formadores de esporas y ácido alcohol resistente (BAAR). Comprende mas de 50 especies que pueden ser saprofitos o patógenos en determinadas circunstancias.
Las micobacterias atípicas, no tuberculosas, anónimas u oportunistas pueden producir enfermedades cutáneas caracterizadas por la presencia de pústulas, placas y nódulos queratósicos, un patrón esporotricoide y ulceras fistulosas con drenaje; muy difíciles de diagnosticar.
Se aislaron por primera vez en 1931 por Pinners, son ambientales presentes en el agua, suelo húmedo, productos lácteos, animales de sangre fría, vegetales y heces humanas; se trasmiten por inhalación, ingestión o penetración percutánea pudiendo producir

enfermedad pulmonar, ganglionar o dérmica según el tipo de micobacteria o comportarse como oportunistas comunes en pacientes con VIH. (3)
Los infecciones cutáneas por micobacterias atípicas tienen lugar por inoculación externa, extensión a la piel desde una infección profunda o por diseminación hematógena de una infección sistémica. La mayoría de infecciones cutáneas por estos microorganismos aparecen en forma de cuadros inespecíficos. Sólo existen dos infecciones que se consideran específicas de especie: el granuloma de los acuarios o de las piscinas, debido a Mycobacterium marinum; y la úlcera de Buruli, causada por Mycobacterium ulcerans. (9)

Clasificación

La micobacteriosis se clasifica de acuerdo a la velocidad de crecimiento de sus colonias y a la producción o no de pigmentos, en una propuesta realizada por RUNYON en 1959: (6)

1. Micobacterias de crecimiento lento:

- Fotocromógenas: no pigmentadas a menos que sean expuestas a la luz.
- Escotocromógenos: pigmentadas cuando crecen en la oscuridad y a la luz.
- No cromógenas: no producen pigmento.

2. Micobacterias atípicas de crecimiento rápido:

Clínica

Los cuadros clínicos son variados pasando por neumonía no cavitada, endocarditis, linfadenitis, osteomielitis o infecciones de la piel como celulitis, abscesos, nódulos y úlceras con necrosis extensa que drenan sustancias serosanguinolentas o purulentos.
La identificación de signos y síntomas es posible hacerlo entre 2 a 14 semanas posteriores a la inoculación, se evidencian con absceso piógeno, reacción inflamatoria aguda y supuración o bien pueden evolucionar lentamente originando una reacción inflamatoria crónica, con formación de fístulas. (1)
En 1903 Friedmann aisló el M. chelonei del cual existen dos subgrupos Chelonei y abscessus. Este se uso para intentar desarrollar una vacuna para inmunoterapia de las infecciones por M. tuberculosis, el nombre de Micobacterium fortuitum se le asignó en 1938 cuando Casto Cruz lo aisló en un absceso secundario a una inyección, siendo esta la forma mas frecuente de infección y la infección endógena la menos frecuente. (3)

M ulcerans es responsable de la úlcera de Buruli - Uganda descrita en 1897 por Cook o también llamada úlcera de Bairnsdale – Australia descrita en 1948 por MacCallum. La lesión inicial suele ser un nódulo subcutáneo única, asintomática, duro de 1 a 2 cm. de diámetro; después de 1 a 2 meses la lesión fluctúa y se ulcera. Esta úlcera indoloro tiene una base profunda necrótica con bordes excavados.

Diagnóstico

Debido a la complejidad de la patología y casuístico se proponen tres ejes sobre los cuales actuar :

- El antecedente de trauma cutánea, *principalmente puntura y cirugía.*
- La presencia de nódulos subcutáneos y abscesos dolorosos en los lugares del trauma.
- Una mala o inadecuada respuesta a la terapia antibiótico recibida. (5)

Una vez situado el problema diferentes investigadores sugieren la combinación de técnicas alternativas diagnósticas como el estudio de lípidos por técnicas cromatográficas y la utilización de técnicas moleculares, comparando estos tres métodos de identificación micobacteriana se podría llegar a un diagnóstico más certero, resultado muy importante para la oportuna administración al paciente de una terapia correcta (10)
Las técnicas de laboratorio son:
Las técnicas de cultivo rápido solo indican la existencia de una micobacteria sin definir su perfil de sensibilidad a los fármacos; actualmente se aplican cultivos rápidos a muestras procedentes de pacientes con SIDA en razón de alto costo de la prueba. En el 90% son positivos antes de los 20 días y se dan como definitivamente negativo en 42 días de observación, Con el bacteriológico convencional y las técnicas de cultivo rápido en un plazo aproximado de 23 días podrían obtenerse todas los respuestos diagnósticos. (11)
Los medios de diagnostico principales son histología, Cultivo de tejido infectado y PCR. (12) Histológicamente se presentan microabscesos con polimorfonucleares como la formación de granulomas con células gigantes de tipo cuerpo extraño además de sugerir necrosis. (3).
En el caso del M. Fortuitum las colonias que se desarrollan después de 72 horas de incubación a 37°C en el medio 7H 10 son habitualmente grandes, rugosas no pigmentadas. Algunas cepas de M. fortuitum pueden ser confundidas con M. tuberculosis

si no existe un seguimiento permanente de los cultivos durante las 3 o 4 semanas siguientes a la incubación. (13, 14, 15, 16, 17)

Terapéutica

Dada la gran resistencia a la mayoría de antibióticos es importante realizar la identificación de la micobacteria para poder establecer su sensibilidad siendo de mayor utilidad los estudios bioquímicos y el PCR (5)
En el caso de Micobacterios de crecimiento rápido inoculados frecuentemente luego de una inyección es importante la realización de test de sensibilidad in Vitro para iniciar la terapia ya que de una subespecie a otra puede haber una variación. por ejemplo el M. Chelonei es resistente a varias antituberculosas excepto a la kanamicina, cefoxitin, ciprofloxacina e imipenem. el M. Abscessus es sensible a amikacina, cefoxitim, claritromicina, tobramicina. La duración de la terapéutica va de 6 semanas a 7 meses de acuerdo a la respuesta clínica y microbiológica. (12)
La primera línea de tratamiento es:

- Amikacina: 300 a 400 mg vv dos veces al día y luego doxiciclina 100 mg tres veces al día.
- Sulfametoxazol 50mg /Kg. diario por 3-6 meses.
- Claritromicina 500mg dos veces al día.
- Minociclina 100 a 200 mg cada día.

Bibliografía

1. Rivera-Olivero, Ismar Alejandra, et al., Infecciones en tejidos blandos por micobacterias no tuberculosas secundarias a mesoterapia, ¿Cuánto vale la belleza?, Enfermedades Infecciosas y Microbiología Clínica Vol. 24 N°5 pag 302-306. Mayo 2006.
2. Hernández, Alejandra. Hospital Molina Sierra en Red. Marzo de 2006.
3. Bolognia Jean et al. Dermatología, Infecciones por micobacterias. Tomo dos 1145-1164.
4. Matos Santiago Reis, Camelia, et al., Complicaciones cutáneas de la mesoterapia. Infección por micobacterium fortuitum dos observaciones. Anales Brasileiros de dermatología. Volumen 68 N°5.1993.
5. Del Solar, Manuel, et al., Folia Dermatológica Peruana v.16 n.3 Lima sep./dic 2005
6. Ordiz Jorge, Efectos Secundarios de la Mesoterapia: Infecciones cutáneas. Revista de Medicina Estética y especialidades afines. Sumario N° 42. Septiembre 2006.
7. Bonafe JL, Grigorieff-Larue N, Bauriaud R. Atypical cutaneous mycobacterium diseases. Results of a national survey. Ann Dermatol Venereol. 1992; 119(6-7):463-70.
8. I. Ordiz. Efectos secundarios de la mesoterapia: las infecciones cutáneas edición 2003.
9. Patrones clínico patológicos de las infecciones cutáneas por micobacterias atípicas. Bartralot Soler, Ramon. Universidad Autónoma de Barcelona 2006.
10. Mederos Lilian María, et al. Revista de la Sociedad Venezolana de Microbiología Vol. 27, N°, Caracas, 2007. Identificación de micobacterias no tuberculosas en pacientes VIH/SIDA por métodos convencionales y de fracciones de ácidos micólicos.
11. Micobacteriosis. Drs. Ribas y Méroia. Comisión Honoraria de Lucha Antituberculosa. (CHLA). Comentario casos clínicos ATENEO. Uruguay 2007.
12. Lebwohl, Mark, Berth Jones, Jhon, Heymann Warren, Coulson Ian. Treatment of skin disease comprehensive therapeutic strategic. Pag. 411-414. II edición. Editorial Mosby. 2006.
13. Beer J., Küchler R., Radloff AC. Investigations about the Possibility for Testing the Susceptibility of Mycobacterium with the MB/Bact Culture System. J Lab Med 1997, 21:390-398.
14. Casal M., J. Gutierrez, M. Vaquero. Comparative evaluation of the mycobacterium growth indicator tube with the BACTEC 460 TB system and Lowenstein-Jensen medium for isolation of mycobacterium from clinical specimens Int. J. Tuberc. Lung. Dis 1997 1:81-84.
15. Pfluffer GE, HM Weischer, Kissling P, Cieslak C, Casal M, Gutierrez J, Sabine Rüsch-Gerdes. Comparison of the Mycobacterium Growth Indicator Tube (MGIT) with Radiometric and Solid Culture for Recovery of Acid-Fast Bacilli. Journal of Clinical Microbiology. 1997, 35:364-368.
16. Helfeits, L.B. Mycobacteriology laboratory. In Clinics in a chest Medicine. Tuberculosis. Ed. Iseman M.D. and G.A. Huitt. W.B. Saunders Company. 1997, 18:35-53.
17. Master, R.N. Mycobacteriology. In Clinical Microbiology Procedures Handbook. Ed H.D. Isemberg. American Society for Microbiology. Washington D.C. 1992.
18. Cooksey RC, De Waard JH, Yakrus MA, Rivera I, Chapin M, Toney SR, et al. Mycobacterium cosmeticum sp. nov. a novel rapidly growing species isolated from a cosmetic infection and from a nail salon. Int J Syst Evol Microbiol. 2004;54:2385-91. (Medline)

Síndrome de Dress por Anticonvulsivantes Aromáticos

Dra. Johana Trujillo Macas *, Dr. Hugo Romero García **

* Médico Residente del Servicio de Dermatología
** Médico Tratante del Servicio de Dermatología del Hospital Naval de Guayaquil - Ecuador
Correspondencia: johanadeirocio@yahoo.com
Tel.: 092235371

Resumen

Revisamos el caso de una paciente femenina de 11 años, con antecedentes de convulsiones controlado con difenilhidantoína, quien consultó por presentar exantema generalizado acompañado de alza térmico, hiporexia, artralgias, adenopatías y malestar general.

Palabras claves: *Enfermedad de DRESS, eosinofilia, leucocitos atípicos, anticonvulsivantes aromáticos.*

Summary

We review the case of an 11-year-old female patient with a history of seizures controlled with diphenylhydantoin (DPH), she consulted us beacause she presented generalized exanthems with fever hyporexia, arthralgia, lymphadenopathy and malaise.

Keywords: *DRESS Syndrome, eosinophilia, atypical lymphocytes.*

Introducción

El Síndrome de DRESS llamada también Síndrome de Hipersensibilidad (SH), es una toxicodermia grave, de presentación rara, caracterizada por presentar la triada de fiebre, erupción cutánea y compromiso de órganos internos, que ocurre en 1 en 1.000 a 10.000 exposiciones. (1)

Es causado por drogas como los anticonvulsivantes aromáticos (carbamazepina, fenobarbital, fenitoína), las sulfonamidas, dapsona, minociclina, moxifloxacina y alopurinol. (3) Los antirretrovirales (nevirapina y abacavir) se han convertido en una causa frecuente de SH, que se explica, en cierta forma, por la gran expansión de la pandemia del SIDA y la prolongación de la sobrevida de los enfermos, debido a los adelantos en la terapéutica contra el VIH.(6). La tasa de mortalidad es del 10%, demostrando su severidad; las lesiones regresan en días a semanas aunque el exantema y la hepatitis son más persistentes. (2)

Historia

Las primeras descripciones de reacciones sistémicas a las sulfonamidas y a los anticonvulsivantes fueron efectuados a partir de 1930 luego de su introducción al mercado y fueron publicadas como "fiebre medicamentosa". Nuevos casos siguieron describiéndose como""síndrome de hipersensibilidad a las sulfas/fenitoína" o "síndrome mononucleosiforme", sin ningún consenso. En 1959 Salzstein propuso el nombre de "pseudo linfoma inducido por drogas", a un cuadro que mostraba una histología semejante a un linfoma maligno. En 1988 Shear y col. definieran el "síndrome de hipersensibilidad a los anticonvulsivantes" estableciendo sus características principales(4).En 1996 Boquet y col. propusieron el acrónimo "DRESS" basándose en la presentación clínica e intentando unificar la nomenclatura. Dado que todavía no hay un criterio unificador, se mantiene su denominación inicial. (5)

Patogenia

No se conoce, pero se cree que existen factores predisponentes que reducen la capacidad de detoxificación del individuo o lo hacen más susceptible a la toxicidad de los metabolitos reactivos. Estos pueden ser farmacogenéticos, deficiencias o alteraciones enzimáticas, y/o adquiridas como una infección viral activa, la administración concomitante de otra droga, deficiencias nutricionales o depleción de las defensas antioxidativas por otros procesos(1). La interacción de los diversos factores determina que un individuo tolere la droga o desarrolle SH.

Los anticonvulsivantes aromáticos siguen una vía metabólica común a compuestos aromáticos hidroxilados. Los productos intermedios de esta reacción, denominados metabolitos arena-óxidos, son tóxicos y se producen por la acción del citocromo P450 y son capaces de unirse a macromoléculas celulares y producir daño celular o iniciar una respuesta inmunológica secundaria(7). La epóxido-hidrolasa es una enzima celular que es crítica para la detoxificación de los metabolitos arena-óxidos, a través de su participación en la fase de conjugación de estas drogas. Se postula que la deficiencia hereditaria de esta enzima permite la acumulación de metabolitos tóxicos (arena-óxidos) y predispone a ciertos individuos al SH (8).

Algo similar ocurre con las sulfonamidas. Se metabolizan por acción del citocromo P450 a metabolitos oxidativos reactivos (hidroxilamina y nitrosamina), éstos son tóxicos y son capaces de alterar la función celular e iniciar una respuesta inmunológica secundaria en individuos genéticamente predispuestos (fenotipo enzimático acetilador lento) (3).

Recientemente se ha propuesto el posible rol de los herpes virus tipo HHV-6 y HHV-7 en la patogénesis del DRESS (3).

Manifestaciones clínicas

Comienza de 2 a 8 semanas del contacto con la droga responsable. El primer signo clínico es la fiebre que llega hasta 40 °C, acompañada con linfadenopatías generales o localizadas a nivel cervical, son dolorosas, se pueden resolver lentamente luego de la interrupción de la droga y faringitis. La segunda fase se inicia con el compromiso cutáneo, caracterizada por una erupción macular eritematosa de tipo morbiliforme que aparece primero en la cara y el tronco para luego extenderse a las extremidades. Luego evoluciona a una erupción eritemato-papulosa, confluente, simétrica y pruriginosa, con infiltración edematosa y especialmente perifolicular. Se destaca el edema facial, principalmente en la frente y región periorbitaria y en manos y pies; como así también la presencia de conjuntivitis. Estas manifestaciones pueden ser muy severas y conducen al diagnóstico. La erupción cutánea puede asociarse con vesículas, ampollas, pústulas, lesiones en blanco de tiro atípicas, púrpura y descamación. Otra forma de presentación es la dermatitis exfoliativa, con queilitis y erosiones. La tercera fase compromete los órganos internos. Aparece entre uno y dos semanas después de la reacción cutánea, puede o no dar sintomatología, el hígado es el órgano más afectado; las manifestaciones van desde hepatomegalia asintomática y hepatitis con ligero aumento de las transaminasas hasta hepatitis fulminante, hecho poco frecuente. Se compromete también el riñón con nefritis intersticial. Otros órganos involucrados son corazón (miocarditis), pulmón (neumonitis intersticial, síndrome de distress respiratorio del adulto), músculos (miositis, rabdomiolisis que puede inducir fallo renal agudo), páncreas (pancreatitis), epidídimo (epididimitis), conjuntivo (conjuntivitis), tiroides (tiroiditis) y aún puede observarse infiltración del cerebro por eosinófilos. Virtualmente cualquier órgano puede estar involucrado.

Las alteraciones de laboratorio más frecuentes son leucocitosis con eosinofilia y linfocitosis atípica. Las enzimas hepáticas pueden estar aumentadas. Otras alteraciones más graves y raras son: agranulocitosis, anemia aplásica, anemia hemolítica Coombs negativa, trombocitopenia e hipogammaglobulinemia (2, 3).

Diagnóstico

Los criterios diagnósticos del DRESS, propuestos por Bocquet y col. son tres (4):

1. Presencia de erupción cutánea.
2. Anormalidades hematológicas:
   - Eosinofilia >1.5x 109/L
   - Presencia de linfocitosis atípica.
3. Compromiso sistémico:
   - Adenopatías > 2cm de diámetro o hepatitis (transaminasas > 2N).
   - Nefritis intersticial .
   - Neumonitis intersticial.
   - Carditis.

Deben estar presentes los 3 criterios.

Existen pruebas confirmatorias útiles como el test de provocación oral, que no deja de tener un riesgo significativo, y las pruebas epicutáneas, mucho más seguras, que ponen de manifiesto el desarrollo de hipersensibilidad tipo IV a la sustancia que se prueba, mediante el uso de parches cutáneos. Para la carbamazepina la positividad varía del 24% al 100%(8).

Tratamiento

La suspensión de la droga en etapas tempranas es esencial para evitar la progresión de los síntomas y es la medida más importante para la curación. No se debe intentar reintroducirla, ni siquiera a dosis mínimas.
Los corticoesteroides son las drogas de primera línea para el tratamiento del SH, aunque su eficacia es discutida por algunos autores que no han observado respuesta favorable por su uso. La segunda línea terapéutica es el interferón alfa y se utiliza en los casos de SH de largo evolución. Redanda y colaboradores comunicaron un caso de SH y NET tratado con N-acetilcisteina, compuesta similar al glutatión, que interviene en la fase de conjugación y permite disminuir las uniones covalentes entre los metabolitos tóxicos y las células con contenido deficiente de glutotión (3).

Caso clínico

Paciente femenina de 11 años, que procede y reside en la ciudad de Guayaquil, antecedentes patológicos personales hace un mes es diagnosticada de síndrome convulsivo para la cual toma Epamin 4.5 mg/Kg/d y obesidad mórbido grado II infantil, antecedentes familiares abuela materna con diabetes mellitus controlada y abuelo materno que fallece de diabetes, acude a la consulta presentando un exantema maculo-papulosa pruriginosa, fiebre y tos de aproximadamente siete días de evolución. Fig.1

Fig. 1. Exantema facial

A la exploración física, presenta un eritema facial que luego se disemina a tronco y extremidades acompañándose de prurito de moderada intensidad, además alza térmica de 40°C, fascie abotagada, con lengua saburral, taquipneica, se ausculta soplo sistólico multifocal grado II, presencia de acantosis nigricans en cuello, abdomen globoso distendido dificultoso a la palpación. Fig.2-3-4.

Fig. 2. Exantema morbiliforme

Fig. 3. Exantema morbiliforme

Fig. 4. Exantema maculo-papuloso

Exámenes de laboratorio

Se puede observar los resultados de la química sanguínea en está enfermedad severa, Tabla 1.
Además se realizo TORCH negativo, Rx Tórax con silueta cardíaca aumentada de tamaño, hilios congestivos, Eco-cardiograma con derrame pleural. Fig. 5
Se realiza interconsultas a Nefrología, Endocrinología y Nefrología, tanto por su obesidad y fallo renal.

	22/Septiembre/2006	26/Septiembre/2006
Glóbulos blancos	13230	20900
Eosinófilos	11 %	12 %
Linfocitos	45 %	42 %
Plaquetas	300000	382000
TGO	64	
TGP	130	
Urea 3		54 8
Creatinina		1,12
Na	127	124
K	3,39	5,13
Cl	98	102

Tabla 1. Valores de Laboratorio

Fig. 5. Ecocardiograma con derrame pleural

Evolución

El paciente durante su hospitalización continúo con alza térmico de 38,5 a 40 °C sin ceder a pesar de los antifebriles, además hiponatremia persistente con oligoanuria que ameritó restricción hídrica y repasición de sodio; la paciente evolucionó tórpidamente, lo cual ameritó su traslado a un centro de alta complejidad para su manejo. A las 12 horas de su llegada la paciente falleció.

Comentario

El Síndrome de DRESS o anticonvulsivantes aromáticos es una patología poco frecuente, no únicamente por su severidad e imprevisibilidad, sino por su complejidad para controlarla en estadios avanzados.
Es primordial identificar el agente causal a tiempo, debido a que está enfermedad puede realizar cuadros clínicos muy parecidos al Stevens-Johnson o al NET, e incluso llevar al fallecimiento.
Es parte del diagnóstico primordial de este síndrome la leucocitosis con linfocitos atípicos y la eosinofilia, incluso cuando la cifra de eosinófilos es elevada mayor a 1.5 x 1010/L, puede producirse un efecto tóxica en el endotelio vascular con alteraciones a nivel cardiaco, gastrointestinal, neurológico, pulmonar y renal (6).
Es importante destacar que los familiares en primer grado de pacientes que desarrollaron SH, tienen un riesgo cuatro veces mayor, a la población general, de susceptibilidad a estas fármacos. Por este motivo debe realizarse el correspondiente asesoramiento familiar.

Bibliografía

1. Gazáez I. y col. Síndrome de DRESS (Drug Rash with Eosinophilia and Systemic Symptoms) por sulfonamidas. Médicina Cutánea Ibero-Latino-Américana. 2006 Mes, Vol34(3): 120- 126.
2. Moreno, M. Díaz M y col. Síndrome de Hipersensibilidad. Dermatología Peruana. V 14 n 1, Lima ene./abr. 2004; 14:44-51
3. Gaig P, García-Ortega P, Baltasar M, Bartra J. Drug Neosensitization During Anticonvulsant Hypersensitivity Syndrome. J Investig Allergol Clin Inmunol 2006; Vol. 16(5): 321-326.
4. Bocquet H, Bagot M, Roujeau JC. Drug induced pseudolinfoma and drug hypersensivity (Drug Rash with Eosinophilia and Systemic Symptoms). Sem Cutan Med Surg 1996; 15:250.
5. Busso y col. Síndrome de hipersensibilidad a los anticonvulsivantes. Arch Argent Dermatol 1994; 44:61-5.
6. Cabrera H y col. Síndrome de hipersensibilidad a la dapsona. Arch Argent Dermatol 1997; 47:255-58.
7. Spielberg S, Gordon G, Blake D, et al. Anticonvulsivant toxicity in vitro: possible role of arene oxides. J Pharmacol Exp Ther 1981; 217:386-9.
8. Yoo JH, Kang DS, Chun WH et al. Anticonvulsant hypersensitivity syndrome with an epoxide hydrolase defect. Br J Dermatol 1999; 140:181-3.

Paracoccidiodomicosis Cutáneo-Mucosa. Reporte de dos Casos

Dra. Marianita Barzallo R.*, Dr. Eduardo Barzallo R.**, Dra. Sonia Tello***

* Médica Egresada de Dermatología Universidad Central Del Ecuador Servicio Dermatología Hospital José María Velasco Ibarra Tena - Ecuador
** Médico Especialista en Medicina Crítica y Terapiaintensiva
*** Médica Patóloga Hospital Carlos Andrade Marín
Correspondencia: mbarzallor@yahoo.com

Resumen

Es una micosis sistémica granulomatosa, causado por Paracoccidioides brasiliensis. Se caracteriza por ser polimorfa, generalmente las lesiones pulmonares primarias son asintomáticas, de donde se disemina a ganglios linfáticos, sistema nervioso, piel y mucosas, siendo estos últimos en ocasiones el primer y principal signo- síntoma de infección. La Paracoccidioidomicosis es endémica en Centro y Sur América.
El tratamiento de elección son los azoles sistémicos con los cuales se ha obtenido los mejores resultados. Se presentan dos pacientes en los cuales se determinó este diagnóstico y se instauró el tratamiento con buena evolución.

Palabras claves: Porococcidiomicosis, paracoccidioides brasiliensis.

Summary

Paracoccidioidomicosis is a deep granulomatous mycosis. It is caused by the Paracoccidioides brasiliensis. It is characterized to be polimorfous, generally the pulmonary primary injuries are asymtomatic. Then it is spread to lymphaticganglions, nervoussystem, skin and mucous, being these in occasions the first and principal sign -symptom of infection. The Paracoccidioidomicosis is endemic in Center and South America. The treatment of choice are the systemic azoles that brings the best results. We present two patients in which his determined this diagnosis and we made a review of the topic.

Keywords: Paracoccidioidomicosis, paracoccidioides brasiliensis.

Introducción

La Paracoccidiodomicosis es una infección crónica o subaguda, granulomatosa; de origen micótico (1,2). Descrito por primera vez en 1908 por Adolpho Lutz, quien estudio pacientes con lesiones nasofaringeas y adenopatias cervicales, observando microscópicamente al hongo pero no dio nombre al agente etiológico y reportó a la patologia como Hifobiastomicosis pseudococcidioidal. En 1927 Almeida realizó un estudio sistematizado del tema aclarando la confusión existente hasta ese entonces respecto a la etiología, y nombrando al agente etiológico Paracocoidioides brasiliensis (3).
Es una micosis sistémica endémica en zonas rurales tropicales y subtropicales de América Latina, extendiéndose desde México a Argentina, sin embargo el mayor número de casos se han observado en Brasil, Colombia y Venezuela (4,5).
Está enfermedad sistémica, progresiva causa severa morbimortalidad y muerte si no es tratada en forma adecuada.

Casos clínicos

Se presentan dos pacientes que acuden a la consulta de dermatología del Hospital José María Velasco Ibarra de la ciudad de Tena- Ecuador.

Paciente de sexo masculino, de 63 años de edad, nacido y residente en Tena, agricultor quien presenta dermatosis localizada en área facial que afecta a nivel de la mucosa alveolar antero-inferior constituida por una lesión granulomatosa de aspecto aframbuesado, superficie irregular, coloración rojiza, con un puntillado en su superficie. Acompañado de aflojamiento de piezas dentarias inferiores (Foto 1-2). Además se observa un nódulo de consistencia dura que según el paciente en ocasiones drena secreción purulenta en región submandibular izquierda (Foto 3). El cuadro clínico se inició hace un año con una erosión en mucosa bucal y aflojamiento de las piezas dentales, durante este tiempo recibió tratamiento antibiótico oral sin mejoría.

El segundo paciente: es de sexo masculino 45 años de edad, nacido en provincia Tungurahua y residente en Archidona, agricultor, presenta dermatosis localizada en área facial, en mucosa bucal y lengua caracterizada por placas granulomatosas eritematosas y nódulos de consistencia dura (Foto 4). También se observa formación de retracción cicatrizal en la base de lengua lo que dificulta la vocalización. En fosas nasales y ángulos bucales presenta lesiones eritematosas erosionadas, cubiertas de costras melicéricas (Foto 5).

Foto 1. Lesión granulomatosa de aspecto aframbuesado, coloración rojiza

Foto 2. Aflojamiento de piezas dentarias inferiores

Foto 3. Lesión nódulo costroso en región submandibular izquierda

Foto 4. Placa granulomatosa con puntillado hemorrágico en superficie lingual

Foto 5. Lesiones eritematosas cubiertas de costras melicéricas en fosas nasales

El proceso se inicia hace 3 años con erosiones bucales que en pocos meses evolucionaron a úlceras que por varias ocasiones fueron auto resolutivas, recibió por un mes fluconazol con lo que no mejoró, por lo que acude a consulta al servicio de dermatología.

Los dos pacientes refirieron pérdida de peso no cuantificada en los últimos meses previos a acudir a la consulta y trabajan por varios años en la agricultura de la zona.

Posterior a la evaluación clínica, se indicaron radiografías panorámica maxilofacial y de tórax sin encontrarse datos de interés relacionados con la patología actual.

Se realizó una biopsia incisional de lesiones para histopatología, con sospechas de una micosis profunda, las que reportaron hiperplasia irregular y pseudoepiteliomatosa del epitelio escamoso. En el estroma abundante infiltrado linfohistiocitario, células gigantes multinucleadas de tipo Langhans, que engloban esporas de hongos con gemaciones múltiples "Timón de barco" (Fotos 6 - 7).

Foto 6. Hiperplasia irregular y pseudoepiteliomatosa del epitelio escamoso, abundante infiltrado linfohistiocitario

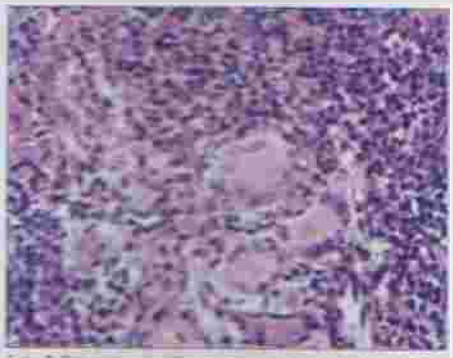

Foto 7. Estructuras multigemantes redondeadas con aspecto de "timón de barco"

Discusión

La Paracoccidioidomicosis también conocida como blastomicosis sudamericana, es una micosis profunda, que comprometa la piel, mucosas, ganglios linfáticos y órganos internos, tiene una evolución no benévola, sin tendencia a la curación espontánea. Trasmitida por un hongo dimorfo, es conocido que no existe el contagio interhumano y que el hongo se encuentra habitualmente en el suelo o en los vegetales [4, 6].

Su área endémica está constituida por áreas tropicales y subtropicales de Argentina, Bolivia, Brasil, Ecuador, Paraguay, Colombia, Venezuela, México [7], afectando especialmente a comunidades rurales agrícolas [8].

Su forma de contagio es a través de vía inhalatoria, produciendo una enfermedad pulmonar primaria asintomática con posterior diseminación por vía linfohemática. El hongo puede permanecer en forma latente por años dentro del nódulo linfático y aparecer o expresarse clínicamente posteriormente con lesiones en piel u otros órganos [9, 10]. En raras ocasiones se ha demostrado contagio directo posterior a traumatismos especialmente a nivel de mucosas y esto sustentado por el predominio de pacientes en agricultores que acostumbran masticar hojas, limpiarse los dientes con vegetales, etc [2, 3].

Más común en individuos entre los 30 y 50 años con predominio casi exclusivo del sexo masculino en una relación 7:1[4, 9, 11]. Esto ha sido fundamentado por el efecto protector de hormonas sexuales femeninas, en particular el 17 beta-estradiol, que inhibe la transformación micelial o la forma levaduriforme del hongo [3, 12].

Debido a la gran posibilidad de diseminación en diferentes partes del organismo se ha definido la siguiente clasificación (Cuadro I):

Formas clínicas	Pulmonar
	MucoCutánea
	Ganglionar
	Visceral
	Mixta

Cuadro I.

La infección pulmonar generalmente curso de forma asintomática o subclínica manifestándose con síntomas inespecíficos como tos, expectoración muco purulenta y fiebre moderada. Luego de esto primo infección puede diseminarse a otros órganos especialmente a mucosas bucal, lingual y paladar. Observándose erosiones de bordes irregulares, consistencia dura, indolora, con una superficie cubierta de puntos hemorrágicos o purpúricos de aspecto "moriforme" (estomatitis ulceromoriforme), con compromiso de las comisuras labiales, mucosa labial, geniano, paladar blando, pilares amigdalinos y lengua; dolorosas y cubiertas de secreción blanquecina. A nivel de encía pueden destruir los procesos alveolares, provocando la caída dental. Cuando esto comprometido la laringe se presenta disfonía y eventualmente afonía. Otra forma típica de presentación es la infiltración edematosa de labios "apariencia topiroide" [4, 13].

La presentación cutánea pura es rara y cuando esto ocurre son lesiones papulosas, ulcerocostrosas, ectimatoides, nodulares o verrucosas

En ganglios pueden ser lesiones primarias o aparentemente primarias y secundarias a infección tegumentaria o visceral. Son ganglios con secreción purulento que se fistulizan localizados en región submandibular. También se han visto adenopatías intrabdominales formando masas tumorales que simulan neoplasias.

La localización en órganos internos es variado así: la afección intestinal es rara, con una clínica variable: dolor abdominal, nausea, vómito, constipación, diarrea toda esto acompañado de fiebre y anorexia. Asociada casi siempre a compromiso ganglionar [14].

El hígado y el bazo pueden estar aumentados de tamaño. La localización suprarrenal puede presentarse como un síndrome de Addison. Además con menor frecuencia se ha determinado afectación del sistema esquelético, sistema nervioso central y sistema genitourinario [3, 4, 15].

Para diagnosticar esta patología es necesario identificar el parásito con la formación de blastosporas de doble contorno con su imagen característica en rueda de timón de barco para lo que se puede realizar frotis de las lesiones y/o examen histopatológico. Los cultivos suelen ser negativos [1, 4, 8, 13, 16].

La terapia de esta enfermedad es prolongada, obteniéndose buenos resultados con derivados imidazólicos como itraconazol, ketaconazol, fluconozol; usándose también sulfonamidas como trimetoprin sulfametoxazol y anfotericina B (Cuadro II).

Tratamiento Paracoccidioidomicosis	
Itraconazol	100 - 200 mg/día, 6 meses
Ketoconazol	200 - 400 mg/día, 6 meses - 1 año
Fluconazol	400mg/día, 6 meses
Anfotericina B	0.1-0.2 mg/Kg./día
Trimetoprin Sulfametoxazol	800/160 mg, BD, 2 años
Terbinafina	250 mg/día, 6 meses

Cuadro 2.

En los pacientes reportados la presentación clínica e histopatológica, su evolución, el medio ambiente en el que habitan y laboran permite catalogarlos como portadores de Paracoccidioidomicosis muco cutánea. Iniciándose la terapéutica en el primer paciente con itraconazol 200mg / día por 2 meses, luego se cambia la terapia usando trimetoprin – sulfametoxazol 800/160 mg, dos veces al día. En el segundo paciente desde el inicio se trató con trimetoprim – sulfametoxazol esto por ser un medicamento que muestra buenas tasas de efectividad terapéutica, ser accesible y sobretodo económico tomando en cuenta el estrato socio económico al que pertenecían los pacientes. No se observaron reacciones adversas de ninguna naturaleza. Encontrándose tolerabilidad y buena respuesta a este régimen terapéutico, con resolución completa de lesiones bucales y en el caso del segundo paciente se planificó la resolución quirúrgica de las lesiones retráctiles cicatriziales.

Bibliografía

1. Cesaroni E, González S, Tiraboschi I, Donotti L, Allevato M, Cabrera H, Paracoccidioidomicosis del adulto multifocal. Ad Terap Dermatol 2007; 30: 178 – 83.
2. Jiménez M, Stroni L.: Paracoccidioidomicosis. Nuestra Experiencia. Rev Arg Dermatol 1984; 65(4): 273-79.
3. Bonifaz A. Paracoccidioidomicosis. En: Micología Médica Básica. Segunda Edición. México: Méndez Editores; 2002. p. 276 – 90.
4. Zuñiga A. Aspectos clínicos de la blastomicosis sudamericana (paracoccidioidomicosis) en el Perú. Rev Perú Med Exp Salud Pública 2002; 19 (1): 43 - 47.
5. Londero A, Ramos C. Paracoccidioidomicosis; estudio clínico-micológico de 260 casos observados no interior do Estado do Rio Grande do Sul. J Pneumol 1990; 16:129-132.
6. Restrepo A. Treatment of tropical mycoses. J Am. Acad. Dermatol 1994; 31(3): 91-102.
7. Bastardo de A, MC. Epidemiología de las micosis en Venezuela. En Dermatología Rondón Lugo. Editorial Godoy; 1995; cap.59. p 635-41.
8. Codavid D, Restrepo A. Factors associated with paracoccidioides brasiliensis infection among permanent residents of three endemic areas in Colombia. Epidemiol Infect 1993; 111: 121-33.
9. Vichalo R, Espírito D, Ferreira M, Santos V. Oral paracoccidioidomycosis: a retrospective study of 62 Brazilian patients. Oral Diseases 2001; 7(1):56.
10. Brummer E, Castaneda E, Restrepo A. Paracoccidioidomycosis: An update. Clin Microbiol Rev 1993; 6:89 – 117.
11. Cerrada T, Corrales J, Corrales J, Ramírez E. Paracoccidioides brasiliensis avances recientes y perspectivas. Fisi 1995; 10: 520-35.
12. Márquez R, Guerra X, Mérida M, Gómez F. Estomatitis granulomatosa por Paracoccidioides brasiliensis. Dermatología Venezolana 2006; 44(4): 22 -24.
13. Varón G, Pacheco A, Lazarde L. Aislamiento e identificación Micológica de Paracoccidioides brasiliensis de una lesión bucal Reporte de un caso. Acta odontol. Venez 2005; 43 (2): 141 – 45.
14. Verono R, Gamarra J, Nava E, Chávez M, Perez J, Valdivia M. Paracoccidioidomicosis colónica: de un caso. Rev. Gastroenterol. Perú 1998; 18 (3): Disponible en Worldwide web: http://sisbib.unmsm.edu.pe/bVrevistas/gastro/vol_18n3/paracoccidioidomicosis.htm.
15. Body B. Manifestaciones cutáneas de micosis sistémicas. Clínicas Dermatológicas 1996; 14 (1): 129 – 40.
16. Giovanni EM, Mantesso A, Loducca SVL, Magalhaes MHCG. Paracoccidioidomycosis in an HIV-positive patient: a case report with gingival aspects. Oral Diseases.2000; 6: 327-329.

Larva Migrans Cutánea Asociada a Síndrome de Loeffler

Dra. Shirley Marisol Orellana Bustamante*, Dr. Hugo Romero**, Dr. José Ollague Torres***

* Médico Residente del Servicio de Dermatología Hospital Teodoro Maldonado Carbo
** Médico Tratante del Servicio de Dermatología Hospital Naval Guayaquil
*** Médico Dermatopatólogo del Servicio de Dermatología Hospital T. M.C.
Correspondencia: dra_shirley_orellana@yahoo.es

Resumen

La larva Migrans se caracteriza por lesiones tortuosas y migratorias de la piel la cual es causada por larvas de nematodos con mayor frecuencia el Ancylostoma braziliense. Se presenta el caso de un paciente de 28 años de edad sexo masculino, quien refiere un cuadro clínico de dos meses de evolución caracterizado por placas serpiginosas eritematosas y pruriginosas costrosas en región glútea que desde hace tres semanas acompaña de tos poco productiva .

Palabras claves: *Larva Migrans, síndrome de Loeffler.*

Summary

Larva Migrans is characterized by tortuous migratory lesions of the skin caused by nematodes' larvae, commonly the Ancylostoma braziliense. We present the case of a 28 year old male, with dermatosis of two months of evolution , characterized by erythematous, pruritic,serpiginous plaques in gluteus. Which three weeks ago presented less productive cough.

Keywords: *LarvaMigrans, Laeffler's Syndrome.*

Introducción

La larva migratoria cutánea es una enfermedad causada por la penetración, en la piel, de larvas de nematodo; es frecuente en climas tropicales y subtropicales. Las complicaciones más frecuentes son el impétigo, reacciones alérgicas locales o generales y en algunas casos puede producirse un síndrome de Loeffler caracterizado por infiltrados pulmonares transitorios con eosinofilia periférica.

El agente causal implicado en este cuadro clínico con más frecuencia es Ancylostoma braziliense, parásito que se la puede encontrar en el intestino del gato, aunque también se han implicada otros, como A. caninum, A. ceylanicum, A. tubaeforme, A. duodenale, Uncinaria stenocephala, Bunostomum phlebotomum, Gnastastomo spinigerum, Pelodera strongyloides y Necátor americanus. El signo clínico típico es una lesión lineal serpiginosa y migratoria acompañada de prurito intenso denominado erupción reptante. El eritema aparece a 3-4 cm posterior al lugar de penetración y la larva suele estar situada a 1-2 cm del lugar de la erupción. El período de incubación es desconocido y oscila desde horas hasta incluso varios meses. Las zonas afectadas con mayor frecuencia son los pies, glúteos y muslos, mientras que su aparición en la cara es raro (2,3). Muchos de los casos de eosinofilia pulmonar simple o síndrome de Loeffler se ha relacionado frecuentemente con los siguientes parásitos ascaris, Trichuris, Strongyloides, Tenia, Fasciola y Entamoeba histolítica, Trichinella. La patogenia es desconocida pero posiblemente se debe a una respuesta de hipersensibilidad a un antígeno por inhalación o ingesta de alimento, medicación o un agente infeccioso. Muhleisen encontró larva de A. brazilensis en el esputo de un paciente con presentación clínica

de larva migrans cutánea de 24 días de evolución (5). Durante los últimos decenios se utilizó el albendazol para tratar los diversos helmintos intestinales, como la ascaridiasis, enterobiasis, uncinariasis, teniasis y estrongiloidiasis, los ensayos clínicos de terapia con albendazol para Larva migrans no han logrado establecer el régimen de dosificación óptimo. Las tasas de curación del 100% se han verificado a dosis de 400 mg. día durante tres días (6) y dosis dos consecutivas (9). Más recientemente la ivermectina se ha utilizado en el tratamiento de la larva migrans cutánea a dosis única 150mcg/kg, con excelentes resultados (10).

Caso clínico

Se trata de un paciente de 28 años de edad, procedente y residente del Esmeraldas, sin antecedentes patológicos personales ni familiares de importancia, acude a la consulta por presentar un cuadro clínico de dos meses de evolución el cual inicia como pápulas muy pruriginosas que convergen formando grandes placas eccematosas con costras no adherentes localizadas en la región glútea, cara interna de piernas y en la región inguinocrural. El paciente refiere presentar desde hace tres semanas tos poco productiva. Al examen físico se observa un cordón eritematoso, tenso y configuración serpiginosa en región lateral de muslo izquierdo, bordes de las placas costrosas, en área anal pendiente a la consultación presenta eritemas circulares tipo (11).

Se realiza biopsia cutánea, del área costrosa obteniendose como resultado una imagen histológica compatible con larva migrans, a menor aumento se observa un infiltrado perivascular e intersticial focal moderadamente denso que contiene una gran cantidad de eosinófilos. (Foto 5). A mayor detalle se observa gran cantidad de eosinófilos en el infiltrado. (Foto 6). Una tinción hematoxilina eosina donde se observa el corte de una larva de helminto. (Foto 7). Los exámenes de laboratorio revelan eosinofilia periférica de 12.5 (gl. 33.3).

Debido a que el paciente presenta tos se realiza una radiografía estándar de tórax donde se observa un infiltrado pulmonar difuso con patrón intersticial compatible con una neumonía intersticial que se relaciona con un síndrome de Loeffler. (Foto 4).

Se inicia el tratamiento con ivermectina 200mg en una sola toma obteniendo resultados satisfactorios tanto respiratorios como cutáneos. (Foto 8 y 9).

Foto 1. Placas costrosa en región glútea.

Foto 2. placas costrosas en miembro inferior.

Foto 3. Cordón eritematoso de distribución serpiginosa en cara lateral de muslo izquierdo.

Foto 4. Infiltrado basal derecho.

Foto 5. Histológico panorámica.

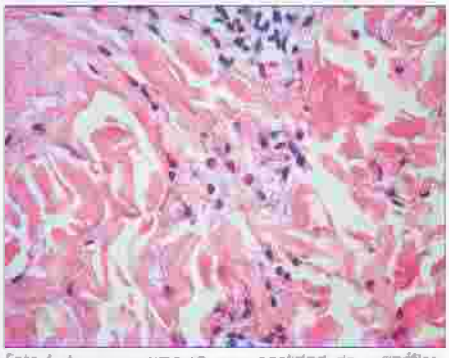

Foto 6. A mayor aumento gran cantidad de eosinófilos en el infiltrado.

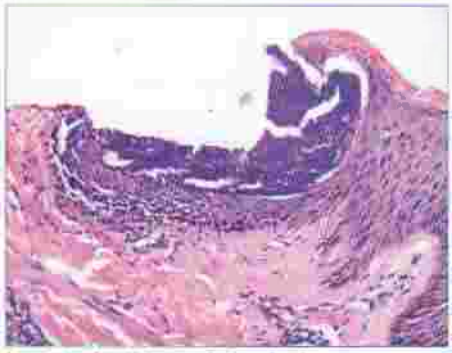

Foto 7. Cavidad intraepidérmica donde se observa resto de larva.

Foto 8. Evolución clínica tres días después de tratamiento con Ivermectina.

Foto 9. Evolución clínica tres días después de tratamiento con Ivermectina.

Discusión

La larva Migrans cutánea es usualmente causada por el Ancylostoma brazilensis que penetra y migra a través de la epidermis. Esta se caracteriza por placas castrosas serpiginosas eritematosas pruriginosas (6) similares a las que se encontraron en nuestro paciente. cabe recalcar además que éste proviene de una zona endémica, presenta eosinofilia periférica e IgE aumentado como se reporta en la literatura. La Distribución a nivel mundial de Larva Migrans Cutánea es predominantemente en las zonas tropicales y subtropicales como el Caribe, América Central y del Sur, África y el Sudeste de Asia. Las playas son los reservorios más comunes de las larvas. En algunos casos puede observarse Eosinofilia periférica (11).

Las lesiones cutáneas características, la tos poco productiva acompañada del infiltrado intersticial que se observa en la radiografía del paciente nos confirma el diagnóstico de síndrome de Loeffler.

La migración parasitaria a través de los pulmones puede ocasionar broncoespasmo disnea e infiltrados pulmonares. La embolización de la microfilaria o de los huevos, que degenera y expone los antígenos al sistema inmune local, conlleva a la formación de un granuloma. La elaboración de citoquinas juegan un papel importante en el reclutamiento de las células T y formación de granulomas .La inflamación persistente puede llevar a la necrosis y fibrosis del parénquima.

Bibliografía

1. Guill MA, Odom RB. Larva migrans complicated by Loeffler's syndrome. Arch Dermatol. 1978 Oct; 114(10):1525–1526.
2. Schaub NA, Perruchoud AP, Buechner SA. Cutaneous larva migrans associated with Löffler's syndrome. Dermatology 2002; 205:207-9
3. Del Giudice P, Desalvador F, Bernard E, Caumes E, Vandebos F, Marty P, et al. Loeffler's síndrome and cutaneous larva migrans: A rare case association. Br J Dermatol 2002;147:386-8.
4. Caumes E. Treatment of cutaneous larva migrans. Clin Infect Dis 2000;30:811-4.
5. Muhleisen JP. Demostration of pulmonary migration of the causative organism of creeping eruption.Ann Intern Med 1953; 38:595-600
6. Bryceson AD, Hay RJ. Parasitic worm and protozoa. In Champion RH, Burton JL, Ebling FJG, editors. Rook/Wilkinson/Ebling Textbook of Dermatology. 5th Ed. Oxford:Blackwell; 1992. p. 1217-64.
7. Caumes E. Efficacy of albendazole ointment on cutaneous larva migrans in 2 young children. Clin Infect Dis 2004;38:164.
8. Orihuela A, R., Torres J.R. Single dose of albendazole in the treatment of cutaneous larva migrans. Arch. Dermatol. (1990) 126 398–399.
9. Coulaud J.P., Binet D., Voyer C., Samson C., Moreau G.,Rossignol J.F. Traitement du syndrome de LarvaMigrans cutane "e "ar'bish' par l'albendazole: a' propos de 18 observations.Bull. Soc. Path. Exot. (1982) 75 534–537.
10. Louis J.F., De Quincerot G., Louis J.P. Inte "re"t de l'ivermectineen prise unique dans le traitement du syndrome de Larvamigrans cutanea. Presse Med.(1992) 21 483.
11. Butland RJ, Coutsan IH. Pulmonary eosinophilia associated with cutaneous larva migrans. Thorax. Jan 1985;40(1):76-7.