DERMATOLOGIA

SOCIEDAD ECUATORIANA DE DERMATOLOGIA

VOLUMEN 10 Nº 1 2001

DERMATOLOGIA

SOCIEDAD ECUATORIANA DE DERMATOLOGIA

VOLUMEN Nº 10 - NUMERO 1 - 2001

REVISTA DERMATOLOGIA

Dirección Administrativa
Dr. Patricio Freire M.

Editor
Dr. Santiago Palacios A.

Tesorero
Dr. Galo Montenegro

Secretario
Dr. Luis Moncayo B.

Consejo Editor
Dr. Gonzalo Calero
Dr. José Ollague
Dra. Laura Soria
Dr. Teodoro Espinoza
Dr. Claudio Arias
Dr. Marcelo Merchán
Dr. Jorge Izurieta

SUMARIO

EDITORIAL
Moncayo L. 3

ORIGINALES

EFICACIA TERAPEUTICA DE TRETINOINA TOPICA EN CREMA AL 0.05 % EN EL TRATAMIENTO DE LA ALOPECIA AREATA. 4
Garzón E. Garzón H. Mendez K. Luna M. Pasquel F. Brito M.

EVALUACION COMPARATIVA DE TRATAMIENTO TOPICO DE FOTOENVEJECIMIENTO. 15
Gallegos X. Celi H. Silva M. Correa A. Moya B. Pontón

BARTONELOSIS EN EL ECUADOR. ANALISIS CLINICO Y EPIDEMIOLOGICO. 22
Calero Hidalgo G. Aguilar M. Castillo P.

ESTUDIO ABIERTO CON UNA ASOCIACION DE EXTRACTUM CEPAE. HEPARINA Y ALANTOINA EN GEL PARA EL TRATAMIENTO DECICATRICES DE DIVERSA ETIOLOGIA. 27
Bedoya M.

CASOS CLINICOS

DONOVANOSIS. UNA ETS DESCONOCIDA. 34
Calero Hidalgo G. Castillo Espin P.

ACRODERMATITIS ENTEROPATICA 38
Gallegos X. Garzón H. Garzón E.

SINDROME DE HIPERGLOBULINEMIA E. 41
Quincha M. Garzón H. Garzón E.

LUPUS ERITEMATOSO SISTEMICO Y PANICULITIS. 46
Trujillo R. Freire P.

SOCIEDAD ECUATORIANA DE DERMATOLOGIA

DIRECTIVA NACIONAL

Presidente
Dr. Santiago Palacios A.

Vicepresidente
Dr. Jorge Ruiz

Secretario
Dr. Luis Moncayo

Tesorera
Dra. Bolivia Bayancela

Vocales
Dr. Jorge Izurieta
Dr. Holger Garzón
Dr. Victor Hugo Moncayo

PRESIDENTE - NUCLEO DEL GUAYAS
Dra Laura Soria

PRESIDENTE - NUCLEO DEL AZUAY
Dr. Teodoro Espinoza

GRAFILANES
OFFSET - IMPRENTA

Hermanos Utreras E6-94 y
Gonzalo Zaldumbide (Kennedy)
Telfs: 2411326 / 2403275 / 09 9476203
Beeper:2227777 Rec. 512 y 20458
Fax: 2411 326
E-mail: gafilanes@andinanet.net

PITIRIASIS RUBRA PILARES 50
Quincha M. Rivera P. Palacios S.

PENFIGOIDE AMPOLLAR DISHIDROSIFORME 54
Cañarte C. Lopez A. Freire P.

CUAL ES SU DIAGNOSTICO

Eritema generalizado, ampollas y descamación 57
Cañarte C. Yandun F. Tenorio J. Moncayo L.

Microgramas dermatológos 45

INDICE POR AUTORES 59

INICE POR TEMAS 67

PORTADA: Imagen Histopatológica de Eritrodermia Ictiociforme Ampollar Congénita

LA REVISTA DERMATOLOGIA es el órgano oficial de difusión de la Sociedad Ecuatoriana de Dermatología.

Todos los miembros de la Sociedad Ecuatoriana de Dermatología reciben en forma gratuita esta revista. Todas las personas interesadas pueden suscribirse.

Los artículos, sus aseveraciones, opiniones y recomendaciones terapéuticas, son de responsabilidad de los autores y no son necesariamente compartidas por la Sociedad Ecuatoriana de Dermatología representada en esta revista.

Toda correspondencia puede dirigirse a cada uno de los Núcleos de la Sociedad o al Comité Editorial de la Revista:

Fax. (593 - 2) 2222747
E Mail. sedquito@andinanet.net / www. dermaec.com.ec
Quito.

¡ Cumplimos Diez Años !

Estamos de aniversario. Cumplimos la primera década de la publicación de nuestra revista.

En enero de 1992, a los postres de la cena ofrecida en la culminación de las "Jornadas Dermatológicas", entregamos el primer número de "Dermatología".

Se iniciaba así un periplo editorial, inédito en la historia de la especialidad en nuestro país. Con bastante formalidad número tras número ha ido apareciendo nuestra publicación, en el transcurso de estos 10 años.

Es una década, la primera, en que los Dermatólogos ecuatorianos hemos contado con una tribuna adecuada, donde publicar nuestra labor científica, nuestro trajinar en el campo de la investigación de la Dermatología. Nos hemos empeñado en convertir un sueño, un deseo, en una realidad y sobre todo en mantenerlo. Que no sea un fugaz destello, un empeño transido de buenos deseos pero que desfallece tras los primeros pasos. En este sentido creemos haber pasado el umbral de los empeños. ¡ Somos una realidad!.

El hoy como elemento del tiempo, que nos pertenece, ha sido cumplido y queda expresado por el camino recorrido. Eso ya es historia.

La afirmación hipocrática de que "la medicina es la más noble de todas las artes", pronunciada hace muchos años, es un aforismo que tiene muchísima validez en nuestro quehacer. Dentro de la medicina, la Dermatología es una bella especialidad, con pleno reconocimiento, que se ha desarrollado inconmensurablemente, que goza de muy buena salud.

Nuestra Sociedad, nuestra especialidad necesitaban un espacio donde expresar sus realizaciones, sus búsquedas y hallazgos. Necesitábamos en fin ver en letras de molde nuestras ideas y pensamientos. Teníamos la necesidad de transmitir esta vez por escrito nuestras observaciones en el calidoscopio de la Dermatología.

El sesudo Abraham Lincoln expresó: "escribir, el arte de comunicar pensamientos a la mente a través de los ojos, es la invención más grande del mundo... grande no solo por sus beneficios directos, sino grande además por el apoyo que brinda a todas las demás invenciones". En este sentido nuestra revista ha sido el escaparate donde han quedado impresas las ideas, conclusiones e imágenes de nuestros colegas. ¡Editado el arte de nuestros Dermatólogos! Hemos intentado fomentar una cultura de publicación de los trabajos científicos. Concientes de que no es tarea fácil, creemos que el intento ha merecido la pena.

La obra humana busca incansable y apasionadamente la perfección. Esto no es fácil, siempre es un desafío, un reto permanente. El rigor científico de nuestra revista es evidentemente responsabilidad de todos nosotros. En nuestro paso por el ámbito universitario no fuimos directamente entrenados en el arte de las publicaciones. Ha existido un vacío que estamos obligados a cubrir con esfuerzo, eficacia, claridad y calidad. En este intento estimulamos a nuestros jóvenes médicos (la carrera del post- grado) a poner a prueba sus capacidades. Empresa que tiene que ser abordada con empeño, coraje, decisión e ilusión.

El desarrollo tecnológico, presente entre nosotros, permite vislumbrar un futuro emocionante. Serán infinitas las posibilidades que tendremos en el mañana. Sea cuales fueren esos inventos, no perdamos de vista que el protagonista será el hombre. De los actuales y futuros colegas debemos esperar que estén a la altura del desarrollo tecnológico y estarán llamados a hacer grande nuestra revista. Es una tarea con futuro halagueño y prometedor.

La publicación ininterrumpida durante estos 10 años es evidente que ha sido posible por la colaboración de los Laboratorios Farmacéuticos. No exageramos si planteamos el hecho de que sin su ayuda esta iniciativa no habría sido posible. Hemos mantenido con nuestros anunciantes, a quienes consideramos socios estratégicos, una relación dinámica, limpia y eficaz. Creemos estar cómo-dos porque hemos mantenido de parte y parte una conducta ética, recta y formal.

Queda mucho camino por recorrer. El futuro ya ha empezado. Este es nuestro compromiso.

Dr. Luis Moncayo B.

EFICACIA TERAPÉUTICA DE TRETINOÍNA TOPICA EN CREMA AL 0.05% EN EL TRATAMIENTO DE ALOPECIA AREATA. *

Dr. Eduardo Garzón Aldás, Dr. Holguer Garzón Vásconez, Dra. Katya Méndez Valenzuela, Dra. Miriam Luna Córdova, Francisco Pasquel, Myriam Brito Luna.

Hospital Dermatológico Gonzalo González. Post-grado de Dermatología de la Universidad Central del Ecuador.

RESUMEN.

La Alopecia Areata es una enfermedad de base autoinmune, de etiología incierta. Puede presentarse como placas alopécicas locales o progresar y abarcar la totalidad del cuero cabelludo o incluso a todas las áreas pilosas. Muchos esquemas de tratamiento de acuerdo a la severidad del cuadro han sido empleados con resultados variables, dejando por esto en ocasiones a la resolución espontánea que ocurre alrededor de los tres meses. Esto nos llevó a buscar un tratamiento que no habiéndose usado antes, sea lo más inócuo y a la vez eficaz.

Así se planteó la hipótesis de que la tretinoína tópica al 0.05% podía ser efectiva para tratar esta patología bajo los principios biológicos de los retinoides como inmunomoduladores, estimuladores del ciclo de crecimiento piloso, estimuladores melanocitarios, por sus propiedades irritativas, entre otros.

El objetivo principal era demostrar que la tretinoína tópica al 0.05% es eficaz en el tratamiento de la alopecia areata de cualquier tipo a excepción de la variedad universal.

Este estudio se realizó durante dos años recopilando pacientes con diagnóstico de alopecia areata, distribuyéndolos en tres grupos: 15 pacientes se trataron con tetrinoína tópica al 0.05% dos veces al día, 15 para tratarlos con infiltraciones intralesionales de acetónido de trioamcinolona cada 4 semanas, y 10 para tratarlos con petrolato como placebo. Todos los pacientes llenaron un formulario previo basado en las normas de evaluación de alopecia areata emitido por el "Grupo de estudio de Alopecia Areata de la Academia Americana de Dermatología"; a todos se los evaluó clínica y fotográficamente al inicio del tratamiento y en forma periódica secuencial, valorando cambios en las placas alopécicas y efectos indeseables probables o esperados en cada grupo de tratamiento.

En los tres grupos el pico etario fue entre los 20 a 50 años, ambos sexos por igual. Solo existieron fallos terapéuticos en el grupo con placebo. La respuesta terapéutica fue mucho más rápida en el grupo tratado con tretinoína y la resolución total también. Los efectos indeseables fueron leves y escasos.

La Tretinoína tópica al 0.05% es eficaz en el tratamiento de la alopecia areata, acortando el tiempo de evolución de la enfermedad en comparación a los corticoides intralesionales y a la evolución espontánea de la enfermedad. Además los efectos secundarios locales son irrelevantes convirtiéndose en un tratamiento mucho más inocuo.

* PREMIO

Al mejor trabajo de Investigación entre Médicos Dermatólogos
Congreso Bolivariano - Ecuatoriano de Dermatología
Guayaquil - Junio 2001.

CORRESPONDENCIA.

Dr. Eduardo Garzón Aldás.
Ladrón de Guevara 471 y Madrid, La Floresta. Quito - Ecuador.
Telf. (5932) 234 246 / (5932) 861 6447 E.mail. eduardogarzon@hotmail.com

El conocimiento cada vez mayor de los efectos biológicos de los retinoides tópicos permite aplicarlos con bases científicas en varias dermatosis como ésta, en las cuales no se los había considerado con anterioridad.

SUMMARY.

The Alopecia Areata is an illness of base autoinmmune, of ancertain etiology. It can be presented as local alopecicas plaques or to progress and to embrace the entirety of the hairy leather or even to all the hair areas. Many treatment outlines according to the severity of the square have been employees with variable results, leaving for this reason in occasions to the spontaneous resolution that happens around the three months. This takes us to look for a treatment that there not being you used before, be the most innocuoas and at the same time effective thing. So thought about this way the hypothesis that the topical tretinoína to 0.o5% could be effective to treat this pathology under the biological principles of the retinoids like immunomodulators, stimulative of the cycle of growth hair, stimulative melanocitarys, for its properties irritatives, among others.
The main objective was to demonstrate that the topical tretinoína to 0.05% is effective in the treatment of the alopecia areata of any type to exception of the universal variety.
This study was carried out during two years gathering patient with diagnosis of alopecia areata, distributing them in three groups: 15 to treat them with topical tretinoína o.05% twice a day, 15 to treat them with infiltrations intralesionals of triamcinolona acetonido every 4 weeks, and lo t0 treat them with petrolato like placebo. All the patients filled a previous form based on the norms of evaluation of alopecia areata emitted by the Group of study of Alopecia Areata of the American Academy of Dermatology"; to all it evaluated them to him clinical and photographically to the beginning of the treatment and in sequential periodic form, valuing changes in the alopecic plaques and probable undesirable effects or waited in each treatment group.
In the three groups the pick of age went among the 20 to 50 years, both sexes equally. Alone therapeutic shortcomings existed in the group with placebo. The therapeutic answer was much quicker in the group also tried with tretinoína and the total resolution
The topical Tretinoína to 0.o5% is effective in the treatment of the alopecia areata, shortening the time of evolution of the illness in comparison to the intralesional corticosteroids and to the spontaneous evolution of the illness. The effects secondary local are also irrelevant becoming a treatment much more easy.
The knowledge every time bigger than the biological effects of the topical retinoids it allows to apply them with scientific bases in several dermatosis like this, in which it had not considered them to him previously.

PALABRAS CLAVES.: Alopecia Areata; Tretinoína; Retinoides. Tratamiento tópico.

INTRODUCCIÓNY MARCO TEÓRICO.

La Alopecia Areata (AA) es una forma imprevisible de pérdida de pelo que se comporta en placas o parches de tipo no cicatrizal. Cualquier superficie corporal pilosa puede afectarse. La AA se supone ser una enfermedad autoinmune órgano-específica mediada por linfocitos T dirigida a los folículos pilosos. Aunque la predisposición genética y los factores medioambientales pueden activar la iniciación de la enfermedad, la causa exacta todavía es desconocida. Ha habido adelantos signi-ficantes en la comprensión patogénica y tratamiento de esta condición durante la última década. Muchas de las más recientes investigaciones y direcciones del futuro en AA ha originado la composición de talleres de investigación para Alopecia Areata como la Fundación Nacional Americana de AA y el instituto Nacional de Artritis, Enfermedades Muscúlo-Esqueléticas y Enfermedades de la Piel (NIAMS). A estas reuniones han acudido numerosas subespecialidades, incluso inmunólogos, bió-logos moleculares, bioquímicos, dermatólogos, patólogos, y genetistas que al momento están involucrados en el estudio de tan cambiante dermatosis.

ETIOLOGIA.

La patogénesis de AA todavía es desconocida. Entre los muchos factores que han estado bajo la investigación en la patogénesis de AA, la constitución genética así como las respuestas autoinmunes órgano específicas han sido las áreas principales de concentración. Hay otros orígenes propuestos, incluyendo a los agentes infecciosos, citoquinas, la tensión emocional, queratinocitos y melanocitos intrínsicamente anormales , y factores neurológicos. (1,2,3) Los linfocitos T median el entorno inmunológico perifoli-

Sierra A. Nitrato de sulconazol al 1% en crema vs cotrimazol al 1% en crema en el tratamiento de la tiña pedis 2(1): 3-7,1993
Siguenza N. Lupus Eritematoso Cutáneo 7(2): 39-41, 1998
SilvaM. Metástasis Cuutánea 3(1): 25-26, 1994
Silva M. Evaluación comparativa de tratamiento tópico de fotoenvejecimiento. 10 (1):15-21, 2001
Soria C. Micosis fungoide granulomatosa 3(1): 22-24, 1994
Soria L. Patología cutanea relacionada a la infección por virus HTLV 1. Primeros hallazgos en el Ecuador. 7(1): 4-9, 1998
Soria L. Larva Currens 7(1): 37-39, 1998
Soria L. Lesión Pedunculada del pene. 9(2): 26-27, 2000
Soria L. Tumor de Buschke - Loewenstein. Presentación de un caso 6(1): 23-25, 1997
Soria L. Eritroqueratodermia variabilia. Presentación de dos casos 7(2): 26-29, 1998
Soria L. Acropustulosis de la Infancia. Presentación de un caso 7(2): 34-36, 1998
Soria L. Epitelioma calcificante de Malherbe - pilomatricoma. 8(1): 28-29, 1999
Soria L. Clorance 8(1): 30-33, 1999
Soria L. Lobomicosis 8(1): 34-37, 1999
Soria L. Síndrome SAPHO. Primeros reportes Ecuatorianos 9(1): 16-21, 2000
Soria L. Erupción eritemato escamosa 9(1): 37-39, 2000
Soria L. Tratamiento del vitiligo diseminado con minijertos autólogos 1(3): 10-12,1992
Soria L. Bartolenosis en el Ecuador. Revisión y reporte de un caso 2(3): 63-67, 1993
Soria L. Tuberculosis cutánea 4(2-3): 22-26, 1995
Sotomayor S. Mastocitosis sistémica. A propósito de un caso 4(2-3): 12-14, 1995
Sotomayor S.Sarcoma de Kaposi en el Pene 1(1): 8-9, 1992
Sotomayor S.Neurofibromatosis segmentaria. Un nuevo caso 1(2): 19-21, 1992
Suárez R. Pénfigo paraneoplásico 2(3): 71-75, 1993

T

Tamayo R. Cutis Laxa 2(1): 13-15, 1993
Tello S. Síndrome de la Piel Escaldada Estafilococica (SSSS) en un paciente hemodializado. 9(2): 15-18, 2000
TelloS. Elastosis Perforante Serpiginosa 6(2): 21-23, 1997
Tello S. Prevalencia de los tumores malignos de piel en pacientes del Hospital Carlso Andrade Marín (HCAM) 9(1): 22-26,2000
Tello S. Síndrome de Behcet en una mujer embarazada. Reporte de un caso 2(2):47-51, 1993
Tenorio J. Mujer Gestante con lesiones ampollosas 9(2): 24-25, 2000
Tenorio J. Lesiones papulares - nodulares acompañadas de dolor 8(1): 38-39, 1999
Tenorio J. Eritrodermia ictiociforme ampollar. 10 (1):57-58, 2001.
Trujillo R. Penfigoide ampolloso paraneoplásico: reporte de un caso. 5(2): 26-28, 1997
Trujillo R. Enfermedad de Paget extramamaria. Reporte de un caso 5(2): 29-31, 1997
Trujillo R. Pioderma Gangrenoso: Revisión a propósito de dos casos 8(1): 15-18, 1997
Trujillo R. Estudio Clínico patológico del Melasma 7(2): 10-14,1998
Trujillo R. Correlación clínica de la dermatitis atópica y los niveles de IgE 8(1): 24-27, 1999
Trujillo R. Acido Azelaico 5(1): 20-22, 1996
Trujillo R. Nevus congénito gigante: Revisión de tres casos 5(1): 34-36, 1996
Trujillo R. Síndrome de Rothmund Thomson. Reporte de un caso 5(1): 41-43, 1996
Trujillo R. Lupus eritematoso sistémico y paniculitis. 10 (1): 46-49, 2001.

U

Ugalde J. Escleredema. A propósito de un caso 4(2-3): 9-11, 1995
Uraga E. Estudio comparativo del uso de eritromicina y peroxido de benzoilo combinados como tratamiento tópico en pacientes con acné leve y moderado 6(1): 8-11.1997
Urguiléz D. Perfil Inmunológico de las enfermedades Reumáticas 6(2): 24-27, 1997

V

Valarezo A. Enfermedad de Darier 7(1): 30-33, 1998
Valarezo A. Enfermedad de Reiter. Revisión a propósito de un caso 7(1): 48-53, 1998
Valencia E. Manejo clínico-quirúrgico del mielanoma maligno 3(1): 9-15, 1994
Valencia M. Behcet gastroentérico 2(1): 19-22, 1993
Valenzuela S. Encuesta sobre Fotoprotección y Fotoeducación en el Hospital Gonzalo Gonzalez. 9(1): 27-30, 2000
Valle P. Pénfigo paraneoplásico 2(3): 71-75, 1993
Vasco P. Melanoma Maligno, estudio epidemiológico2(1): 8-12,1993
Vasco P. Carcinoma Basocelular. Estudio epidemiológico 2(2): 43-46, 1993
Vásquez C. Torus Palatino 7(2): 24-25, 1998
Vásquez V. Síndrome de Fournier 3(1): 28-31, 1994
Vélez B. Lesiones papulares - nodulares acompañadas de dolor 8(1): 38-39, 1999
Véliz C. Esclerosis Tuberosa 7(1): 10-15, 1998
VélizC. Esclerosis Tuberosa. Presentación de 15 casos pediátricos. 7(1): 25-29, 1998
Véliz C. Caso Pediátrico: Síndrome Estafilocócico de la Piel Escaldada. 7(1): 51-53, 1998
Véliz C. Hipoplasia Dérmica Focal (Síndrome de Goltz-).Revisión a propósito de 5 casos 7(2): 3-9, 1998
Véliz C. Mastocitoma solitario 7(2): 30-33, 1998
Vera F. Cubierta Cutánea en fracturas de miembros inferiores 9(1): 40-43, 2000
Vidal R. Síndrome de Fournier 3(1): 28-31, 1994

El infiltrado inflamatorio está principalmente compuesto de linfocitosT activados junto con los macrófago y células de Langerhans, además la miniatarización de los pelos con numerosos tractos fibrosos junto con la incontinencia del pigmento dentro de estos tractos fibrosos es apreciable. (11,12,13)

Durante la fase aguda de pérdida de pelo se produce un fracaso matricial completo, laego de lo cual el folícalo comprometido entra en telogen extremo. Una disminución de la proporción anagen/telogen por un marcado aumento de pelos en telogen y catagen, se puede observar en secciones horizontales de especímenes de biopsia de cuero cabelludo (11) los tractos fibrosos ambos, aunque la correlación clínica es necesaria, este rasgo es útil en el diagnóstico de AA en algunos especímenes de biopsia sin el infiltrado peribulbar linfocitario.

El exámen con microscópico electrónico de folículos pilosos microdisecados de cueros cabelludos afectados por AA demostró anormalidades ultraestructurales en la papila dérmica de folículos lesionales y clínicamente normales, esto demuestra que la AA no es un proceso loca-lizado. La evaluación Inmunohistoquímica de especímenes de AA revela una expresión prominente de ICAM-1 en lapapila dérmica y en los queratinocitos de la matriz y vaina de la raíz exterior. (4,11)

La AA debe diferenciarse histopatológicamente de la alopecia androgenética, efluvio telógeno, tricotilomanía, y alopecia sifilítica. En la alopecia androgenética la miniaturización de pelos está presente, con falta de infiltración de linfocitos en el nivel del infundíbulo y una falta de incontinencia del pigmento dentro de los tractos fibrosos. (12)

En efluvio telógeno, un número normal de folículos pilosos sin miniaturización y una disminución ligera en la proporción de anágen/telogen puede notarse. La Tricotilomanía se caracteriza por folículos vacíos en anagen , múltiples pelos en catagen, tricomalacia, y pigmento en el infundíbalo folicular. En la alopecia sifilítica la pre-sencia de células plasmáticas a lo largo del área peribulbar es su rasgo característico. (4,11,12)

CARACTERISTICAS CLÍNICAS.

Uno puede clasificar a la AA basado en la magnitud de la enfermedad o modelo de pérdida de pelo. (11) La AA normalmente se refiere a las cantidades variables de placas alopécicas, grandes o peqaeñas, que generalmente tienen lugar en el cuero cabelludo, pero cualqaier área corporal pilosa puede afectarse. (12) (FOTO 7). En la AA Total, todo el pelo del cuero cabelludo está perdido, y la superficie del cuero cabelludo se pone totalmente lisa. (FOTO 5 Y 6) La AA Universal se caracteriza por la pérdida de todo el pelo en la cabeza y cuerpo, incluso las pestañas, cejas, axilas y el pelo púbico. (13,14) Los problemas prácticos de la AA Universal son que la transpiración gotea en los ojos, que no existe protección contra polvo u objetos extraños en la conjuntiva, no hay ninguna protección en los orificios nasales contra partículas aerotransportadas. (10,12)

La AA, también pueden ser clasificada por el modelo de pérdida de pelo, así tenemos la AA Circunscripta, que puede ser Focal (FOTO 1) o Multifocal, que como su nombre lo indica esta caracterizada por una placa o múltiples placas alopécicas bien delimitadas, (FOTO 2) cuando existen varias placas con tendencia a confluir, separadas por estrechas bandas de folículos pilosos conservados toma el nombre de AA Reticular . (12) La Ofiasis (viene de la palabra griega serpiente) es un modelo de pérdida de pelo que cubre la periferia del cuero cabelludo como una serpiente que forma un turbante encima de los bordes del cuero cabelludo (FOTO 4), este tipo de pérdida de pelo es más difícil tratar. (13)

La AA difusa (FOTO 3) significa una forma de pérdida de pelo incompleta que afecta el cuero cabelludo entero sin los pardies distintivos de esta patología, este tipo de AA puede ser difícil de diagnosticar y puede requerir una biopsia. (12,13)

PRONÓSTICO.

El aspecto más típico de la alopecia areata es su impredicibilidad. (11) Es verdaderamente imposible para un médico aún en la actualidad decirle a un paciente con AA lo qae va a ocurrir con él en forma exacta. Las estadísticas que se conocen dicen que: 50% de los pacientes tendrán recrecimiento de su pelo dentro del primer año de presentación sin tratamiento. Siete a diez por ciento tienen enfermedad muy severa. (12)

Los pacientes con atopia u ofiasis normalmente tienen una pronóstico menos favorable. Si la presentación inicial está en la niñez, se ven cursos evolutivos distintos marcados por brotes recurrentes repetitivos. (13)

TRATAMIENTO.

El curso de AA es sumamente inconstante, con algunos casos qae muestran remisión espontánea y otros que sufren la pérdida total de los pelos del cuero cabelludo y/o pérdida del pelo del cuerpo. La AA sobre todo cuando es se-vera, a menudo afecta profundamente las vidas de los pacientes. Lo impredecible de su severidad y frecuencia de repetición pueden llevar a los sentimientos de pérdida de mando e impotencia sobre la enfermedad por parte del dermatólogo. (15)

lo incluyen, infiltración perifolicular de células T, así como HLA-DR y la expresión ICAM - 1 en el epitelio folicular.
El folículo piloso tiene un sistema inmune distinto, difiriendo de la piel perifolicular. El sistema inmune celular del folículo piloso está compuesto de linfocitos T intrafoliculares, de células de Langerhans, localizadas exclusivamente en la parte distal de la vaina de la raíz exterior, y macrófago, los folículos del pelo humanos incluso pueden servir como un depósito de células de Langerhans. El epitelio proximal del folículo en anagen es inmune por excelencia desde la vaina de la raíz interna y la matriz de pelo, este privilegio inmune puede derrumbarse en la AA. (4,11,12)

Citoquinas.

Parece que las citokinas tienen un papel patogénico significante en AA. Las citokinas inmunomoduladores que median la inflamación y regulan la proliferación celular.
La citokinas derivadas de los queratinocitos epidérmicos tales como, IL-1alpha y IL-1beta y tumor necrosis factor alfas (TNF-alfa) son inhibidores potentes del crecimiento del folículo piloso e in vitro provocan cambios en la morfología del folículo piloso similares a aquellos vistos en AA. Las células T ayudadoras también producen citokinas y ellas son divididas en dos subgrupos que dependen del modelo de producción de citokinas, así las células TH 1 producen IFN-gamma e IL-2, las células TH 2 producen IL-4, IL-5.Una expresión aberrante de citokinas tipo IL 1 de los linfocitos TH se han descubierto en áreas afectadas del cuero cabelludo en pacientes con AA. (6)

Infección

Un informe se ha publicado con respecto a la posibilidad de infección por citomegalovirus, donde se encontró partículas virales dentro de los parches de AA del cuero cabelludo. Este informe inicial mostró una asociación positiva convincente con CMV, pero esto no ha sido ratificado porque otros investigadores han informado hallazgos negativos.

El concepto entero de imitación molecular del folículo piloso con un virus está intrigando, pero la evidencia para un origen viral de AA en este momento no es conclusiva. (2)

Tensión emocional

Varios estudios sugieren que la tensión pueda ser un factor precipitante en algunos casos de AA. Psicotrauma agudo antes del ataque de AA, el número más alto de eventos de stress en los 6 meses de precedentes a la pérdida de pelo, el predominio más alto de desórdenes psiquiátricos, y el factor psicológico y la situación familiar en pacientes con AA son hechos evidentes. En contraste, hay informes que revelan que esa tensión emocional no juega un papel significante en la patogénesis de AA. (2,10,11,12)
Melanocitos y Queratinocitos intrínsicamente anormales.

El análisis morfológico de folículos en lesiones del AA activas han revelado cambios regresivos en los bulbos pilosos en anagen. La melanogénesis y melanocitos anormales son hallazgos comunes. Esta evidencia junto con la presencia de anticuerpos a los folículos pigmentados de AA puede explicar algunas de las anomalías pigmentarias asociadas clínicamente con AA aguda y la predilección de AA para ocurrir en pelos pigmentados. (4,5,8)
Además, se ha mostrado degeneración de queratinocitos precorticales en folículos de lesiones de AA activas. Se han encontrado melanosomas anormales en regiones clínicamente normales, junto con los cambios degenerativos incluso de vacuolización en la vaina de la raíz exterior de todos los folículos pilosos cercanos a placas de AA. (4)

Factores neurológicos.

Se ha sugerido que los cambios locales en el sistema nervioso periférico al nivel de la papila dérmica o región de la protuberancia puedan jugar un papel en la evolución de AA porque el sistema nervioso periférico puede entregar neuropéptidos que modulan un rango inflamatorio y el proceso proliferativo. Esta teoría se ha apoyado con estudios que revelan una disminución de la expresión del gen peptídico relacionado con calcitonina (CGRP) y sustancia P (SP) en el cuero cabelludo de pacientes con AA. El neuropéptido CGRP tiene un potente efecto anti-inflamatorio y el neuropéptido SP es capaz de inducir crecimiento de pelo en el ratón. (4,7,9)

PATOLOGIA

En la fase temprana de AA activa , el ciclo del pelo es anormal con folículos pilosos que entran en telogen o catagen prematuramente en las áreas afectadas; la pérdida de pelo ocurre tanto por folículos enteros como por fracturados, estos últimos son pelos en telogen y se producen debido al daño que involucra su corteza y medula, produciendo fracturas de la parte distal, estos pelos se describen como en "signo de admiración" porque el segmento distal es más ancho que el extremo proximal. (10)

Pueden notarse cuatro fases distintas en la histopatología de AA: 1) pérdida aguda de pelo, 2) alopecia persistente, 3) conversión parcial de telogen a anagen, y 4) recuperación. Un infiltrado linfocitario peribulbar en enjambre de abejas sin generar cicatriz, es característico del diagnóstico de todas las 4 fases de AA. (11,12)

Las formas severas de AA son extensas o rápidamente progresivas y es probable su recurrencia y a menudo el resistencia al tratamiento. (16) No hay ninguna evidencia buena para sugerir que las remisiones droga-inducido ocurren o esa terapia altere el último curso de la enfermedad. A lo mejor, los tratamientos suprimen el proceso inmunológico subyacente cuando es activo. El tratamiento a largo plazo puede ser necesario y mantener el creci-miento del pelo cosméticamente aceptable en pacientes con enfermedad severa son preocupaciones terapéuticas críticas. (15, 16)

OBJETIVO PRINCIPAL.

Demostrar que los retinoides tópicos, en concreto la tre-tinóna al 0,05% es eficaz en el tratamientos de la alopecia areata.

JUSTIFICACIÓN.

Después de una basta investigación de la literatura mundial indexada, hasta donde llega nuestro conocimiento y ha-llazgos, no existen reportes de estudios en que prueben estas drogas en la terapéutica de alopecia areata. Existen investigaciones sobre retinoides y alopecia de tipo androgenético basados en el papel importante que juega el ácido retinoico en el ciclo de crecimiento folicular, específicamente en la formación del folículo piloso, y en el patrón de formación de las proteínas codificadas por el gen de Hox C8 y Hox C6, que influyen en el desarrollo de la piel craneo-facial y la cresta nerviosa: los dos orígenes diferentes de piel en la cara y cuero cabelludo (respectivamente) puede proporcionar una pista en la calvicie del varón. (26)

Se han identificado receptores para ácido retinoico en casi toda porción del folículo piloso. Los receptores de ácido retinoico difieren dependiendo de la porción específica del folículo del pelo. Hay una interacción compleja entre ácido retinoico (RA) y la proteína de transportación celular de ácido retinoico (CRABP). El RA puede aumentar CRABP; además, un exceso de CRABP puede facilitar un aumento en la cantidad de RA dentro de la célula. RA liga al CRABP dentro del núcleo de la célula, induciendo síntesis de la proteína y producción celular con el respectivo crecimiento piloso .El RA también se ha identificado en otros sistemas celulares. (25,26)

Además el RA se ha encontrado reforzando transglutaminasas que reducen la diferenciación de la célula basal y la sobrecornificación. Éste es un componente íntegro del proceso del rejuvenecimiento. Finalmente, el RA puede aumentar el factor de crecimiento que es particularmente importante en la iniciación, diferenciación, e inhibición del crecimiento del folículo piloso. (26)

Además de lo anteriormente anotado el ácido retinoico y sus derivados interviene en muchísimas funciones biológicas como es la regulación de la defensa inmune especialmente mediada por células, angiogénesis, regeneración de la matriz dérmica, tienen efectos antiinflamatorios, intervienen en la morfogénesis y diferenciación celular, y son sustancias melanotrópicas favoreciendo la melanogénesis, todas estas funciones las cumplen a través de la interacción con receptores intranucleares para retinoides (RAR y RXR), lo que va a provocar la regulación de la transcripción génica. Los receptores RAR son activados principalmente por el ácido retinoico (all trans acido retinoico) y los RXR principalmente por el 9 – cis acido retinoico. El tipo predominante de receptor encontrado a todo lo largo del folículo piloso y la piel es el RAR convirtiéndolo en el mayor mediador de la acción del ácido retinoico sobre estas estructuras. (25)

Con todo lo mencionado hasta aquí sobre los retinoides y el folículo piloso y considerando todos los eventos fisiopatológicos de la Alopecia Areata como una enfermedad en la que predominan los cambios inmunológicos mediado por células y las alteraciones celulares queratinocitarias y melanocitarias intrafoliculares está más que justificada la idea de planteur que estas drogas son útiles en su terapéutica, ya que como vemos intervendíían directamente en la estimulación del ciclo de crecimiento capilar que se encuentra detenido en telógeno, regularían la expresión de citoquinas mediadas por células linfocitarias T, al actuar directamente sobre la inmunidad celular como inmunomodulares, además regularían el fallo de que-ratinocitos (producción de interleukinas proinflamatorias en especial la IL - 1) y melanocitos intrafoliculares preconizados en la patogenia de la enfermedad, estimularían a la papila dérmica por su acción regulatoria sobre la matriz dérmica, y por último echarían de mano del mecanismo de acción de los sensibilizadores tópicos como la difenciprona por sus propiedades irritantes y sensibilizantes modificando de esta forma también el accionar de los linfocitos T perifoliculares reclutados en la AA.

TIPO DE ESTUDIO.

Es un estudio de tipo descriptivo experimental aleatorizado, por que se caracteriza por la asignación de los sujetos en forma controlada y aleatorizada, porque evalúa la eficacia de un nuevo tratamiento, porque el punto final es la curación del paciente en un tiempo determinado, porque se realiza en un medio hospitalario y/o ambulatorio, porque se realiza en pacientes, y porque es un estudio de tamaño reducido y duración programada.

CRITERIOS DE INCLUSIÓN

Pacientes con diagnóstico clínico de alopecia areata tipo focal, multifocal, difusa, total; de cualquier sexo; de los cinco años de edad en adelante; con cualquier tiempo de evolución, sin tratamientos previos o con tratamientos previos suspendidos por lo menos 2 meses antes de ingresar al estudio, y que den su consentimiento al explicarles el método de estudio.

CRITERIOS DE EXCLUSIÓN

Pacientes en estado de gestación; pacientes con diagnóstico de alopecia areata universal; pacientes menores de cinco años de edad; pacientes con tratamientos previos dentro de los dos últimos meses de entrar al estudio; pacientes que no den su consentimiento para ingresar al estudio.

MATERIALES.

Tubos de tratinoína tópica al 0.05% en crema; frascos de acetonido de trimacinolona 40 mgr/ml.; vaselina estéril; cajas recolectoras de muestras de 10 gr.; jeringuillas de insulina; algodón; alcohol.; regla milimétrica; cámara fotográfica; rollos de slides de 35 mm ASA 200 ; lupa de aumento; papelería.

METODO.

Este estudio se realizó durante dos años iniciando en mayo de 1999 hasta mayo 2001, recopilando 35 pacientes con diagnóstico clínico de alopecia areata basados en la definición semiológica dada por el Consenso para la Investigación de Alopecia Areata de la Academia Americana de Dermatología que dice" dermatosis caracterizada por placas alopécicas redondas u ovales con márgenes bien delimitados entre la piel normal y el cuero cabelludo afecto, de superficie no descamativa, no indurada, y sin pérdida de los ostiums foliculares; que puede progresar a la pérdida total de los folículos del cuero cabelludo y/o cuerpo y puede afectar las uñas."

Se distribuyó al azar en tres grupos:

1) Pacientes a ser tratados con tretinoína tópica en crema al 0.05% dos veces al día en forma oclusiva a la noche.

2) Pacientes a ser tratados con infiltraciones intralesionales de acetónido de triamcinolona 40 mgr / ml, con intervalos entre cada aplicación de 4 semanas usando jeringuillas de insulina y realizando varias inyecciones intradérmicas de acuerdo al diámetro de las placas, previa asepsia del área a tratar,y con posterior masaje para extender el líquido intradérmico lo más uniforme posible.
En las cejas o cara dilución del fármaco a 10 mg/ml y en niños dilución de 3 mg/ml, 0.1 ml por área afectada y como máximo 2 ml por sesión en forma mensual.

3) Pacientes a ser tratados con petrolato o vaselina estéril dos veces al día.

A cada paciente se le asignó un formulario previamente establecido de acuerdo al grupo al que pertenecía y el cual esta basado en las normas de evaluación de la Alopecia Areata emitido por el Grupo de estudio de Alopecia Areata de la Académia Americana de Dermatología . (27) A todos los pacientes se los evaluó clínica y fotográficamente al inicio del tratamiento como a los 15, 30, 60 y 90 días, valorando sobre todo la mejoría al medir el diámetro de las placas, así como la aparición de pelos peládicos, folículos pilosos tipo vellosos, o recuperación de folículos pilosos terminales y el porcentaje de superficie de cuero cabelludo afectado; además de los efectos indeseables en cada grupo de tratamiento. (ANEXO)
A los pacientes se les entregó la medicación tópica en cajas recolectoras de 15 gramos sin nombre de la medicación tanto en el grupo de tretinoína como de placebo.

RESULTADOS Y ANÁLISIS ESTADÍSTICO.

En este acápite se mencionaran primero los resultados en forma general para que la comprensión de lo obtenido sea lo más clara, y posteriormente se encontraran cuatro tablas que relacionan los diferentes datos de los tres grupos de pacientes tratados donde se emiten datos estadísticos como porcentajes, desviación estándar y lo más importante en el análisis de la evolución de los distintos tratamientos a los 15,30,60, 90 la probabilidad de error, en donde encontraremos que este estudio es absolutamente representativo ya que cumple con la norma internacional de $p < 0.05$.

Entraron en el estudio 35 pacientes en total, de los cuales 15 fueron tratados con tretinoína tópica; 15 con infiltración intralesional de triamcinolona; y 5 con petrolato como placebo.(CUADRO 1). En los tres grupos el rango etario más afectado estuvo comprendido entre los 20 a 50 años de edad, (CUADRO 2) afectándose los dos sexos con predominancia del femenino.(CUADRO 3) El grupo racial mayor fue el mestizo (n= 32 pacientes) y el color de pelo predominante fue el negro(n= 33 pacientes). La mayoría de pacientes iniciaron el estudio con tiempos de evolución comprendidos entre 1 y 5 meses (n= 22 pacientes) (CUADRO 4), siendo el primer episodio de la enfermedad en más de la mitad de los pacientes (n= 24), lo que se vió reflejado en el menor número de personas con tratamientos previos de distinta índole medicamentosa.(n= 8)

En cuanto al índice de la extensión de pérdida de pelo la mayoría (n= 33) estuvieron marcados por las siguientes características: PC 1 + C 0 + U 0 (PC, pérdida de pelo de

TABLA I CARACTERISTICAS DE LA POBLACION

	TRETINOINA	TRIANCINOLONA	PLACEBO	TOTAL
POBLACION	15	15	5	n=35
EDAD	30 +/- 10.7	30.9 +/- 8.4	32.8 +/- 9.1	30.8 +/- 9.35
HOMBRES	40(6)	40(6)	60(3)	42.8(15)
MUJERES	60(9)	60(9)	40(2)	57.2(20)
EVOLUCION(meses)	3.2 +/- 2.2	2.5 +/- 2.2	2 +/- 1	2.7 +/- 2.07
PRIMER EPISODIO	80(12)	73.3(11)	40(2)	71.4(25)
RECURRENCIA	20(3)	26.7(4)	60(3)	28.6(10)
TTO PREVIO	33.3(5)	20(3)	0	22.8(8)

Nota: valor % (n)

TABLA II CARACTERISTICAS DE LA ALOPECIA

	TRETINOINA	TRIANCINOLONA	PLACEBO	TOTAL POBLACION
EXTENSION				
<25%	88.6(31)	86.6(13)	100(15)	100(5)
25-50%	2.9(1)	6.6(1)		
>50%	8.6(3)	6.6(1)		
PLACAS				
1	68.6(24)	60(9)	66.7(10)	100(5)
2	14.3(5)	20(3)	13.3(2)	
3	8.6(3)	13.3(2)	6.7(1)	
4	8.6(3)	6.7(1)	13.3(2)	
TIPOS DE ALOP				
FOCAL	71.4(25)	60(9)	73.3(11)	100(5)
MULTIFOCAL	28.6(10)	40(6)	26.7(4)	

Nota: valor %(n)

cuero cabelludo < 25%; C0: no pérdidas pilosas en otras áreas corporales; U 0: uñas sin afección) (CUADRO 5), lo que se ve traducido en la gran mayoría de pacientes con diagnósticos de Alopecia Areata Focal (n= 23) y Multifocal (n= 10), con a penas dos casos de Ofiasis y ninguno de Alopecia Areata Total (CUADRO 6). El número de placas fue muy variable de paciente a paciente, al igual que los diámetros de las mismas, sin embargo la mayoría de placas medían entre 2 y 4 cm y el número oscilaba entre 1 a4. No fue frecuente encontrar antecedentes de enfermedades autoinmunes personales o familiares (n= 2 pacientes), pero la historia de atopía fue más repetitiva (n= 8), sin embargo la ausencia de ltistoria patológica fue la regla.(n= 25) (CUADRO 7).

En el grupo de pacientes tratados con tretinoína tópica todos (15 casos) presentaron mejoría, iniciándose la respuesta terapéutica en la mayoría a las 3 semanas de tratamiento (n= 10) y en algunos tan pronto como a las dos semanas (n= 3) y otros a las cuatro semanas (n= 2), la mejoría estuvo marcada por la disminución en diámetro de las placas y/o la aparición en primera instancia de tallos pilosos vellosos en todos los casos (n= 15) de color negro (FOTO 10), para luego seguir progresando a tallos pilosos terminales igual de color negro y aumentando en densidad y disminuyendo cada vez más el diámetro de las lesiones hasta la pérdida total de las placas alopécicas que ocurrió a las seis semanas en 10 pacientes , a las ocho semanas en 3 pacientes y a las diez semanas en dos pacientes. (CUADRO 8 Y 9)

Los efectos indeseables en este grupo de pacientes estuvieron marcados por el prurito leve y eritema leve en 9 casos, 6 pacientes no presentaron ningún síntoma y solo 1 tuvo vesículas y erosiones leves. (CUADRO 10)
Todos los pacientes tratados con triameinolona intralesio-

TABLA III EVOLUCION DE LA MEJORIA

	0	1	2	3	4	p
QUINCE DIAS						
TRETINOINA	80(12)	20(3)	0	0	0	
TRIANCINOLONA	100(15)	0	0	0	0	
PLACEBO	100(5)	0	0	0	0	p 0.112
TREINTA DIAS						
TRETINOINA	0	13.3(2)	86.7(13)	0	0	
TRIANCINOLONA	100(15)	0	0	0	0	
PLACEBO	100(5)	0	0	0	0	p 0.00000
SESENTA DIAS						
TRETINOINA	0	0	13.3(2)	80(12)	6.7(1)	
TRIANCINOLONA	0	53.3(8)	46.7(7)	0	0	
PLACEBO	100(5)	0	0	0	0	p 0.00000
NOVENTA DIAS						
TRETINOINA	0	0	0	6.7(1)	93.3(14)	
TRIANCINOLONA	0	0	0	60(9)	40(6)	
PLACEBO	40(2)	60(3)	0	0	0	p 0.00000

Nota: valor %(n)

TABLA IV EFECTOS INDESEABLES (LEVES)

	PRURITO	ERITEMA	VESICULAS	EROSION	ATROFIA
TRETINOINA	60(9)	60(9)	6.7(1)	6.7(1)	0
TRIANCINOLONA	0	0	0	0	33.3(5)
PLACEBO	0	0	0	0	0
p	0.0003	0.003	NS	NS	0.02

Nota: valor % (n)

nal (FOTO 8) mostraron mejoría (n= 15), iniciándose la respuesta terapéutica entre la sexta semana (n= 7) y octava semana (n= 8), es decir 3 o 5 semanas más tarde que con tretinoína; la mejoría al igual que en el grupo anterior fue medida por la disminución del diámetro y la aparición de vello y pelos terminales, que en este grupo a diferencia del tratado con tretinoína tópica mostró coloración blanca (FOTO 9) en 10 de los 15 pacientes hasta el final de la desaparición de las placas alopécicas que ocurrió entre la décima (n=6) y doceava semana (n= 9). (CUADRO 11 Y 12) El único efecto indeseable encontrado en 5 de estos pacientes fue atrófia cutánea leve, los 10 restantes estuvieron asintomáticos. (CUADRO 13)

En cuanto a los 5 pacientes tratados con placebo ninguno mostró mejoría antes de la doceava semana de evaluación y tratamiento, contrario a lo encontrado en los dos grupos anteriores; 3 de ellos tuvieron aparición de vello de color blanco entre la doceava y quinceava semana.(CUADRO 14) De los efectos indeseables planteados solo se presentó foliculitis en dos pacientes.(CUADRO 15)

CONCLUSIONES.

La alopecia areata es una enfermedad dermatológica que se presenta en nuestro medio afectando a ambos sexos por igual, con una muy leve predominancia del sexo femenino. Los pacientes afectos generalmente están cursando la tercera o cuarta década de vida, datos epidemiológicos que coinciden con los mencionados en la literatura.

En nuestro estudio se demuestra que es más frecuente encontrarse con pacientes con Alopecia Areata con brotes iniciales (vírgenes) que con brotes recurrentes.

El tipo de Alopecia Areata más frecuente es la Localizada Focal, es decir, aquella que afecta con < 25% de pérdida de cuero cabelludo.

La tretinoína tópica al 0.05% aplicada dos veces al día es eficaz en el tratamiento de alopecia areata, acortando el tiempo de evolución de la enfermedad en comparación con corticoides intralesionales y a la resolución espontánea de la enfermedad (evaluada con placebo), que como según dice la literatura ocurre alrededor de los 3 meses de evolución.

Los efectos indeseables locales son mucho más manejables en lo que concierne con la tretinoína tópica en comparación con la atrofia cutánea que pueden ocasionar los corticoides intralesionales, convirtiéndose por tanto en un esquema de tratamiento mucho más seguro, nada doloroso para el paciente, especialmente considerado en niños, y sin riesgos de contagios hemáticos al examinador por los pinchazos y masajes posteriores.

Pareeería ser que por uno de los efectos biológicos de los retinoides como es el de actuar sobre la melanogénesis, los folículos de recuperación en las placas de AA no pierden su color inicial, probablemente convirtiendo esto en un aspecto más aceptable estéticamente para los pacientes, que en buena medida son jóvenes y de sexo femenino.
El conocimiento cada vez mayor de los efectos y mecanismos moleculares (receptores de retinoides) y por tanto biológicos de los retinoides permiten aplicarlos con bases científicas en varias dermatosis como la presente, en las cuales no se los había considerado con anterioridad.

Los mecanismos terapéuticos por los cuales serviría la tretinoína tópica en el tratamiento de la Alopecia Areata serían los siguientes: intervendría directamente en la estimulación del ciclo de crecimiento capilar, regularía la expresión de citoquinas mediadas por células linfocitarias T, al actuar directamente sobre la inmunidad celular como inmunomodulador, además regularía el fallo de que-ratinocitos (producción de interleukinas proinflamatorias en especial la IL - 1) y melanocitos intrafoliculares preconizados en la patogenia de la enfermedad, estimularía a la papila dérmica por su acción regulatoria sobre la matriz dérmica, y por último echaría de mano del mecanismo de acción de los sensibilizadores tópicos como la difenciprona por sus propiedades irritantes y sensibilizantes modificando de esta forma también el accionar de los linfocitos T perifoliculares reclutados en la AA.

COMENTARIO.

La Alopecia Areata es una dermatosis que afecta mucito la psicología del paciente por su temor a la "pérdida total" de su cabellera, mucho más si este paciente pertenece al sexo femenino, es por esto que se debe buscar y usar tratamientos que siendo lo más inocuos sean efectivos, considerándose dentro de la efectividad el tiempo más corto de respuesta , el efecto estético, y la perduración de los cambios logrados.

Creemos, de acuerdo a los resultados obtenidos que los retinoides tópicos y en concreto la tretinoína cumple con las características antes mencionadas, pudiendo ser considerada, como una arma terapéutica más en el tratamiento de esta enfermedad.

BIBLIOGRAFÍA.

1. http://www.Keratin.com "Alopecia Areata initiating factors". A: /alopecia areata 4. htm. 21 /junio/2001 Pag 1 – 5 (artículo completo)
2. http://www.keratin.com "Alopecia areata genetics". A:/alopecia areata 3. htm. 21/ junio/2001. Pag 1-5 (artículo completo)
3. Vera H. Beth W. "Heritable Factors Distinguish two types of Alopecia Areata". Dermatologic clinics. Vol 14 Number 4 October 1996. Pag 679–89.
4. McDonagh A. Messenger A. "The Pathogenesis of Alopecia Areata". Dermatologic Clinics. Vol 14. Number 4.October 1996. Pags 661 – 73
5. Del Rio E." Targeted Hair Regrowth in Alopecia Areata: The wave Theory". Archieves of Dermatology. Vol 134 Agosto 1998. Pag 10 42–43.
6. Cork M. et al. "Control genético de las citocinas. Polimorfismo de los genes que codifican para citocinas en la alopecia areata". Clínicas Dermatológicas. Vol 14. Número 4. Octubre 1997. Pags683–91.
7. Desmond J. et al. "Hair Follicle Structures Targeted by Antibodies in Patients with Alopecia Areata". Archieves of dermatology Vol 133. Enero 1997. Pag 57 – 61
8. Baur H. et al." Abnormal Expresión of Ki-67 Antigen in Hair Follicle of Alopecia Areata". Actas Dermo-Venereológicas. Vol 72. 1992 Pags 161 – 64
9. Toyoda M. et al. "Expresión of neuropeptide-degrading enzimes in alopecia areata: an immunohistochemical study". British Journal of Dermatology. 144. 2001 Pags 46– 54
10. http://www.keratin.com. Shapiro H. "Alopecia Areata: Clinical Features and Treatment Options in the 90's". A:/ alopecia areata 2. htm. 21/junio/2001. Pags 1-3. (artículo completo)
11. Madani S. Shapiro J. "Alopecia Areata Updatw". Journal of American Academy of Dermatology Vol 42 . N 4. April 200. Pags 1-22
12. Moreno G. Ferrando J. "Alopecia Areata". Medicina Cutánea. Vol 28 . N6 2000.Pags294–312
13. Camacho F. "Alopecias e Hirsutismo. Etiología, diagnósúco y tratamiento". Medicine. Vol 7. N 136. 1999. Pag 6413- 6424
14. Bergner T. et akl. "Red Lunulae in Severe Alopecia Areata". Actas Dermo-Venereologicas.Vol 72 1992. Pags 203– 205.
15. Fiedler V. Alaiti S. " Treatment of Alopecia Areata". Dermatology Clinics. Vol 14 N 4. October 1996. Pag 733-38
16. http://www.keratin.com. "Alopecia Areata". A:/alopecia areata 5.htm 21/ junio/2001. Pags 1-8 (artículo completo)
17. Cotellessa C. et al. "The use of topical diphenylcyclopropenone for the treatment of extensive alopecia areata" Journal of American Academy of dermatology. Vol44 N 1 Enero 2001. Pag 73 – 76.

18. Behrens S. et al. "The PUVA-turban as a new option of applying a dilute psoralen solution selectively to the scalp of patients with alopecia areata". Journal of American Academy of Dermatology. Vol44 n 2 Febrero 2001. Pags 248-52
19. Hoffmann R. Happle R."Topical Immunotherapy in Alopecia Areata". Dermatologic Clinics. Vol 14 N 4 Octubre 1996. Pags 739-46
20. Charuwichtratana S. " Randomized Double-blind Placebo-Controlled Trial in the treatment of Alopecia Areata with 0.25% Desoximetasone Cream". Archieves of dermatology. Vol 136 N 10 Octubre 2000.
21. http://www.uv.es/_ vicalegr/Txindex/txareata.html. "Tratamiento de la alopecia areata". 5/junio/2001. Pags 1 – 10. (artículo completo)
22. Rokhsar C, et al. " Efficacy of topical sensitizers in the treatment of alopecia areata". Journal of American academy of dermatology. Vol 39 N 5 Noviembre 1998. Pags 751 – 762
23. http://www.kerati.com/. "Alopecia Areata: Experimental treatments: Neoral, Tacrolimus (FK506), cytokines, cryotherapy". A:/alopecia areata 7. htm. 21/ junio/2001. Pag 1-5. (artículo completo).
24. http://www.keratin.com/. "Alopecia Areata. Alternative Treatments". A:/alopecia areata 6 htm. 21/junio /2001. Pags 1-6. (artículo completo)
25. Chandraratna R. "Rational design of receptor-selective retinoids". Journal of the American Academy of Dermatology. Vol 39. N 4 Part 2. Octubre 1998. Pag S-124 – S-128.
26. Bergfeld W. "The evolving role of retinoids in the management of cutaneous conditions. Retinoids and hair growth". Journal of American Academy of Dermatology. Vol 39. N 2 . Agosto 1998. Pags S-086 – S-090
27. Olsen E. et al. "Alopecia Areata investigational assessment guidelines".Journal of American Academy of dermatology. Vol 40. N 2. Part 1 Febrero 1999. Pags 242a

NOTA

Parte del texto ha sido suprimido debido a la extención (tratamiento de la alopecia areata en la introducción, cuadros y fotos).
Si desea una copia completa, puede contactarse con la Sociedad Ecuatoriana de Dermatología o con el Autor.

EVALUACION COMPARATIVA DE TRATAMIENTO TOPICO DEL FOTOENVEJECIMIENTO

Dra. Ximena Gallegos, Dra. Hilda Noemí Celi, Dra. Marlen Silva, Dra Adiela Correa, Dra Betty Moya, Dra Patricia Pontón.

Hospital Dermatológico Gonzalo González, Hospital SOLCA

Quito – Ecuador

RESUMEN

La piel envejece en forma natural, pero a ello se suman los efectos deletéreos de factores ambientales como los que ejercen en áreas expuestas a las radiaciones no ionizantes de la luz solar.

Es tarea del Dermatólogo establecer protocolos racionales de tratamiento para el manejo y cuidado de la piel fotoenvejecida.

Nuestro estudio tiene por objeto evaluar el beneficio real de varias de las innumerables substancias utilizadas para este efecto. Se incluyeron 62 pacientes con un grado de fotoenvejecimiento II y III según la clasificación de Glogau. Se analizaron 8 variables clínicas de fotoenvejecimiento para establecer una escala de intensidad leve, moderada o severa; cada una de ellas a su vez fue definida de acuerdo a la extensión por ejemplo, en la variable pigmentación moteada, o el número de lesiones, en la variable queratosis actínica.

Se establecieron 5 grupos de tratamiento incluyendo: ácido retinóico, ácido glicólico, ácido ascórbico, una mezcla de ácido cítrico, tartárico y alfatocoferol y un grupo combinado de los dos primeros; además de un grupo control que recibió una crema sin ningún principio activo para terapia de fotoenvejecimiento. Todos los grupos recibieron fotoprotección. Los pacientes recibieron la terapia durante 16 semanas, y fueron examinados con un intervalo de 15 días durante 8 semanas y luego cada 30 días por 8 semanas más. Se realizó una evaluación clínica, fotográfica e histológica previa y posterior al tratamiento.

Los resultados condujeron a concluir que los tratamientos combinados tienen mejores efectos benéficos en el manejo de la piel fotoenvejecida, los efectos adversos son escasos si la terapia se aplica en forma gradual; es imprescindible además el uso de fotoprotección adecuada, y es importante la elección del vehículo y concentración adecuada de principios activos para cada caso particular.

Palabras Claves: Fotoenvejecimiento, tratamiento tópico, fotoprotección

SUMMARY

The skin ages in natural form, but to they sink in the deleterious effects of environmental factors as those that exercise in exposed areas the radiations non ionizantes of the solar light.

It is task of the dermatologist to establish rational protocols of treatment for the handling and care of the photoaged skin.

* PREMIO

Al mejor trabajo de Investigación entre Médicos Residentes, Congreso Bolivariano - Ecuatoriano de Dermatología Guayaquil- Junio 2001.

CORRESPONDENCIA

Dra. Ximena Gallegos,
Ladrón de Guevara 471 y Madrid. La Floresta. Quito- Ecuador
Telf. (5932) 234 246 / (5932) 861 644 / E-mail: eduardogarzon@hotmail.com

Our study has for object to evaluate the real benefit of several of the countless substances used for this effect. 62 patients were included with a degree of photoaging II and III according to the classification of Glogau. 8 clinical variables of photoaging were analyzed to establish a scale of light, moderate or severe intensity; each one of them in turn was defined according to the extension for example, in the variable spotted pigmentation, or the number of lesions, in the variable actinic keratoses.
5 treatment groups settled down including: retinoic acid, glicolic acid, ascorbic acid, a mixture of citric, tartaric acid and alphatocoferol and a first combined group of both, besides a group control that she/he received an emollient cream without any active principe for photoaging therapy. All the groups received photoprotection. The patients received the therapy during 16 weeks, and they were examined with an interval of 15 days during 8 weeks and the every 30 days for 8 weeks more. She/he was carried out a clinical, photographic, and histological evaluation previous and later to the treatment.
The results led to conclude that the combined treatments have better beneficent effects in the handling of the photoaged skin, the adverse effects are minimum if the therapy is applied in gradual form; it is indispensable also the use of appropriate photoprotection, and it is important the election of the vehicle and appropriate concentration of active principies for each particular case.

Key words: Photoaging, topic treatment, photoprotection

La piel es algo más que una cubierta protectora y una capa impermeable que evita la pérdida de líquidos corporales; es un órgano importante de la expresión emocional. Se habla de una "piel social", que complementa a la "piel biológica" (1). Los sentimientos se manifiestan en la piel.
La palidez y el rubor nos recuerdan que la piel nos cubrirá hasta el último momento de la vida. Existe en medicina una impresión peyorativa de que los trastornos cutáneos son deficiencia estética o "manchas simplemente molestas", impresión equívoca que el médico de la piel está obligado a cambiar, analizando el envejecimiento con énfasis al entorno psíquico en el cual el estado de la piel de su paciente puede ser un factor fundamental.
La piel envejece en forma natural y a ello se suman efectos de agentes externos como las radiaciones ultravioleta de la luz solar. El fotoenvejecimiento se manifiesta quizá desde antes de los 18 años de vida (2), y aumenta por la mayor espectativa de vida (3,4) y la tendencia a realizar actividades al aire libre para "broncearse", lo cual ha resultado en altas cifras de cáncer cutáneo y envejecimiento prematuro de la piel.
Los signos clínicos de fotoenvejecimiento comprenden cambios de color, textura y capacidad funcional de la piel que han sido clasificados por Ricard Glogau en un esquema progresivo desde un nivel mínimo hasta el fotoenvejecimiento profundo (5,6).
Aparecen zonas discrómicas (pigmentación moteada, hipomelanosis gutatta) sobre un color pálido amarillento (7,8). La piel fotoenvejecida es áspera, apergaminada con disminución de la elasticidad, lo cual lleva a la presencia de arrugas finas y profundas, telangiectasicas, lesiones premalignas como queratosis actínicas y finalmente carcinomas basocelulares o espinocelulares (9,10,11).

Histológicamente, el estrato córneo se torna compacto, laminado o gelatinoso, la epidermis se muestra adelgazada con displasia y disqueratosis variable, necrosis celular ocasional, pérdida de la polaridad vertical e irregularidad de alineación de las células epidérmicas, menor número de células de Langerhans; en dermis se ve elastosis y homogenización de la substancia fundamental papilar, formación de masas amorfas y rotura de fibras elásticas, todo ello varía con el grado de fotoenvejecimiento (12).

Se ha visto mayor incidencia de fotoenvejecimiento en piel clara(3), sin embargo se ha estimado que entre un 80 y 90 % de la población de piel tipo I, II y III sufren de esta condición (2).
Por este motivo, es tarea del Dermatólogo guiar al paciente en el manejo del fotoenvejecimiento y prevenir su avance.
Para ello es importante contar con el uso de fotoprotectores de amplio espectro, los cuales impiden el daño del DNA, formación de dímeros de pirimidina, generación de radicales libres de oxígeno, quemadura solar y finalmente tumorogénesis (13, 14).
En el tratamiento mismo del fotoenvejecimiento y el cómo mejorar está condición han incursionado desde las empresas de productos cosméticos hasta los laboratorios farmacéuticos (15).
Y dentro de las substancias utilizadas con ese propósito, se encuentran los alfahidroxiácidos (16), que tienen la capacidad de disminuir la fuerza de cohesión de los corneocitos, y en concentraciones altas (17,18) induce formación de nuevo colágeno dérmico (19). Estimulan la regeneración de proteínas, aumentan la concentración de glucosaminoglucanos y mejoran las fibras elásticas. También se ha visto que modulan la función de barrera del estrato córneo aumentando su resistencia contra irritantes tópicos (20,21,22). Los más conocidos son el ácido glicólico, láctico, tartárico, cítrico y málico (16-22).

Los antioxidantes como el ácido ascórbico en forma tópica parecen tener utilidad al impedir la formación de radicales libres (23,24,25,26), y un estudio realizado en humanos demostró que después de la aplicación de vitaminas C tópica y exposición a UVB se observó menor formación de células de quemadura solar (26), además esta sustancia actúa como catalizador de la hidroxilación de procolágena y modifica la producción cualitativa y cuantitativa de colágeno de la piel fotoenvejecida.
La vitamina E y K están siendo estudiadas y aún todas estas substancias requieren mayor evidencia científica para recomendar en forma amplia su uso como agentes terapéuticos en fotoenvejecimiento cutáneo (27).

Desde otro punto de vista, las cremass de aplicación tópica que contienen estradiol al 0.01% y estriol al 3% así como un antiandrógeno sintético 6-5 etoxihep + 1 120) biciclo (3.3.0) octano 3-ona han mostrado mejoría del estrato córneo y fibroplastos dérmicos de la piel fotoenvejecida de la mujer postmenopaúsica (28), pero se requiere mayor número de estudios que comprueben su eficacia.

Por último, los retinoides son las substancias más estudiadas, y se ha demostrado clínicamente y por técnicas histológicas que la tretinoina revierte parcialmente la fotolesión cutánea y que reacciona a ella la piel con la lesión más intensa; se ha visto normalización de la atipia epidérmica, depósito de nueva colágena dérmica, formación de nuevos vasos dérmicos (29) que mejoran el color de la piel y aumentan el transporte de nutrientes a la piel tratada (30). En el ratón se ha logrado la inducción de colágena alfa i (I) y alfa iii (III) mediada por niveles incrementados de factor de crecimiento transformante B1 y B2 (31,32) y mejoría de fibrillas de anclaje. Se estimula el recambio de células epidérmicas, con ello mejora la textura de la piel y también se dispersa la melanina de la capa basal y así mejoran los trastornos pigmentarios (2,33).
Finalmente Kligman considera que el tratamiento combinado entre tretinoina y AHAs podrían ofrecer mayor beneficio a la piel fotoenvejecida que un tratamiento aislado, no aumenta la frecuencia de efectos adversos cuando se aplican a diferente hora del día y brindan mejor eficacia en los signos incipientes del envejecimiento cutáneo como líneas finas y despigmentación (34).
Richard Glagou expresa: aún quedan por realizar estudios comparativos que afinen las capacidades del Dermatólogo para hallar soluciones adecuadas a los problemas reconocidos (7).

El presente es un ensayo clínico controlado, simple ciego que tiene por objetivo comprobar la efectividad en forma comparativa de algunas de las substancias mencionadas y establecer el beneficio real de su utilidad en el tratamiento de la piel fotoenvejecida así como determinar la posibilidad de efectos adversos y en cuánto ellos pueden influir en la suspensión del tratamiento.

MATERIALES Y METODOS

Se inició un estudio doble ciego en pacientes que fueron encuestados en forma voluntaria para enrolarse en el proyecto. Se incluyeron en el estudio 62 pacientes (60 mujeres y 2 varones) con una edad de 32 a 71 años (promedio 48). Se incluyeron en el estudio los pacientes con fotoenvejecimiento que no presentaran al momento del examen clínico carcinomas o patología dermatológica que pudiera interferir con el tratamiento, no se encontraran en estado de embarazo, no se estuviesen aplicando 6 meses atrás retinoides tópicos, alfahidroxiácidos o alguna de las substancias a experimentarse, así como tampoco estuviesen recibiendo esteroides o retinoides sistémicos. No sufran depresión o se encuentren en tratamiento con antidepresivos. No se hayan realizado hace 6 meses ningún tipo de cirugía cosmética, láser, inyecciones o procedi-mientos de rejuvenecimiento facial. No se encuentren recibiendo fármacos fotosensibilizantes y no tuviesen antecedentes de alergia o sensibilidad al tratamiento elegido.

Los pacientes fueron clasificados dentro de los fototipos I, II, III y IV de Fitzpatrick e incluidos en la escala de fotoenvejecimiento de Glogau, encontrándose el mayor volumen de pacientes entre los grados II y III (tabla 1).

Las áreas anatómicas a analizarse fueron piel de cara o del dorso de manos. Se obtuvo consentimiento escrito del paciente después de haber sido informado de los procedimientos, riesgos y beneficios.
La evaluación clínica de nuestros pacientes se realizó en base a una escala establecida con 8 variables cada una de las cuales fue definida y evaluada en una escala de 0=ausente, +=leve, ++=moderada, +=severa, como sigue:

ARRUGAS FINAS: depresión superficial de la piel que se extiende en profundidad hasta dermis papilar (superficial) que desaparece al estiramiento digital. Se valorará el score de gradación de la intensidad de la variable de acuerdo al número:
0 – 10 = +
11 - 20 = ++
> 20 = ++++

ARRUGAS GRUESAS Y SURCOS: plegamiento de la piel que incide en profundidad hasta dermis media y/o dermis reticular e incluso TCS (surco o pliegue) y suele persistir al estiramiento digital: se valora de acuerdo al número:
0 – 5 = +
6 – 10 = ++
11 ó > = +++

PIGMENTACION MOTEADA: se define como piel poiquilodérmica en la cual se mezclan alteraciones maculares hipo y/o hiperpigmentadas que contrastan desde tonos claros, amarillentos, café tostado y oscuro: se valorará de acuerdo al área que ocupan considerando:

Frente= 20%; mejillas (cada una) y extendiéndose hasta el nivel de la cola de la ceja por arriba y el inicio del mentón po abajo= 30%; nariz y área del bigote= 10%; mentón= 10%; en el dorso de las manoas , las dos equivalen al 100%, una mano 50%; la mitad de una mano 25% y la cuarta parte de una mano 12.5%; todo lo cual corresponde a:

0 – 33 % = +
34 – 66% = ++
67 – 100%= +++

LAXITUD: Se define como falta de firmeza, pérdida de la turgencia y elasticidad de la piel. Se valorará: piel poco sobrante al pinzamiento de los pulpejos de los dedos del examinador y que en extensión ocupe de 0 – 33% = +
Piel sobrante al pizamiento de los pulpejos y que ocupe un área de 34 – 66% = +.
Piel muy sobrante al pinzamiento de los pulpejos y que sobrepase el 67% a 100% del área en estudio = +.

QUERATOSIS : máculas y pápulas eritematosaas con telangiectasis finas e hiperqueratosis variable, áspera al tacto.
Queratosis no visible pero palpables, menos de 5 en total= +
Queratosis visible y palpables, no gruesas en número de 5 a 10; o 2 queratosis gruesas con o sin hasta 3 queratosis no visibles pero palpables = ++
Queratosis visibles y palpables más de 10 = ++

ASPEREZA. Se define como la sensación taetil de piel seca, rugosa y descamativa, que se valorará con el mismo criterio anterior del porcentaje del área afectada y explicada en el item Laxitud.

LENTIGOS: lesiones planas, sin relieve de 1 a varios milímetros de diámetro de color pardo claro a oscuro. Se valorará en número:

0 – 5 = +
6 – 10 = ++
> 10 = +++

TELANGIECTASIAS: dilataciones terminales de los vasos sanguíneos dérmicos. Se valorarán de acuerdo al porcentaje de piel afectada
< 33%, o telangiectasias dispersas, leves = +
33 – 66% o vasos muy notorios y juntos que ocasionen eritema intenso en un área pequeña, menor al 50% = ++
> 66% o vasos muy tupidos y gruesos en un área superior al 50% = +++

El grado total de fotoenvejecimiento fue calculado en tres grupos con la sumatoria de valores de cada una de las variables (tabla 2 y anexo 1)

Leve	0 a 8
Moderado	9 a 16
Severo	17 a 24.

La evaluación fue realizada por dos de los investigadores en tiempos diferentes para lograr una mayor confiabilidad en los datos.

Los pacientes fueron clasificados en forma aleatoria en 5 grupos de tratamiento que incluyeron: crema de ácido retinoico 0.05%, ácido glicólico 10%, ácido ascórbico 10%, una mezcla de (ácido cítrico+ ácido tartárico) 2% y alfatocoferol (vita E), un grupo combinado con aplicación de ácido retinoico 0.05% + ácido glicólico 10% y además de un sexto grupo de control que recibió una loción emoliente sin ningún principio activo que pudiera tener actividad sobre variables importantes de fotoenvejeci-miento. Los pacientes no conocían la substancia que estaban recibiendo.

Todos los pacientes recibieron además, fotoprotectores (SPF 30) durante el tratamiento y fueron instruidos para evitar exposición a la luz solar.

El tratamiento fue aplicado y estudiado durante un período de 16 semanas, se realizaron evaluaciones cada quince días durante 8 semanas y luego cada 30 días por 8 semanas más (tabla 2). La aplicación inicial del tratamiento se indicó a días alternos durante 8 días para evitar dematitis irritativas de contacto. Se permitió a los pacientes suspender el tratamiento si ésta se presentara y se permitio utilizar crema de hidrocortisona al 0.1 % mientras la inflamación dure, el tratamiento fue interrumpido si persistía la irritación.

Se realizó una evaluación clínica, fotográfica e histológiea previa y posterior al tratamiento.
Las muestras de biopsia se tomaron con punch de 2 mm, evitando las queratosis y cicatrices. Se realizaron tinciones de hematoxilina eosina y orceina para mejor apreciación de la elastosis solar. Se evaluó la atrofia epidérmica, calidad del estrato córneo, desorganización celular, atipias, disqueratosis, grosor de la zona de Grenz, elastosis solar y dilatación vascular, datos que fueron evaluados en la misma escala de los datos clínicos (ver arriba). Las biopsias fueron realizadas en forma de ciego, el patólogo no conocía el tratamiento ni si la biopsia era previa o poste-rior al tratamiento.

El examen final de los pacientes fue valorado en una escala de mejoría clínica que se calculó en base a la disminución del grado total de fotoenvejecimiento en un escala de: 0 a 3 = ninguna o poca mejoría, 4 a 7 = moderada mejoría, y 8 a 11 = gran mejoría (tabla 2).

También fueron evaluadas cada una de las variables y comparadas en forma global y cada una de ellas con el total y con cada uno de los tratamientos en similar escala calculada de acuerdo al grado de mejoría de cada variable (gráfico 2 a 5).

Los datos fueron analizados utilizando el ttest para comparación pareada.

Tabla 1. Valores absolutos y porcentajes obtenidos en la evaluación clínica inicial (escala Glogau)

	Grado de Fotoenvejecimiento	n (%)
Glogau I	7	(11)
Glogau II	33	(53)
Glogau III	20	(33)
Glogau IV	2	(3)
Total	62	(100)

Tabla 2. Score de evaluación global del fotoenvejecimiento, inicial, a las 4, 8, 12 y 16 semanas

Score	Inicio	4s	8	12	16
0-8	4 (7)	9 (16)	18 (32)	26 (46)	27 (48)
9-16	48 (74)	46 (80)	39 (68)	30 (54)	29 (52)
17-24	12 (19)	2 (4)	0 (0)	0(0)	0(0)

Los investigadores evaluaron los efectos indeseables: xerosis, eritema, papulización, descamación, ardor, prurito, los cuales fueron clasificados en ausente, leve, mode-rado o severo y al final del tratamiento, los pacientes fueron encuestados sobre los efectos del mismo: (malo, ninguno, leve, mejoría, bueno, excelente) (ver anexo 2).

RESULTADOS

De los 62 pacientes enrolados en el estudio 6 pacientes (mujeres) abandonaron el estudio, 3 de ellos por motivos logísticos ajenos al estudio y 3 por efectos colaterales del tratamiento; concluyeron el estudio un total de 56 pacientes (54 mujeres y 2 hombres).

El mayor porcentaje de pacientes se encontraba dentro de los fototipos II, III y IV de Fitzpatrick (90%). La mayor parte de pacientes se encontraban en el grado II y III de fotoenvejecimiento de Glogau (86%). En la escala de nuestra evaluación en forma similar, los pacientes tuvieron una evaluación entre 9 – 16 puntos (moderado) en un 74% y entre 17 – 24 (severo) en un 19%. Habiéndose obtenido un promedio de severidad inicial de 13.3 (rangos 0–24) y severidad final posterior al tratamiento de 8,9 (rangos 0 a 24). El menor grado de severidad observado inicialmente fue de 7 y el mayor fue de 20 (0 – 24), y posterior al tratamiento, el menor grado de severidad fue de 4 y el mayor de 15 (0 a 24) (gráfico 1).

Las variables que mejoraron en forma significativa fueron: las arrugas finas, en las cuales se observó una relación que demuestra por ejemplo un porcentaje inicial de una gran severidad de 46% que a las 8 semanas disminuyó al 8% y a las 16 semanas al 9%.

La pigmentación moteada con un porcentaje de moderada severidad inicial de 47% disminuyó a las 8 semanas a un 42%, y a las 16 semanas a un 28% siendo una de las variables que demostró mayor mejoría.
Las queratosis inicialmente demostraron un porcentaje de moderada severidad de 19%, a las 8 semanas un 7% y al final del tratamiento demostraron un porcentaje de severidad moderada del 7%.

La aspereza fue una variable que mejoró en el 99.9% de los pacientes, tomando en cuenta que el grupo control recibío una loción hidratante además de un filtro solar.

Los léntigos mejoraron de una severidad moderada inicial de 47%, a las 8 semanas a 37% y a las 16 semanas a 27%. Otras variables como arrugas gruesas, laxitud, telangiectasias no tuvieron una variación significativa en relación a la valoración pre y post tratamiento.

En cuanto a los niveles de mejoría clínica obtenida, el grupo que mayores datos de mejoría total lo demostró el grupo combinado (ácido glicólico + ácido retinoico) en comparación con el grupo placebo y con otros grupos (cuadro 1). Y este grupo de tratamiento observó mayores resultados compartidos en los grupos de mediana (45%) y gran mejoría (55%).

El ácido glicólico alcanzó una mejoría mediana en un 90%, ninguna mejoría en 1% y no hubo grandes mejorías.

El ácido retinóico igualmente alcanzó una mejoría mediana en un 100% y no tuvo incidencia en otras categorías de mejoría clínica.

El ácido ascórbico obtuvo un porcentaje de 88% en la categoría de mejoría moderada y un 12% de ninguna a leve mejoría.

La mezcla entre (ácido cítrico, tartárico) + vitamina E obtuvo mediana mejoría en un 70% y ninguna o leve mejoría en un 30%. Y el grupo placebo cuyas mejorías clínicas fueron mínimas (100% en el grupo de ninguna a leve mejoría).
La mejoría clínica observada en cada una de las variables que tuvieron mayores cambios clínicos, en relación a cada uno de los tratamientos se correspondió con los datos obtenidos en la evaluación general.

Los estudios histológicos fueron completados en 31 pacientes. Ciertos parámetros no pudieron ser asesorados por dificultades técnicas tales como tinción pobre o separación de las capas cutáneas, sin embargo, datos completos permitieron establecer comparaciones previas y posterio-res al tratamiento en la mayoría de los pacientes. Todos los tratamientos lograron una relación al grupo control, mejorar el estrato córneo, pero ácido glicólico, retinoico y grupo combinado (glicólico + retinoico), tuvieron aumento significativo de la epidermis. Otros parámetros histológicos obtuvieron leves variaciones y no fueron estadisticamente significativos.

Los efectos colaterales fueron: xerosis 14%, eritema 40%, papulización 1%, descamación 37%, ardor 32%, prurito 14%, pigmentación 1.7% sin embargo ellos fueron tolerables y solamente 3 pacientes tuvieron que abandonar el tratamiento. Los grupos que mayores efectos indeseables ocasionaron fueron el de ácido retinoico, ácido glicólico. Los pacientes encuestados, enunciaron su opinión sobre los tratamientos (bueno= 73%, excelente 7%, leve mejoría 12%, sin efecto %, malo 1.7%).

COMENTARIO Y CONCLUSIONES

Uno de los motivos, más frecuentes por los que los pacientes buscan consulta médica es la preocupación del aparecimiento con celeridad de las manifestaciones del envejecimiento, pese a ello no se ha descubierto la droga milagrosa para su tratamiento.

De nuestro estudio, hemos podido comprobar que es posible observar mejoría con las substancias utilizadas en el tratamiento tópico del fotoenvejecimiento, lo cual se encuentra sustentado por los datos de mejoría clínica e histológica ,observada, sin embargo, consideramos que se requiere un tiempo aún mayor de aplicación para obtener resultados a más largo plazo.

Los grupos de variables que demostraron mejoría fueron arrugas finas, asperezas, queratosis, léntigos, y pigmentación moteada; siendo las arrugas finas la variable que demostró un mayor rango de mejoría clínica, inclusive desde las 8 semanas de tratamiento, mejoría que se mantuvo y aún aumento hasta las 16 semanas; la pigmentación moteada y los léntigos ocuparon el segundo lugar y evidenciaron entre ellos, similares datos en la evaluación clínica; las queratosis actínicas ocuparon el tercer lugar con un buen rango de mejoría clínica.

La aspereza es una variable que mejoró con todos los grupos de tratamiento, incluso con el grupo control tomando en cuenta que se utilizó en éste una loción emoliente.

Las otras variables como arrugas gruesas, laxitud, telangiectasias no obtuvieron grandes mejorías, y consideramos que cuando el grado de sevreidad lo amerite, se debe recomendar otro tipo de terapias para la corrección de estas manifestaciones cutáneas del fotoenvejecimiento.

Todos los grupos de tratamiento demostraron mejoría clínica; el grupo de ácido glicólico y el de ácido retinoico demostraron similaridad en los resultados obtenidos, el grupo que se utilizo ácido ascórbico y el que utilizó una mezcla de (ácido cítrico y ácido tartárico) + alfatocoferol también demostraron resultados similares en la eficacia clínica obtenida.

El grupo de tratamiento que mejores resultados demostró fue el combinado de ácido glicólico con ácido retinoico; concordando con los hallazgos de Kligman, se pudo observar que las dos substancias tuvieron un mejor efecto sobre la totalidad de fotoenvejecimiento y también sobre variables particulares como queratosis actínicas leves y arrugas finas.

Los efectos colaterales, fueron importantes. Se apreciaron altos porcentajes en cuanto a eritema y descamación (1 de 3 pacientes), el ardor fue un signo que pareció en una gran parte de pacientes, la papulización fue un efecto indeseable poco frecuente, seguido de xerosis y prurito. Sin embargo la intensidad de estas manifestaciones fue leve en la mayor parte de los pacientes; se presentó en especial con el ácido glicólico, ácido retinoico y el grupo combinado, sin embargo al iniciar la terapia en forma gradual, a días alternos hasta mejorar la tolerancia, se minimizaron en general la dermatitis irritativas de contacto y los pacientes aceptaron y continuaron el tratamiento, cediendo estos efectos colaterales del mismo.

Una de las pacientes presentó pigmentación que fue por ella atribuida al tratamiento, pero fue posible comprobar que no utilizaba adecuadamente la protección solar administrada.

Además es importante elegir adecuadamente el vehículo de la substanciaterapéutica para cada tipo de piel y su sensibilidad, considerando que las lociones son más irritantes que los geles y éstos más que las cremas, efecto que fue visto al utilizar las substancias activas, vehiculizadas en geles o lociones.

El tratamiento integral del fotoenvejecimiento debe ser enfocado hacia las necesidades y requerimientos de cada uno de nuestros pacientes.

"Por favor no elimines mis arrugas. Me ha costado mucho tiempo conseguirlas"

Anna Magnin

BIBLIOGRAFIA

1. Kligman A., Koblenzer C. Factores demográficos y sus consecuencias psicológicas en la población que envejece. Análisis y tratamiento del envejecimiento facial: Clínicas Dermatológicas de Norteamérica. Vol. 4: 1997: 561 – 565.

2. Maddin S., Lauharanta J., Agache P., Burrows L., Zultak M., Bulger L. Osotretinoin improves appearance of photodamaged skin: Results of a 36 week, multicenter, double blind, placebo-controlled trial. J. Am. Acad. Dermatol.: Jan 2000: 42 N. 1 (1): 56 – 63

3. Soto R., Dermatosis más frecuente en ancianos. Dermatología 1992: 8(2): 75 – 78

4. Soto R., Fotoenvejecimiento y su tratamiento actual. Rev. Chilena Dermatol. 1996: 12 (4): 184–187.

5. Glogau RG: Aesthetic and anatomic analysis of the aging skin. Semin. Cutan. Med. Surg 1996: 15: 134 - 138

6.- Glichrest BA: Actinic injury. Annu. Rev. Med. 1990: 41: 199 – 210

7. Glogau RG: Cambios fisiológicos y estructurales del envejecimiento de la piel. Análisis y Tratamiento del envejecimiento facial. Clínicas Dermatológicas de Norteamérica. Vol. 4: 1997: 567 – 571

8. Castanet J., Ortonne JP. Pigmentary changes in aged and photoaged skin. Arch. Dermatol. Oct. 1997: Vol. 133: 1296 – 1299

9. Gilchrest BA. Skin aging and photoaging: an overview. J Am Acad Dermatol 1989: 21: 610 – 613

10.Johnson ML. Aging of the United States population. The dermatologic implications. Clin. Geriatr. Med. 1989: 5: 41 – 51

11.Kligman LH. Photoaging, manifestations, prevention and treatment. Dermatol. Clinics. 1986: 4: 517 – 528

12.Montagna W., Kirchner S., Carlisle K: Histology of sun damaged human skin. J Am Acad Dermatol 1989: 21: 907 – 918

13.Naylor MF., Farmer KC: The case for sunscreens. A review of their use in preventing actinic damage and neoplasia. Arch. Dermatol sep 1997. Vol. 133: 1146 – 1153

14. Boyd AS., NaylorM. The effects of chronic sunscreen use on the histologic changes of dermatoheliosis. J. Am. Acad Dermatol 1995: 33(6): 941 – 946

15.Lamberg L., "Treatment" Cosmetics: Hype or Help ¿. JAMA 1998: 279: 1595 – 1596

16.Stiller M., Bartolone J., Stein R., Smith S., Kollians N., Gillies R., Drake L. Topical 8% Glycolic acid and 8% L-Lactic Acid creams for the treatment of photodamaged skin. Arch.Dermatol: Jun 1996: Vol. 132: 631 –636

17.Van Scott EJ., Yu RJ.: Hyperkeratinization, corneocyte, collusion and alpha hydroxyacids. J. Am. Acad. Dermatol. 1984: 5: 867 – 879

18.Moy L., Murad H., Moy R., Glycolic aciddd peels for the treatment of wrinkles and photoaging. J. Dermatol. Surg. Oncol. 1993: 19: 243 – 246

19.Ditre CM., Griffin TD. Effects of alphahydroxyacids on photoaged skin: a pilot cinical,histologic and ultrastructural study, J.Am. Acad. Dermatol. 1996: 34(2pt1): 185 – 195

20.Hofmeister H., Miki C., Nunes L., Cotta-Pereira G., Azulay R. Acido glicólico no fotoenvelhecimiento cutâneo. Ann Bras Dermatol. 1996: 71(1): 7 – 11

21.Berardesca E., Distante F., Vignoli GP., Oresajo C., Green B. Alpha hydroxyacids modulate stratum corneum barrier function. Br J. Dermatol 1997: 137: 934 – 938

22.Takahashi M., Machida Y. The influence of hydroxyacids on the logical properties of thestratum corneum. J.Soc. Cosmet. Chem 1985: 36: 177 – 187

23.Gendler E. Tratamiento tópico del cutis facial envejecido. Análisis y tratamiento del envejecimiento facial. Clínicas Dermatológicas de Norteamérica. 1997Vol. 4: 573 – 579

24.Perricone Nv. Aging Prevention and intervention. Part I: J. Geriatr. Dermlatol 1997: 5: 1 – 2

25.Philips CL., Combs SB., Pinnel SR: Effects of ascorbic acid on prolliferation and collagen synthesis in relation to the donor age of human dermal fibrobalsts. J. Invest Dermatol. 1994: 103: 228 – 232

26.Darr D., Combs SB., Dunston S. Et al: Topical vitamin C protects porcine skin from ultraviolet radiation induced damage. Br J. Dermatol 1992: 127: 247 – 253

27.Weininghaus KI. Role of antioxidants in reducing photodamage. In Phptodmage (Gilchrest BA ed) Cambridge, MA: Blackwell Science. 1995: 249 – 258

28.Creidi P., Faivre V., Agache P., et al: Effect of a conjugated oestrogen (Premarin) cream on aging facial skin: A comparative study with placebo cream. Maturitas 1994: 19: 211 – 233

29.Kligman AM., Fulton JE., Plewing G.: Topical Vitamin A in acne vulgaris. Arch Dermatol 1969: 99: 469

30.Green LJ., Mc Cormick A., Weinstein G: Photoaging and the skin: The effects of retinoin.Dermatol Clin 1993: 11: 97 – 105

31.Kim H., Bodgan N., Brown C., Bryce G.: Effects of topically aplied lerinoic acids on collagen gene expression in the UVB irradiated hairless mouse: a possible mechanism for retinoic acid induced repair of dermal damage. J. Invest Dermatol 1989: 92: 458

32.Kim H., Bodgan N. D'Agostero L., Gold L., Bryce G.: Effects of topical retinoic acids on the levels of collagen mRNA during the repair of UVB induced dermal damage in the hairless mouse and teh possible role of TGF B as a mediator. J. Invest. Dermatol 1992: 98: 359 – 363

33.Kligman AM.: Topical tretinoin can correct the structural abnormalities of human photoaged skin. In Elson ML(ed): Evaluation and Treatment of the aging face. New York, Springer-Verlag 1995: 16 – 21

34.Kligman AM: The compatibility of the combinations of glicolic acid and tretinoin in acne and in photoaged facial skin. J. Gereart. Dermatol 1995: 3(Suppl A) 25a – 28a

NOTA

Parte del texto ha sido suprimido debido a la extención (cuadros y fotos).

Si desea una copia completa, puede contaclarse con la Sociedad Ecuatoriana de Dermatología o con el Autor

BARTONELOSIS EN EL ECUADOR ANALISIS CLINICO Y EPIDEMIOLOGICO

Dr. Gonzalo Calero Hidaldgo *, Dra. Mireya Aguilar Aguilar **, Dr. Patricio Castillo Espín **.

* Director del Postgrado de Dermatología Escuela de Medicina Universidad de Guayaquil.
** Residente de tercer año de Dermatología. Postgrado de Dermatología Escuela de Medicina - Universidad de Guayaquil.

RESUMEN

Se analiza el comportamiento clínico y epidemiológico de la Bartonelosis en el Ecuador, demostrándose que han existido desde la época de la conquista cuatro áreas endémicas: Coaque (1531- 1547) ; Portovelo-Zaruma-Loja (1883-1949); Zamora Chinchipe-Zumba (1984-2000) y Paján-Chongón Colonche. En la actualidad los casos se presentan básicamente en éste último sector y en forma esporádica en la de Zamora Chinchipe, de las dos anteriores no se han vuelto a reportar casos desde hace algunas décadas. Los casos procedentes del último sector tienen un comportamiento clínico especial; no hacen fase hemática y no son agresivos en la fase dermatológica por lo cual se plantea la hipótesis de que se trata de una especie de bartonella distinta.

Palabras Claves: Bartenelosis, epidemiología, Ecuador

SUMMARY

We analize the clinic and epidemiologic comportment of bartonellosis in Ecuador; it shows that have existed four areas endemics from conquist: Coaque 1531 - 1547; Portovelo - Zaruma - Loja 1883 - 1949); Zamor-Chinchipe - Zumba 1984-2000 y Paján - Chongón Colonche. Actually the cases are present basically in the last sector and seldom in Zamora- Chinchipe, about the another areas there are not reported cases again. The cases procedents of Paján - Chongón Colonche have a specialclinic behavior, the are not evident blooding fase.the skin's lesions there are not aggressive. Therefore we plan the hypothesis that it is a different specie or subspecie

Key Words: Bartonellosis, epidemiology, Ecuador

La bartonelosis humana es una infección bacteriana bifásica causada por la Bartonella bacilliformis. En 1993 científicos norteamericanos y europeos(9) encuentran otras especies de bartonellas que afecta solo al hombre y más tarde otras que afectan solo a animales. En la actualidad se conocen 11 especies.

- Bartonella bacillifortnes causante de la fiebre de Oroya o verruga peruana, transmitida por la Lutzomia verrucarum
- Bartonella quintana que puede producir la fiebre de las trincheras y la angiomatosis bacilar.
- Bartonella henselae que puede producir la fiebre de arañazo de gato y también la angiomatosis bacilar y la - Bartonella elizabethese; endocarditis infecciosa.

Las siete restantes solo han sido aisladas de animales por medio de hemocultivos;
Bartonellas: vinsonii, talpe, peromysei, grahami, taylorii, doshiae y claridigeiae.(10)

La bartonella bacilliformis es un bacilo pequeño pleomórfico, hemotrópico, que elabora un factor angiogénico, es aerobio y móvil, con flagelos unipolares que se tiñen de violeta rojizo con la tinción de Giemsa, es gram positivo pero se contratiñe poco, también se lo puede identificar con la técnica de Romanosk y, azul de toloudina , (12) y en los tejidos mediente la tinción de Warthin-Starry (14)

La identificación definitiva de las especies de bartonellas está basado en el análisis de la secuencia del fragmento genético del 16 S rRNA(15)
Después de la inoculación por medio de la picadura del vector, la Lutzomia verrucarum, las bacterias se adhieren a la membrana de los eritrocitos y luego lo penetran , estos terminan siendo fagocitados y destruídos. La gran anemia que inducen también se debe a una disminución de la eritropoyesis(14). En las áreas endémicas especialmente del Perú se han reportado numerosas defunciones; los que sobreviven se recuperan, porque los microorganismos declinan y desaparecen de la sangre.

Después de un periodo latente muy variable, un alto porcentaje de pacientes recuperados pasan a la siguiente fase de la enfermedad, caracterizada por lesiones vegetantes (verrugas) a nivel de piel y mucosas, que se deben a la formación en dermis y o subdermis de procesos hemangiomatosos e infiltrados inflamatorios , lo que explica su carácter hemorrágico (verruga sangrante).

Este proceso patogénico se traduce clínicamente en los afectados por dos fases clínicas y una intercalar, intermedia o asintomática.
La primera o fase hemática se presenta después de una incubación variable 2 a 3 meses de manera súbita, con fiebre alta, escalofrios, sudoración profusa y cefalea, luego se hace evidente una marcada anemia con ictericia leve y discreta leucocitosis pero, como veremos más adelante, esta fase puede ser menos intensa y en ciertos lugares en especial del Ecuador ser muy discreta o pasar desapercibida.(5,6,7,8)

Los pacientes que hacen estos cuadros, leves o intensos, pero que sobreviven, presentan después del periodo intercalar una segunda fase o fase cutánea o verrugosa; caracterizada por pápulas o nódulos sangrantes de número y tamaño variable y de presentación difusa o aislada. En Perú se han descrito grandes lesiones (mulares) en todo la superficie cutánea e incluso en mucosas. En Ecuador las lesiones vistas son predominantemente papulosas y miliares; también hemos observado lesiones de regresión espontánea en especial en menores de edad. De igual manera en áreas endémicas peruanas se han detectado portadores sanos. (3, 4)

En la fase hemática, el microorganismo puede ser detectado dentro de los eritrocitos por medio de frotis teñidos con Giemsa y también por cultivos en medios específicos.
La imagen histológica de la forma verrugosa es muy sugestiva: las Bartonellas pueden formar grandes inclusiones citoplasmáticas (Inclusiones de Rochalima) (4, 16) en el interior de las células endoteliales, también se las puede cultivar a partir de las lesiones cutáneas. (18) En la actualidad por medio del PCR se los puede detectar tanto en sangre como en piel (en tejidos fijados en formalina) estudiando el fragmento largo del gen que codifica la subunidad 16 del rARN(15).

El cloranfenicol, la tetraciclina han sido los antibióticos de elección, los casos vistos por nosotros en el Ecuador han respondido con facilidad a las sulfas (Trimetoprin- sulfametoxazol).

Esta enfermedad solo ha sido reportada en Perú, Ecuador, Colombia, los casos provienen principalmente de valles o quebradas formadas por ríos que bajan de la cordillera Andina hacia el Pacífico o al Amazonas, en altitudes que van de 600 a 2,300 metros sobre el nivel del mar. Sin embargo, como veremos adelante en el Ecuador el foco endémico actual más importante está en un sector montañoso no relacionado con los Andes, sino con la cordillera costanera que se extiende desde el sur de la provincia de Manabí hasta la ciudad de Guayaquil (Cerro Azul).

II.- ESTUDIO ANALITICO

Basado en el análisis de las narraciones de los cronistas de Indias en la época de la Conquista, en la escasa bibliografía que sobre la presencia de esta enfermedad existe en el país y en la observación personal de decenas de pacientes atendidos por nosostros, presentamos un estudio clínico y epidemiológico del comportamiento de esta infección en el Ecuador tomando en cuenta básicamente:
-Su presentación cronológica, desde la época de la conquista hasta nuestros días.
-Su distribución geográfica, de acuerdo a los factores orográficos y climáticos predominantes y
-Su especial comportamiento clínico en un sector, el más cercano a la ciudad de Guayaquil y más importante en la actualidad.

En el Ecuador han existido básicamente cuatro sectores o áreas endémicas donde se han concentrado casi la totalidad de los casos reportados. De estas cuatro áreas en la actualidad solo quedan dos como veremos a continuación .

Primer sector: Coaque 1531-1547.
Los primeros indicios de la existencia de la bartonelosis en el Ecuador e incluso en América radica en el sector de Coaque ubicado en el extremo norte de la provincia de Manabí, pues así lo indican diversas narraciones de los cronistas de Indias que acompañaban a los conquistadores españoles en sus primeras incursiones a nuestro territorio.
"Pizarro salió de Panamá en 1531 tomó puerto en la Bahía de San Mateo: dispuesta la marcha siguieron por tierra y esteros, más pronto el valioso despojo que pillaron en el pueblo de Coaque los hizo olvidar los trabajos pasados muchos se acostaban sanos y amanecian baldados a otros muchos les nacían pústulas o verrugas en todo el cuerpo, acongojados no sabían con que remedio sanarse", era el comienzo de la epidemia de Coaque. (1) poniéndonos así

en evidencia la presencia de esta infección en esta área que corresponde en la actualidad a un lugar cercano a Pedernales en la provincia de Manabí muy cerca de la provincia de Esmeraldas.

Es un sector montañoso no alto, cercano al mar, no relacionado con la cordillera Andina.
Otros historiadores bautizaron a la enfermedad con el nombre de "verruga" de la muerte (2), ya que mataba a una gran cantidad de conquistadores españoles. Otra serie de referencias narra casos similares presentados en todo el sector de Manta y del valle de Portoviejo (1531-15-47), una de ellas que es importante de consignar dice: "Es tierra caliente y enferman especialmente de unas verrugas muy encarnadas que nacen en el rostro y otros miembros cierto que esta enfermedad fue plaga nueva y nunca vista aunque no fue nueva mas que para los españoles que en aquellos indios se usaban pero no tan dañosas por ser su propia tierra". Autores Ecuatorianos han negado la etiología bartonelósica de estas lesiones vegetantes (1) y más bien lo han relacionado con el pian, afección frecuente en Esmeraldas hasta hace unas pocas décadas; nosotros no dudamos de que se trataba de bartonelosis ya que hasta la actualidad esta enfermedad es endémica en un sector cercano (Paján) que forma parte de la cordillera costanera que desde el sur de Esmeraldas se continúa hacia Guayaquil (Colimes, Jama, Pajan, Chongón-Colonche) casi paralelo y cercano al océano Pacífico.

Segundo Sector .Portovelo- Zaruma-Loja (1883-1949)
Este sector está ubicado en las estribaciones occidentales de la cordillera andina a 300 Km al sur de Guayaquil, se corresponde geografica o ecológicamente con áreas endémicas del Perú. Los casos se han presentado básicamente a lo largo de algunos valles formados por ríos que van desde partes altas de los Andes hasta el Pacífico en alturas de más de 1000 metros sobre el nivel del mar especialmente en la cuenca del río Puyango. Todo este sector es completamente distinto al anterior (Cuaque)
En 1928 Falconí Villagomez atendió en Guayaquil varios casos procedentes de la provincia de Loja
En 1883 Havillan Hall denuncia varios enfermos procedentes de la zona de Zaruma.
En 1943 Maquiavelo(3) trata y cura en Guayaquil un caso en etapa febril procedente de Zaruma con autohemoterapia.

A continuación Alcivar médico de una compañía Minera del mismo sector trató con igual procedimiento, siete casos también en fase febril (buscadores de oro de la empresa American Development). Estos y otros reportes nos indican claramente que se trataba de una importante área endémica presentandose la enfermedad tanto en fase febril como en cutánea o verrugosa. En las últimas cuatro décadas no hemos recibido reportes de nuevos casos procedentes de este sector.

Tercer sector Zamora Chinchipe-Zumba (1984-1995).
Este sector está ubicado en las estribaciones orientales de la cordillera andina continuándose al sur con un sector semejante del Perú (departamento de Amazonas) donde también se han detectado y se siguen detectando casos de esta enfermedad.
Toda esta área es la menos estudiada de todas, por cuanto es muy alejada y hasta hace pocos años sólo se llegaba a ella a lomo de mula (Zumba) . Sin embargo hay reportes ocasionales de casos como de Alvarado en 1940 y otros más anteriores y cercanos. Hace pocos años Cooper y Guderian reportaron 17 pacientes al sur de la provincia de Zamora Chinchipe: 12 en fase febril y otros en fase eruptiva (4).
Los lugares afectados corresponden a quebradas que van desde los Andes al Amazonas (4),muy semejantes a sectores peruanos ubicados al sur.

Cuarto sector. Cordillera de Paján y Chongón-Colonche (actual).
Aunque en las últimas décadas ha habido reportes de casos aislados, aparentemente procedentes de diversos lugares del país, la casi totalidad de pacientes vistos por nosotros han procedido, nacido, o residido en un sector muy amplio que comprende las cordilleras de Paján (Manabí) al Norte y la de Chongón Colonche (Guayaquil) al sur que se extienden desde el norte de Jipijapa hasta la Periferie de Guayaquil (Cerro Blanco, Cerro Azul y Mapasinge) (5, 6, 7, 8, 9, 10)
Toda esta área difiere mucho orográficamente a las áreas endémicas de la bartonelosis en el Perú e incluso de los dos sectores ecuatorianos descritos anteriormente, no es sector andino, las altitudes son menores y su clima y vegetación varía mucho, desde muy seco hasta lluvioso (tropical seco y tropical húmedo) dependiendo de la altura y de la época del año (seco en verano y húmedo en invierno)

Casos de Bartonelosis
Cordillera de Paján y Chongón - Colonche
1979 - 2001

EDAD	<15	15-39	>40	Total
Masculino	4	8	6	18
Femenino	8	3	0	11
TOTAL	12	11	6	29

En los últimos 20 años hemos atendidoy estudiado 29 casos de Bartonelosis, todos en fase cutánea, unos en nuestras consultas en la ciudad de Guayaquil procedentes de diversas localidades de dicho sector y otros por medio de salidas a terrenos como: Guanabanito, (cerca de Paján), América (cerca de JipiJapa) y Cerro Azul (cerca de Guayaquil).

Foto 1: Zona Endémica

Foto 2: Paciente con lesiones

Como vemos en el cuadro anterior, los afectados son hombres y mujeres con discreto predominio de los primeros , todos los grupos de edad son afectados, en especial los menores de 15 años aunque esto está condicionado a la detección de casos en el terreno ya que algunos menores fueron diagnosticados en sus casas los cuales presentaban escasas lesiones.

De los 29 pacientes estudiados sólo uno tenía lesiones de cierta magnitud: pápulas y nódulos algunos grandes que podrían se considerados de aspecto mular, el resto presentaban predominantemente pápulas e incluso aisladas y pequeñas de aspecto miliar, un solo paciente manifestó haber presentado un proceso febril de importancia unos 30 días antes.

Todos procedían de diversas localidades del sector, en su mayoría ubicados cerca de Paján: Campuzano 3, Sucre 1, 24 de mayo 1, Guanabano 2, Guabanito4, o de otras poblaciones más alejadas como Jipijapa 2, América 2, Palmito 2, Santa Ana 1, Noboa 1 Guabo 1, (pertenecientes a la provincia de Manabí)(17) y Olon 2, Chongon 2, Carro Azul 2, Cerro Blanco 1 y Mapasinge 1 (provincia del Guayas)

Foto 3: Lesión Clínica Panorámica

Foto 4: Lesión Clínica en detalle

Un paciente que refería proceder de Ventanas había trabajado durante años en el sector de Cerro Azul.

Tres de los casos con procedencia de Guanabanito fueron detectados por visita casa a casa, todos fueron menores y presentaban escasas lesiones papulosas, o miliares (2 o 3) (6).

Todos los 29 pacientes atendidos por nosotros respondieron a la administración durante 15 - 20 días de cotrimoxazol

III CONCLUSIONES

En concordancia con todo lo anterior, queremos plantear la hipótesis de que la Bartonelosis en este sector tiene un comportamiento clínico distinto, probablemente relacionado con el entorno ecológico en que se presenta, el cual es completamente diferente al de las clásicas areas endémicas especialmente del Perú:

- La enfermedad se presenta en forma ocasional o aislada
- La fase febril anemizante francamente no existe o pasa desapercibida por su benignidad.
- La fase cutánea que es la única que se observa es poco agresiva.
- Los menores de edad tienden a hacer lesiones benignas, escasas en número y de aspecto papuloso o miliar, las que incluso pueden involucionar en forma espontánea (convirtiéndose en portadores sanos).
- Finalmente pese a que en el sector se han realizado algunas obras de infraestructura que ha implicado la llevada al área de gente extraña, (no nativa) no se han presentado brotes epidémicos ni ha habido casos graves como los ocurridos en la ciudad de Oroya en el Perú con la construcción del ferrocarril transandino.
- Para concluir planteamos también la hipóteis de que este diferente comportamiento clínico se debe a la existencia en el sector de una variedad o subespecie de Bartonella, propia de nuestro país o del sector, por lo cual la enfermedad en el Ecuador se llamaría Verruga Ecuatoriana o verruga Manabita.

BIBLIOGRAFIA

1.-Alvarez, J: Epidemia de Coaque, Seplemento, N° IV, Guayaquil-Ecuador, 1987.

2.-Pimentel, R: La Verruga de la Muerte, Revista de la Universidad de Guayaquil,N° 64,Guayaquil-Ecuador,abril, 1986, Pgs. 115,119.

3.-Macchiavello, A: Posible nuevo tratamiento para la bartonelosis sistémica, Actas de la segunda conferencia Sanitaria Panamericana, Río de Janeiro, 1948.

4.-Maguiña, C: Bartonelosis o enfermedad de Carrión (libro) Nuevos aspectos de una vieja enfermedad AFH, Editores importadores S.A., Lima-Perú, 1° edición 1998.

5. Calero, G: Verruga peruana en la costa ecuatoriana,Revista de la Facultad de Ciencias Médicas, Vol. 1, Guayaquil-Ecuador, 1989, Pgs. 422,44.

6.-Calero, G. Centeno, J: Verruga peruana forma subclínica en un foco endémico, Revista Consulta, Vol. 6, N° 2, Guayaquil-Ecuador,junio 1985, Pgs. 30,32

7.-Ollague, W: Verruga peruana en el Ecuador, Revista Medicina cútanea, Vol. 5, N° 4, 1977, Pgs.235-239.

8.- Espinoza, D. Calero, G: Enfermedad de Carrión revisión y comportamiento epidemiológico en el Ecuador, A proposito de un caso, Revista de Dermatología de la sociedad ecuatoriana, Vol. 5 N 2, 1996, Pgs. 18 - 21.

9-Mongouery, E. García, F: Bartonellosis - infection by Bartonella Bacilliformis: Pathology of Infections Diseases; Appleton Lange: Stanford Conecticut, Vol. 1, 1997, Pgs. 431 - 437.

10.- Viscarra, H: La Bartonella de Alberto Barton y las nuevas Bartonellas; Dermatología peruana (CILAD), Vol. 8, N 4, Dic. 1994, Pgs. 26-28.

11.-Howe, C: Carrion's disease inmunologic studies; Archi. Intern. Med. 1943, Pgs. 72, 147, 67.

12.-Roberts, N: Bartonella bacilliformis (Bartonelosis) Enfermedades infecciosas principios y práctica; Mendell, Douglas y Bennett, Cuarta edición, Edt. Panamericana 1997, Pgs. 2476 - 77.

13.- Brenner, D.J. O'Connor S.P.: Molecular Characterization and proposal of a neotype strain for Bartonella bacilliformis; J. Clin. Microbiol. 1991;29:1299 - 302

14.-Harrison: Principios de Medicina Interna; Vol. 1 Edt. Interamericana, 1998, Pgs 1125.

15.-Ghassan, M. Koehler, J: Identification of bartonella Species Directly in Clinical Specimens by PCR-Restriction Fragment Length Polymorphism, Analysis of a 16S rRNA Gene Fragment; J. Clin Microbiol.Dec. 1999, Pgs. 4045 - 4047.

16.-Arias, J. Liberman, P: Histology Inmunohistochemistry, and ultrastructure of the verruga in Carrion's Disease; J. Surgical Pathology; Vol 10; 9, sep 1986, Pgs. 595-610.

17.- Calero, G. Centeno, J.: Caso de verruga peruana en la parte su de la provincia de Manabí; Rev. Galeno; N° 3 octubre de 1980

18.-Davila, A. Calero,G.: Aislamineto de la Bartonella Bacilliformis en paciente procedentes de la provincia de Manabí; Rev. Universidad de Guayaquil N° 3 julio-septiembre 1987.

ESTUDIO ABIERTO CON UNA ASOCIACIÓN DE EXTRACTUM CEPAE, HEPARINA Y ALANTOINA EN GEL (CONTRACTUBEX GEL) PARA EL TRATAMIENTO DE CICATRICES DE DIVERSA ETIOLOGÍA.

Dr. Marcelo Bedoya

Jefe del Servicio de Cirugía
Hospital Dermatológico Gonzalo González.
Quito - Ecuador

RESUMEN

Este es un estudio abierto con Contractubex gel en pacientes sometidos a reparación estética de cicatrices de diferente etiología, en donde fueron incluídos 22 pacientes, 13 de sexo femeninoy 9 de sexo masculino, a los cuales se les administró Contractubex gel 3 veces al día por un período de 6 meses consecutivos.
El promedio de edad de los pacientes fue de 26,6 años, el motivo de la consulta principal fue de tipo estético, postopera-torio, en 17 pacientes (77,3%), por trauma cuatro pacientes (18,2%) y por quemadura un paciente (4,5%). Ningún paciente recibió tratamientos previos.
El objetivo del estudio fue el evaluar y ratificar la eficacia y tolerancia de Contractubex gel en el tratamiento de las cicatrices de diversa etiología, tomando como base para el registro: el grosor, color y consistencia de la cicatriz al inicio del tratamiento y en forma mensual por 6 meses consecutivos. La evolución de las cicatrices se documentó con una impresión fotográfica al iaicio y al final de la investigación.
Los resultados de eficacia demuestran que la reducción del grosor de las cicatrices fue adecuada en un 90,9% de pacientes, el cambio de coloración hacia la normalidad fue satisfactorio en un 86,5% de pacientes y la consistencia mejoró de dura y semidura a blanda o normal en un 90,9% de pacientes después de los 6 meses de tratamiento. La eficacia de Contractubex gel fue calificada en forma global por el investigador como excelente y buena en un 90,9% de los pacientes. Durante la terapia ningún paciente presentó efectos secundarios.
Como conclusión se menciona que Contractubex gel es un fármaco de gran utilidad en el tratamiento de las cicatrices, mejorando en gran medida la estética y función de las zonas afectadas, siendo su tolerabilidad calificada como excelente en todos los casos, por lo cual se recomienda el uso de Contractubex gel en el tratamiento de cicatrices atróficas e hipertróficas de diversa etiología.

Palabras claves: Contractubex gel, cicatrices, eficacia, tolerabilidad, grosor, consistencia,coloración.

ABSTRACT

This is an open multicentre trial with Contractubex Gel in patients submitted to aesthetic repair of different aetiology scars, 22 patients were included, 13 females and 9 males, to whom Contractubex Gel was administered 3 times a daily for a period of 6 consecutive months.
The average age of the patients was 26,6 years, the principal reason for consultations was of aesthetic type, postoperative, in 17 patients (77,3%), for trauma4 patients (18,2%)and for burning one patient (4,5%). Neither patient received previous treatment.

The aim of this trial was to evaluate and ratify the efficacy and tolerance of Contractubex Gel in the treatment of different etiology scars, using a method of sample capture, measuring the thickness of the scar, color and consistency at the beginning of the treatment and monthly for 6 consecutive months. The scars evolution was documented with print photographs at the beginning and the end of the investigation.
The efficacy results prove that the decrease in the thickness of the scars was adequate in 90.9% of the patients, the changes in color to normality was satisfactory in 86.5% of the patients and the contexture improves from hard and semi-hard to soft and normal in 90.9% of the patients after 6 months of treatment. The efficacy of Contractubex Gel was globally qualified by the investigator as excellent and good in 90.9% of the patients. During treatment, neither patient presented adverse effects.
As conclusion it is mentioned that Contractubex Gel is a drug of great usefulness in the treatment of different aetiology scars, increasing in large measure the final results in aesthetic as well as in the functioning of the affected areas, qualifying it tolerance as excellent in every case, reason why it is recommended to use Contractubex Gel in the treatment of atrophic and hypertrophies scars of different aetiology.

La regulación de la cicatrización es aún en gran medida desconocida. Entre las sustancias que intervienen en la misma están las calonas y anticalonas así como las llamadas hormonas de la cicatrización o trefonas. Si bien los procesos de cicatrización se forman de manera diferente según la naturaleza de la herida, no obstante es dable observar tres fases:
En la fase exudativa, la herida es obturada por sangre extravasada y coagulada. (1)

En la fase de proliferación el tejido de granulación se constituye en una importante barrera contra una contaminación bacteriana favoreciendo la ulterior epitelización y rellenando la herida. Simultáneamente se forma una red de fibrillas de fibroblastocolágeno como base para el desarrollo de la fase reparadora. La formación de colágeno es dada por los fibroblastos y se generan fibras insolubles. Asimismo, los fibroblastos forman elastina, la que posee una elevada recuperación elástica contribuyendo de este modo a la elasticidad del tejido de granulación.(1)

La consecuencia habitual de casi todo daño hístico es la proliferación de fibroblastos y yemas capilares así como el depósito subsecuente de colágeno para producir lo que se conoce con el nombre de cicatriz, que se caracteriza por ser una reconstitución de tejido conjuntivo, con poco pigmento, menos fuerte, menos elástica y cuenta con una menor irrigación sanguínea.

La intensidad de la cicatrización depende del espesor y abundancia celular del tejido de granulación, siendo la fase final la epitelización. No se reconstituyen los folículos pilosos destruidos así como las glándulas sebáceas y sudoríparas. (7)
En el caso más favorable se origina una cicatriz lisa y poco llamativa que se adapta al nivel de la epidermis e interconecta íntimamente las zonas cutáneas adyacentes en plena capacidad funcional. Cada área de cicatrización es visible a simple vista, es más lisa, más delicada, le falta reticulación cutánea y la superficie es más transparente.

El color de las cicatrices frescas es rojizo, hasta pardo o azul rojizo, se requieren de 9 a 18 meses para que desaparezca este cambio de coloración y la cicatriz adquiera el color de la piel normal. Se habla entonces de cicatriz "antigua", en este tipo de cicatrices se pueden volver a depositar pigmentaciones a causa de la cualitativamente inferior estructura tisular y la insuficiente irrigación vascular que aumenta mientras más antigua sea la cicatriz, de modo que se llega a una coloración parduzca. (1,2,3,4)

En los casos de la herida quirúrgica se enfrentan los bordes lisos, no contaminados y bien conservados de la herida (lo que se llama la adaptación de la herida), la cicatrización puede verificarse en corto tiempo con formación de una pequeña cantidad de tejido de granulación, hablándose en este caso de una cicatrización por primera intención (cicatrización p.p.), lo que constituye la regla en heridas de origen quirúrgico. (1,5)

Esta substitución de tejido diferenciado es siempre incompleta y según la naturaleza de la reposición se llega a diversas formas de cicatrización, en caso de reposición deficiente se origina una cicatriz atrófica, en la reposición normal, queda una cicatriz a nivel de piel y en casos de una reposición en exceso, se forma una cicatriz hipertrófica o bien un queloide.(1)

Contractubex gel es un producto compuesto por: a) Extractum cepae (Extracto de cebolla), que contiene numerosas sustancias que promueven la regeneración celular, tienen propiedades antiinflamatorias e inhibidoras de la proliferación de fibroblastos, con efecto antialérgico y acción bac-

Foto 1: Lesiones pustulosas, eritema.



Foto 3: Afectación de fosas nasales.

Foto 3: Visión panorámica.

Eosinofilia en sangre periférica y esputo (7,22).
El inmunofenotipo de sangre periférica demostrará elevación de linfocitos T CD-4. (9)

Los antibióticos antiestafilocócicos son eficaces para la mayoría de infecciones cutáneas. Antimicóticos en caso de requerirlos. La terapia a largo plazo con Trimetoprin-Sulfametoxazol ha sido eficaz en estos pacientes (1,2,14).
El ácido ascórbico y la cimetidina han disminuidos las infecciones y la quimiotaxis alterada en algunos pacientes. La isotretinoina puede eliminar los abscesos estafilocócicos recurrentes (1)

En ocasiones se hará necesario el drenaje quirúrgico de abscesos (18).
Mejoría de la fagocitosis neutrofílica se ha conseguido con la administración de Cromoglicato Disódico por lo que puede ser de utilidad en pacientes con neutropenia (16)
Anticuerpos neutralizantes para IL-4 y 13 reducen significativamente la producción de IgE e IgG4 al igual que el INF Gamma a baja dosis (4,13).

CASO CLINICO

Paciente de sexo femenino, 28 años de edad nacida en Loja, residente en Quito, quién acude por presentar dermatosis de 20 años de evolución caracterizada por cuadros repetitivos de lesiones eritematodescamativas, pustulares, supurativas localizadas principalmente en cuero cabelludo y regiones retroauriculares.

Como antecedente patológicos personales refiere cuadros similares desde los 8 años de edad que afectaron a mas de las áreas descritas, cara y miembros inferiores.
Antecedentes patológicos familiares sin importancia.

Al examen físico: mujer de pequeña estatura, piel xerótica, lesiones eritematodescamativas en cuero cabelludo y región retroauricular, conjuntivas hiperémicas, pterigión bilateral, pirámide nasal anclia con piel ligeramente eritematosa y secreción nasal constante, máculas hipercrómicas en labios, piezas dentales con caries y desgastadas en su borde coronal. Adenopatías cervicales bila-terales. En caras externas de brazos y muslos, pápulas queratósicas foliculares, cicatrices anetodérmicas cribiformes de aproximadamente 15 cm. de diámetro en muslo derecho y otra de 8 cm. en cara anterior de pierna izquierda.
Los resultados de los exámenes solicitados en forma secuencial fueron:
- Eosinofilia de 24% - 21 % - 17% - 8%
- V.E.S: 38-15-19-18 mm/h
- Cultivo de secreción nasal:(+) para S. Aureus.
- EMO que evidencia IVU.
- Urocultivo: Echericlia Coli.
- Coproparasitario: giardiasis, amebiasis y ascaridiasis.
- IgE: 742 UI/ml.
- Quimiotaxis de neutrófilos retardada para estafilococos A.
- Ac. Antinucleares: (-)
- Ac. Anti DNA: (-)
- Rx de tórax y manos sin patología.

Histopatológico de biopsia de dorso nasal (A) y muslo derecho (B) reporta:

A.- Infilirado inflamatorio perifolicular, gran elastosis en dermis papilar, vasos capilares dilataos. Epidermis con características normales.
B.- Fibras de colágeno anchas y eosinofílicas en toda la dermis, zonas con pérdida de las características fibrilares. Ausencia de anexos.

Foto 4: Muestra de dorso nasal.

Foto 5: Muestra de lesión cicatricial.

Basados en lo descrito, se concluye el caso con el Dg. De Sd. De H.I.E.
La paciente fue tratada con antiparasitario, antiestafilocócicos, antihistamínicos, corticoides sistémicos de baja dosis, con lo que se obtuvo remisión de las lesiones.

COMENTARIO

Los criterios considerados para el diagnósticos en el presente caso fueron, el cuadro clínico observado en nuestra paciente desde la infancia y caracterizado por dermatosis en hallazgos compatibles con D. Atópica, así: descamación crónica en cuero cabelludo y región retroauricular, lesiones eczematosas en pliegues y xerosis marcada.

Infecciones bacterianas a repetición entre ellas: piodermitis, IVU y rinitis estafilocócica.
Infecciones parasitarias en especial giardiasis persistente: dismorfia facial y alteración en las piezas dentarias fueron las múltiples características que nos llevaron al diagnóstico del síndrome de hiper inmunoglobulinemia E, corroborado además por cifras altas de IgE, eosinofilia y velocidad de eritrosedimentación elevadas en forma repetitiva así como retardo en la quimiotaxis de neutrófilos para Estafilococo Aureus.

Cabe destacar la atrofodermia folicular provocada por el Estafilococo A, en estos pacientes y manifestada en la muestra por las cicatrices anetodérmicas cribiformes descritas en miembros inferiores.
No se reportó antecedentes familiares de atopia, sin embargo refiere dermatitis alérgica de contacto con níquel.

BIBLIOGRAFÍA

1.- Fitzpatrick, Thomas y Col. Dermatología en Medicina General. 4ta edición. Editorial Médica Panamericana S.A. 1997. Buenos Aires-Argentina. p.2041-2042.
2.- Iglesias Diez, L. Y Col. Tratado de Dermatología. 1era edición, 1994. Madrid. p. 250-251
3.- Stites, D. Inmunología Básica y Clínica. 7ma edición, editorial Manual Moderno. 1990. México. p.343-344.
4.- Garuad O. Y col., "Regulation of inmunoglobulin production in hiper IgE síndrome"., J.Allergy Clin. Inmunol., 1999. Feb; 103 (2Pt 1): p.333-40.
5.- Krampera M. Y col. "Limphocyte membrane antigen expresión and intracellular cytokine patterns in an asymtomatic patien with persistently high serum levels of IgE". Ann Allergy Asthmal Inmunol, 1999. Aug; 83(2):44-8
6.- Grimbacher B. y col. "Genetig linkage of hiper-IgE syndrome to chromosome 4" Am J Hum Genet. 1999, Sep; 65 (3): 735-44
7.- De la Torre Morín y Col. "Hyper-IgE síndrome. Presentation of three case". Alergol Inmunopathol. Madrid-Spain. 1997. Jan-Feb; 25 (1): 30-5.
8.- Grimbacher B. Y col. "hiper-IgE syndrome with recurrent infections an autosomal dominant multisystem disorder" N Engl J Med. 1999, Mar 4; 340 (9): 692-702
9.- Fravio Fresotto y col. "Hyper IgE síndrome". The New England Journal of Medicine, 1999, Jul 29; 341(5):.375
10.- Covarrubias G. Hernandez V. Berron R. Rodríguez JR. "Dermatitis atópica severa y síndrome de hiper IGE" Alergiae Inmunología Pediátrica. 1998; 7(5): 162-165.
11.- Hidalgo H., "Síndrome de hiper IgE, sin infección recurrente" Ingrid Ramdohr Laboratorios Saval S.A. Chile 1989, p.29
12.- Schiffino, L y Col. "Pilonidal sinus in patient with Buckley's syndrome. A case report". Minerva Med (Italy) 1995, Jan-Feb; 86 (1-2): 55-60
13.- Sociedad Iberoamericana de la Información científica. "El interferón en la Piel". Journal of the European Academy of Dermatology and Venereology. 1996; 7(1): 30-38
14.- Tanaka H. Ito R. Onodera N. Waga S. "Efficacy of long-term sulfamethoxazole-trimetoprim therapy in a body with hiperimnunoglobulin E syndrome". Tohoku J Exp Med. 1998 Sep; 186(1):61-6
15.- Rodriguez MF. Y col. "Interleukin 4 and interferon-gamma secretion by antigen and mitogen-stimulated mononuclear cell in the hiper-IgE síndrome: no TH-2 cytokine pattern". Ann Allergy Asthma Inmunol. 1998. Nov; 81 (5 Pt 1): 443-7
16.- Kojima K y Col "Improvement with disodium cromoglycate of neutrophil phagocytosis and respiratory burst activity in a patien with hyperimnunoglobulin E syndrome" Allergy 1998 Nov; 53 (11): 1101-3
17.- Lee WS, Boey CC, Goh AY., "Pulmonary nocardiosis in a child with hyperinmunoglobulin E syndrome. Singapore Med J

1999 Apr; 40 (4): 178-80
18.- Min JK y col., "Hyperinmunoglobulin E-recurrent infection syndrome in a patient with juvenile dermatomyositis. Korean J Intern Med 199 Jan.14 1): 95-8
19.- Tsukagoshi H y col., "Kimura's disease associated with bronchial asthma presenting eosinophilia and hiperinmunoglobulinemia E which werw attenuated by suplatast tosilate (TPD-115 IT)". Intern Med 1998 Dec; 37 (12); 1064-7
20.- Bodo Grimbacher y col., "Hyper-IgE Syndrome with Recurrent Infection-An Autosomal Dominant Multisystem Disoder". The New England Journal of Medicine. 1999, March 4; 340 (9): 692-702.
21.- Vargas L. y Col., "Increased in granulocyte-macrophage-colony-stimulating factoer seeretion and the respiratory burst with decreased L-selectin expression in hyper-IgE syndrome patients". And Allergy Asthma Inmunol 1999 Sep: 83(3); 245-51
22.- Freire P., Herrera A.P., Villanueva C.J., "Síndrome Hiper IgE. Presentación de un caso y revisión bibliográfica". Rev. Dermatología. Quito; 1(3): 22-23. Nov 1992
23.- Borges W., etal., "Defective interleukin-12/IFN-gamma pathway in patients with hyperinmunoglobulinemia E syndrome". J.Pediatric. 136 (2): 176-180. Feb 2000
24.- Eppinger T., y col., "Sensitization to aspergillus species in the congenital neutrophil disordes chronic granulomatous disease and hiper IgE syndrome". J. Allergy Clin. Inmunol., 104 (6): 1265-72. Dic., 99
25.- Ruiz Maldonado R., y Col. Tratado de dermatología Pediátrica. 1era edición. editorial Interamericana. 1992. México. p.685-687.

MICROGRAMAS DERMATOLOGICOS

QUERATINOCITOS
perlas primitivas
origen del milagro
diminuto buen soldado
disciplinado y obediente

NITROGENO LIQUIDO
copo quemante
base del arte
de curar enfriando

ICTIOSIS
diminutos peces primigénicos
vestido de escamas y
anclados genéticamente
en el puerto de la piel

Dr. Luis Moncayo

LUPUS ERITEMATOSO SISTEMICO Y PANICULITIS

Dra. Raquel Trujillo, Dr. Patricio Freire

Hospital Carlos Andrade Marín
Quito – Ecuador

RESUMEN:

El Lupus eritematoso es el más frecuente del grupo de las enfermedades inmonológicas del tejido conectivo, la forma sistémica afecta distintos órganos con o sin lesiones cutáneas y multiples alteraciones inmonológicas. Presentamos el caso el caso de una mujer joven con un cuadro florido de Lupus Eritematoso Sistémico (LES), con severa afectación renal que la lleva a la insuficiencia renal crónica terminal, y un cuadro de paniculitis en miembros inferiores; el estudio histológico mostró una paniculitis linfocitaria mixta.

Palabras claves : Lupus Eritematoso, Paniculitis

SUMMARY:

Erythematosus Lupus is the most frequent of the group of inmunologic deseases of conective tissue, the sistemic form afects to different organs with or without cutaneous lesions and multiple inmonologic desorders.
We report the case of a young woman with Erythematosus Sistemic Lupus, with severe afectation of the kidney that it carries to the terminal cronic insuficiency, who presents Panniculitis in lower members; the histologyc analisys showed lyphocitic mixed Panniculitis.

Key words: Erythematosus Lupus, Paniculitis.

El lupus eritematoso es una enfermedad inflamatoria crónica de etiología desconocida, incluida entre las enfermedades inmonológicas del tejido conectivo, el espectro clínico es amplio y evolutivo sea progresivo o regresivo, se clasifica de acuerdo a criterios morfológicos, clínicos, histológicos e inmunológicos. Los dos grupos polares son el Lupus eritematoso cutáneo benigno, con lesiones exclusivamente cutáneas cuyas variedades pueden ser discoide, hipertrófico, nodular, o solo eritema en lesiones únicas o diseminadas. Y el lupus eritematoso sistémico con o sin lesiones cutáneas pero con afectación de didtintos órganos y múltiples alteraciones inmunológicas. Una tercera forma clínica intermedia es el lupus eritematoso cutáneo subagudo: evoluciona en brotes con exacerbaciones y remisiones, son lesiones eritemato-escamosas anulares policíclicas en tórax superios se acompaña de dolor articular, fiebre y malestar general (1,2,3).

En el lupus eritematoso sistémico la morfología cutánea más común son lesiones eritematosas de aparición brusca, localizadas en cara, congestivas, telangiectásicas poco o nada queratósica a veces discretas y fugaces y otras veces muy agudad con la formación de ampollas y costras, las cuales pueden preceder en años a otras manifestaciones o ser poco relevantes ante el cuadro sistémico; de mayor incidencia en mujeres jóvenes siendo lo más típico en vespertilio (alas de mariposa), o eritema difuso de toda la cara que evoluciona en brotes a veces desencadenados por las radiaciones ultravioletas, afectando la zona del escote. Las palmas y plantas se presentan como máculas eritema-

tosas difusas con telangiectasias y edema, en ocasiones los pulpejos muestran focos hemorrágicos y pequeñas úlceras o lesiones purpúricas necróticas; codos y rodillas pueden exhibir lesiones eritematoedematosas y eritemato-que-ratósico-atróficas, en cuero cabelludo se observa una alopecia difusa, las lesiones de mucosa oral son inespecíficas; el síndrome de Raynaud y la livedo reticulares pueden ser el comienzo del lupusy en ocaciones puede existir vasculitis y lesiones ampollosas (15,16).

Las manifestaciones sistémicas afectan al estado general con fiebre, astenia y perdida de peso, 95% de los pacientes presentan afección articular con dolor e inflamación de regiones interfalángicas, muñecas y rodillas. Afectación muscular con mialgias. A nivel renal existe una nefritis mesangial transitoria y a veces formas proliferativas dufusas que cursan con proteinuria, hematuria, se acompaña de anticuerpos DNAn y complemento bajo que terminan en insuficiencia renal. Las alteraciones pulmonares incluyen derrame y dolor pleural.
Existen alteraciones cardiacas como pericarditis, taquicardia arritmia e insuficiencia cardíaca congestiva. El compromiso del sistema nervioso central varia desde neuropatía periférica con alteraciones sensitivo-motoras, cefalias intensas, accidentes cerebro-vasculares y psicosis. La afección ocular se manifiesta con epiescleritis y conjuntivitis. Las alteraciones hematológicas son: adenopatias, anemia normocítica, normocrómica intensa, leucopenia, trombocitepenia,velocidad de sedimentación elevada, puede existir factor anticoagulante lúpico , VDRL falsamente positivo (25%), el complemto total (C3 y C4) es bajo en fases activas de la enfermedad especialmente si hay lesiones cutáneas intensasy actividad renal, la velocidad de sedimentación y los niveles de complemento son útiles en el monitoreo de la activiadad de la enfermedad y la terapéutica, con la cual se normalizan (3,6,8).

La paniculitis en el lupus fue descrita por Kaposi desde 1983, Tufanelli la designa como paniculitis lúpica, se presenta en un 5% de todos los casos de lupus, sean estos : cutáneo benigno, sistémico o puede ser la única expresión de la enfermedad. Se caracteriza por nódulos subcutáneos firmes, bien definidos de uno o varios centímetros cubiertos por piel normal o lesionada, que se localiza preferentemente en regiones glúteas, brazos, muslos, cara , su evolución es crónica pueden ulcerarse posterior a traumatismos y dejar una cicatriz atrófica hipo o hiper pigmentada (4,5,7).

HISTOLOGÍA

En la epidermis existe hiperqueratosis sin paraqueratosis, tapones córneos foliculareese independientes, aumento del grosor del cuerpo mucoso de malpigio y áreas de atrofia; es característica la vacuolización basal. En la dermis hay infiltración de linfocitos perivascular y perianexial, edema papilar y endotelial,puede hallarse degeneración fibrinoide. Aunque el estudio histológico no tipifica el cuadro clínico: en las lesiones crónicas, la atrofia epidérmica y la degenaración basal es más acentuada, pero hay menos infiltrado; en las lesiones agudas de lupus eritematoso sistémico predominan la dilatación vascular el edema de la dermis, los cuerpos hialinos están tanto en la epidermis como en el infiltrado dérmico.
La paniculitis lúpica es mixta: los septos se engrosan con fibrosis e infiltrado linfoplasmocitario y en el lobulillo hay necrosis hialina, infiltrado linfoplasmicitario focal o perivascular que a veces forman folículos linfoides, siendo este uno de los signos más caracteristicos, es frecuente la vasculitis linfocítica, en ocaciones puede haber calcificaciones (9,10,12).

INMUNOFLUORECENCIA

Directa: en el 90% de la biopsias de piel lesionada de los enfermos de lupus cutáneo, eritematoso sistémico, subagudo y piel sana del LES se observa el depósito de una banda de inmunoglobulina bien definida, brillante en la membrana basal, identificadas por antigamaglobulina antihumana marcada con fluoresceína, esta prueba diagnóstica tiene un alto grado de sensibilidad y especificidad, el depósito puede ser: bellozo, homogéneo, lineal, granular estos dos últimos fino o grueso la inmunoglobulina que se encuentra con mayor especificidad es la IgG (90%), la presencia de una banda positiva en piel normal con morfología granular es propia de LES (3,11).

Indirecta: en el suero de los paciente con enfermedades inmunológicas del tejido conectivo existen varios anticuerpos dirigidos contra moléculas nucleares (ANA), para su determinación se utilizan una serie de substratos: los clásicos son secciones de tejido de hígado y riñón de rata, los nuevos, son lineas celulares humans; cuando se cambian los substratos cambian los resultados de los anticuerpos antinucleares tanto en su positividad como en su morfología porque los cortes, del hígado de rata no son tan sensibles como las improntas del vaso humanoy las lineas celulares de tumores humanos; los llamados enfermos LE-ANA negativos, son negativos sobre antígenos de hígado de ratón, pero son frecuentemente positivossobre sustratos humanos.

La posterior caracterización de estos ANA se realiza por inmunodifusión hemaglutinación pasiva o inmonoelectroforesis los tipos morfológicos pueden ser homogéneo, periférico, moteado y nucleolar, correspondiendoa anticuerpos DNA, PRN, histonas,SM, Scl-70, SS-A,SS-B, anticentrómero cuya incidencia y sensibilidad es variable (cuadros 1 y 2)los anticuerpos ADN se encuentran comunmente en el lupus eritematoso, los de cadena simple en el 90 % y el nativo de 40-60% que es muy especifico de LES.

Foto 4: Lesiones nodulares ulceradas

Foto 2: Histopatología: paniculitis en miembros inferiores mixta

CASO CLINICO

Paciente de 23 años de edad de sexo femenino, con diagnóstico de lupus eritematoso sistémico desde los 15 años, en tratamiento con prednisona y azatioprina, registra antecedentes de tromboflebitis de miembros inferiores bajo esquema de anticuagulación durante 5 años, osteomelitis de fémur derecho, herpes zoster, hipertensión arterial hace un año e insuficiencia renal crónica terminal secundaria a LES con diálisis peritoneal desde hace 3 meses. En el último episodio de hospitalización presentó gastroenteritis bacteriana aguda, infección de vías urina-rias, moniliásis esofágica, pangastritis erosiva. La paciente acude con múltiples lesiones nodulares, violáceas, dolorosas, calientes en miembros inferiores de aproximadamente 2 cm. De diámetro que a la digito-presión eliminan contenido blanquecino (fig. 1), refiere como antecedente quemadura con agua, se observa decaimiento generalizado, alza térmica, TA: 170/100, facies cushingoide, eritema malar bilateral, y edema importante de miembros inferiores.

Exámenes complementarios: biometría hemática: hcto: 29%, leucocitos 3200 con 78% segmentados, plaquetas: 37.000, creatinina: 6.1 mg/dl, ANA Positivo (patrón granular fino), Anti DNA nativo positivo, C3:40.7 (83 – 177), C4: 11.4 (15 – 45), HIV (-), VDRL (+), HBS (-), HBC (-), Cultivo secreción: stafilococcus epidermis coagulasa negativo, hemocultivo (-), Rx piernas: sin compromiso óseo, ECO renal: nefroesclerosis por glomerulonefritis crónica, Bipsia cutánea: piel con ligera acantosis e hiperqueratosis, en la dermis superficial y media se observan vasos sanguíneos con hipeplasia endotelial rodeados por infiltrado linfoplasmocitario, en tejido celular subcutáneo se aprecia infiltrado linfoplasmocitario los septos están engrosados con escasos polimorfos y algunos capilares caso ocluídos (fig. 2). Inmunofluorescencia directa: IgG, IgM en membrana basal, patrón granular fino.

Recibe tratamiento con rifampicina, vancomicina y ampicilina-sulbactam con lo cual no hay mejoría del cuadro dermatológico; luego de 2 meses la paciente reingresa con crisis convulsivas tónico-clónico generalizadas catalogadas de origen metabólico, se complica con pancreatitis aguda y disbalance hidroelectrolítico que la lleva al shock con deterioro progresivo de su estado general y muerte de la paciente.

COMENTARIO

El lupus eritematoso es el más frecuente del grupo de las enfermedades inmunológicas del tejido conectivo, tanto la forma cutánea benigna como la sistémica se ven con relativa frecuencia en nuestra práctica médica (1).
El lupus eritematoso en todas sus formas tiene una mayor incidencia en el sexo femenino, con una relación de 9:1 en su variedad sistémica, el caso de nuestra paciente apoya estos datos epidemiológicos (9).

Es una mujer joven en la cual podemos ver un cuadro sistémico muy florido con lesiones cutáneas típicas, en su evolución se registran varias complicaciones, algunas de ellas infecciosas; que son frecuentes en pacientes con tratamiento inmunosupresor de largo tiempo como es el caso, además exhibe alteraciones hematológicas características: anemia; leucopenia, trombocitopenia; aunque los ANA pueden ser positivos en otras enfermedades inmunológicas e incluso en personas normales, existen un aumento de la prevalencia de glomerulonefritis en los enfermos con anticuerpos DNA nativo y complemento bajo, datos que los encontramos positivos en nuestra paciente, cuya patología renal la llevó a HTA e insuficiencia renal crónica terminal. (10, 11).
La paniculitis lúpica es una variedad de baja incidencia (5%), que se puede asociar a LES (11 %) con mayor frecuencia en el sexo femenino.

Se plantea el diagnóstico diferencial con el eritema nudoso, en el cual las manifestaciones clínicas pueden co-rrelacionarse a las observadas en nuestra paciente, excepto la ulceración posterior de los nódulos con eliminación de material blanquecino, que no sucede en el eritema nudoso, en estos casos la histopatología revela una paniculitis septal con infiltrado polimorfonuclear y linfohistiocitario, las vasculitis, hemorragia perivascular y en ocasiones necrosis del tejido conjuntivo con formación de granulomas (3,8).

La diferencia con la vasculitis nodular es histológica en la cual hay una vasculitis de pequeños vasos dentro de los lóbulos, el infiltrado es polimorfonuclear y linfocitos que forman granulomas llegando a necrosis de la grasa y fibrosis del tejido subcutáneo (14).

La paniculitis histiocítica citofágica además del cuadro panicular característico tiene compromiso sistémico invadiendo hígado, bazo, ganglios, médula, pulmón: se produce disfunción hepática, pancitopenia severa, hemorragia terminal y coagulación intravascular diseminada, en el estudio histológico se observa un paniculitis lobular, es una histiocitosis benigna del tejido adiposo con edema y necrosis, los histiocitos que infiltran la grasa subcutánea y visceral fagocitan hematíres, plaquetas, restos nucleares y células inflamatorias (17).

Ante el cuadro clínico que muestra nuestra paciente con una paniculitis de miembros inferiores, serología positiva para LES e histología de paniculitis linfoplasmocitaria mixta, se concluye el diagnóstico de paniculitis lúpica en el contexto de LES, en este caso con eliminación de material blanquecino producto de la necrosis grasa subcutánea, que al no tratarse de un proceso infeccioso no responde a la terapia antibiótica instaurada.

El manejo multidisciplinario como en este caso es el mandatario, pero continúa siendo un reto, ante una evolución progresiva inminente que puede llevar a términos fatales.

BIBLIOGRAFIA

1 Siguenza N., Feicán A. Lupus Eritematoso Cutáneo, Sociedad Ecuatoriana de Dermatología 7 (2): 39–41. 1998

2. Sontheimer RD., Kovalchik P. Cutaneous manifestations of rheumatic diseases: Lupus Erythematosus, dermatomyositis, scleroderma. Dermatol. Nurs. USA. 10 (2): 81 –95. 1998

3. Iglesias L., Guerra A., Ortiz P. Enfermedades Inmunológicas del Tejido Conectivo en Tratado de Dermatología. Luzán S.S.A: Ediciones. 1994 531 – 562

4. Herrerin L., Pérez C., Vanaclocha S. Lupus Eritematoso Profundo. Gaceta Dermatológica 3 (3) 217 – 223. 1982

5. Requena L., Sánchez E. Paniculitis. Mostly lobuler/panniculitis J.AM Acad Dermatol 45(3) 325 –361. 2001

6. Chopra R., Radotra BD, Varma S., Gupta. Acute pneumonitis with pulmonary hemorrhage an uncommon an potentially fatal complication of systemic lupus erythematosus. Indian Journal of pathology & microbiology 42(3) 375– 378. 1999 (Abstract)

7. Nousari H., Kimyai A., Provost T. Generalized lupus eruythematosus profundus in a patient with genetic partial deficiency of C4 J.Am.Acad.Dermatol 41(2) 362–364 1999 (Abstract)

8. Rothfield N. Manifestaciones Cutáneas de las Enfermedades Multisistémicas. Lupus Eritematoso. En Fitzpatrick T Dermatólogo en Medicina General IV Edición Editorial Panamericana Madrid 1997. 2223– 2237

9. De la Moneda C., Conde J., Guerra A. El Lupus Paniculitis: Una paniculitis mixta. Actas Dermo- Sifiliográficas. Academia Española de Dermatología y Sifiliografía. 78 (4) 229 – 237. 1987

10. Gómez S., Triviño A., Losado A., Paniculitis Lúpica. Actas Dermo – Sifiliográficas. Academia Española de Dermatología y Sifiliografía 82(10)399 – 703. 1991

11. Momori T., Autoantibodies in conective tissue diseases: Clinical significance and analysis of target autoantigens. Intern Med. Japan. 38(7=) 523 – 532. 1999 (Abstract)

12. Tomada Y., Arisawa S., Ikeya T. Linear lupus erytematosas profundus in a young man. British Journal of Dermatology 140 (1) 177 – 178. 1999

13. Kundig T., Trueb R., Krasovec M. Lupus profundus / panniculitis Dermatology Switzerland 195 (1) 99– 101. 1997 (Abstract)

14. Du Vivier A., Mckee P., Atlas de Dermatología Clínica. Editorial Mosby. Madrid 1994 16.21 –16.24

15. Martín P., Martín A., Ivais I., Vanaclocha F. Lupus Eritematoso Sistémicoy Vasculitis Necrotizante Leucocitoclástica. Actas Dermo – Sifiliográficas. Academia Española de Dermatología y Sifiliografía 81 (12) 863 – 865. 1990

16. Mascaro J., Herrera C., Hausmann G. Department of Dermatology. Hospital Clinical. Barcelona. Spain 6(2) 122– 131. 1997

17. Tsukahara T., Horiuchi Y., Iidaka K. Cytophagic histiocytic panniculitis in systemic lupus erithematosus. Hiroshima J Med. Sci (Japan) 44(1) 13 – 16. 1995 (Abstract)

PITIRIASIS RUBRA PILARIS (PRP)

Dra. Matilde Quincha**, Dra. Paulina Rivera***, Dr. Santiago Palacios*,

* Médico Tratante del Hospital "Carlos Andrade Marín"
** Médico R3 Postgrado de Dermatología UCE.
*** Médico R2 Postgrado de Dermatología UCE

RESUMEN

Reportamos el caso clínico de un paciente de 40 años de edad, con diagnóstico de pitiriasis rubra pilaris, que es una dermatosis papuloescamosa crónica, poco frecuente de etiología desconocida; revela un desorden de la queratinización folicular y aumento de la actividad epidérmica. Aunque se describe como autolimitada, esta enfermedad puede afectar severamente la calidad de vida de cada paciente.
Este desorden es caracterizado por la presencia de pápulas foliculares queratósicas que coalescen para formar placas eritematoescamosas, islotes de piel normal y queratodermia de color salmón de plantas y palmas. Griffiths las clasificó en cinco tipos clínicos basados en la edad de inicio, características cutáneas y pronóstico. Nuestro paciente recibió tratamiento con etretinato pero no tuvo éxito en este tipo de PRP. Una buena respuesta fue observada con terapia de PUVA.

Palabras claves: Pitiriasis Rubra Pilaris

SUMMARY

We reported the case of a 40 year-old patient with diagnostic of pityriasis rubra pilaris, that is a papulosquamus, uncommon chronic dermatosis of unknown aetiology; to reveal a disorder of follicular keratinizarion and increase of the activity epidermal. Althoug described as self-limiting this desease can severely affect the quality of life of individual patients.
This disorder is characterized by presence of keratotic follicular papules that coalesced to form plaques erythematosquamous, islands of normal skin and orange-coloured keratoderma of the palms and soles. Griffiths the classified into five clinical types based on age at onset, cutaneus features and prognosis. Our patient received treatment with etretinato but it was not successful for its PRP. A good response was observed with PUVA therapy.

Key words: Pityriasis Rubra Pilaris

La PRP es un trastorno cutáneo crónico, de causa desconocida, poco frecuente, de curso variable, caracterizado por un trastorno de la queratinización, y que se manifiesta por períodos de actividad y remisión alternados. Clínicamente se caracteriza por lesiones papulofoliculares queratósicas que confluyen formando placas eritemato-escamosas con islotes de piel sana asociada a queratodermia palmoplantar, descamación fina no adherente y bordes netos de las lesiones con descamación polvurulenta.(1,2,5,6,15)
Fue Besbier quien en 1889 le dió la denominación actual, aunque Claudius Tarral la describe por primera vez en 1928.(1,2,6)
Afecta por igual ambos sexos y razas.

PITIRIASIS RUBRA PILARIS (PRP)

Dra. Matilde Quincha**, Dra. Paulina Rivera***, Dr. Santiago Palacios*,

* Médico Tratante del Hospital "Carlos Andrade Marín"
** Médico R3 Postgrado de Dermatología UCE.
*** Médico R2 Postgrado de Dermatología UCE

RESUMEN

Reportamos el caso clínico de un paciente de 40 años de edad, con diagnóstico de pitiriasis rubra pilaris, que es una dermatosis papuloescamosa crónica, poco frecuente de etiología desconocida; revela un desorden de la queratinización folicular y aumento de la actividad epidérmica. Aunque se describe como autolimitada, esta enfermedad puede afectar severamente la calidad de vida de cada paciente.
Este desorden es caracterizado por la presencia de pápulas foliculares queratósicas que coalescen para formar placas eritematoescamosas, islotes de piel normal y queratodermia de color salmón de plantas y palmas. Griffiths las clasificó en cinco tipos clínicos basados en la edad de inicio, caracteísticas cutáneas y pronóstico. Nuestro paciente recibió tratamiento con etretinato pero no tuvo éxito en este tipo de PRP. Una buena respuesta fue observada con terapia de PUVA.

Palabras claves: Pitiriasis Rubra Pilaris

SUMMARY

We reported the case of a 40 year-old patient with diagnostic of pityriasis rubra pilaris, that is a papulosquamus, uncommon chronic dermatosis of unknown aetiology; to reveal a disorder of follicular keratinizarion and increase of the activity epidermal. Althoug described as self-limiting this desease can severely affect the quality of life of individual patients.
This disorder is characterized by presence of keratotic follicular papules that coalesced to form plaques erythematosquamous, islands of normal skin and orange-coloured keratoderma of the palms and soles. Griffiths the classified into five clinical types based on age at onset, cutaneus features and prognosis. Our patient received treatment with etretinato but it was not successful for its PRP. A good response was observed with PUVA therapy.

Key words: Pityriasis Rubra Pilaris

La PRP es un trastorno cutáneo crónico, de causa desconocida, poco frecuente, de curso variable, caracterizado por un trastorno de la queratinización, y que se manifiesta por períodos de actividad y remisión alternados. Clínicamente se caracteriza por lesiones papulofoliculares queratósicas que confluyen formando placas eritemato-escamosas con islotes de piel sana asociada a queratodermia palmoplantar, descamación fina no adherente y bordes netos de las lesiones con descamación polvurulenta.(1,2,5,6,15)
Fue Besbier quien en 1889 le dió la denominación actual, aunque Claudius Tarral la describe por primera vez en 1928.(1,2,6)
Afecta por igual ambos sexos y razas.

Incidencia del 0,03-0,05% de dermatosis nuevas (2,3,6,7)
Los picos de mayor incidencia son en la primera y quinta décadas de la vida.
Su etiología es desconocida. No hay asociación con HLA. En la forma familiar se hereda con carácter autosómico dominante.(1,2,3,23)
Se la relaciona con metabolismo anormal de los carotenos y deficiencia de vitamina A, habiendose demostrado deficit plasmático de enzima transportadora de retinol. (1,2,3,17)

Entre los factores externos desencadenantes se mencionan: radiación solar, frío,quemaduras químicas, hepatopatías, infecciones virales y bacterianas, estrés emocional, estado disregulatorios inmunes sistémicos o iatrogénicos. (1,2,3,5,17)
El gran polimorfismo clínico fue la base para la clasificación de Griffiths en 5 tipos, considerando la edad de comienzo, manifestaciones clínicas y pronóstico.

- Tipo I Clásica del Adulto: (50%). Se presenta entre los 40-60 años, de inicio agudo con máculas eritematosas en área facial y cuero cabelludo con fina descamación furfurácea de localización seborréica que posteriormente se extiende en dirección cefalocaudal hacia cuello, toráx superior y zonas distales, pápulas foliculares queratósicas sobre base eritematosa que confluyen en grandes placas, pueden evolucionar a eritrodermia. Se evidencia el efecto de Koebner.
Queratodermia palmoplantar importante, eritrodermia de tono amarillo anaranjado más acentuado en palmas y plantas.
Ectropion, alteraciones longitudinales de las uñas, hiperqueratosis, hemorragia subungueal y depresiones puntiformes pueden ser observados
Hay afectación del cuero cabelludo sin pérdida del cabello.
La enfermedad en sí es asintomática, pero las fisuras palmoplantares son dolorosas.
En el 81% de casos hay aclaramiento de las lesiones en 3 años.
- Tipo II atípica del adulto: (5%). Inicia en la adultez; de curso crónico. 20 o más años de evolución.
Presencia de descamación ictiosiforme en piernas, queratodermia en láminas más compacta que en la tipo I con áreas eccematosas.
20% de pacientes mejoran en 3 años.
- Tipo III clásica juvenil: (10%). Entre los 5-10 años, con características clínicas semejantes al tipo I.
16% de los pacientes mejoran en 3 años.
- Tipo IV juvenil circunscrita: (25%). Inicia en edad prepuberal.
Placas bien demarcadas de hiperqueratosis folicular y eritema en rodillas y codos; con placas transitorias e hiperqueratosis en zonas de prominencias óseas.
Mejoría entre un 30%-70% en 3 años.
- Tipo V atípica juvenil: (5%). Se presenta al nacer o en los primeros años de vida con áreas persistentes de hiperqueratosis folicular y eritema constante. En ocasiones hay lesiones esclerodermiformes en manos y pies. Hay alta incidencia familiar y escasa tendencia a curación espontánea.
En la actualidad debido a la alta incidencia de HIV que en algunas ocasiones se asocia con PRP, se ha establecido un nuevo tipo.
- Tipo VI: Asociado con infección de HIV.
Caracterizado por lesiones noduloquísticas y liquenoespinosas; es de pobre pronóstico y escasa respuesta a los tratamientos convencionales. (10)
La PRP puede ser la manifestación inicial de HIV y asociarse a niveles de células T Helper menores a 150/mm3. (9,11,20)
El uso de AZT en estos casos da resultados sorprendentes, pero puede crear dependencia. (12)
Se ha reportado casos inusuales en el que la PRP fue la única manifestación inicial de Carcinoma hepato celular que no fueron previamente diagnosticados. (18,19)

ANATOMIA PATOLOGICA

Los cambios son más evidentes en zonas eritematosas.
Epidermis: hiperqueratosis, orto y paraqueratosica con formación de tapones córneos foliculares. Focos paraque-ratósicos perifoliculares, acantosis irregular con crestas interpapilares gruesas y acortadas.
Capa granulosa incrementada, con ausencia de abscesos de Munro. (1,2,4,5,8,17) Espongiosis ocasional, degeneración-licuefacción de la basal.
Dermis: Infiltrado inflamatorio mononuclear crónico, de predominio perivascular. Atrofia de glándulas sebáceas y folículos pilosos anormales.
Un rasgo típico es la hipertrofia de los músculos erectores pilaris. (1,2,6)

La inmunohistoquímica revela depósitos suprabasales de anticuerpos monoclonales AE1. El análisis inmunológico de esta zona demuestra la presencia de queratinas anormales K6/16: K14-K16 y una queratina ácida de 45 Kd. (22)
Estudios de inmunohistoquímica han demostrado la presencia de antígeno carcinoembrionario (CEA) expresados por queratinocitos foliculares y por células inflamatorias infiltradas principalmente en la parte superior del estrato de Malpighi, lo que permite relacionar a este antígeno con la biología de los folículos pilosos. (23)
Estudios con timidina tritiada demuestran que la cinética epidérmica está elevada. (6)

TRATAMIENTO

Casos leves requerirán tatamiento tópico con urea, ácido salicílico, ácido retinoico, corticoides tópicos, calcipotriol.
La actividad del calcipotriol se relaciona con disminución

Foto 1: Aspecto clínico

Foto 2: Hiperqueratosis palmar

de la proliferación e incremento en la diferenciación terminal de los queratinocitos. (16)

Capsaicina tópica es una opción recomendada para el control del prurito que no responde a terapia con antihistamínicos. (14)
En fase eritrodérmica el tratamiento será sistémico con vitamina A, retinoides orales combinados con dosis bajas semanales de metrotexate. (22)

Se ha reportado hiperostosis extraespinal extensiva luego del tratamiento a largo plazo con retinoides orales, por lo que dosis bajas de metrotexate oral es una buena alternativa sin que se presenten efectos secundarios. (23)
La ciclosporina A debe considerarse para el tratamiento de la PRP clásica del adulto. (13)

CASOCLINICO

Comentamos el caso de un paciente varón, de 40 años de edad, nacido y residente en Quito, quien refiere presentar desde hace 4 meses y aparentemente tras contacto con champú antimicótico, "enrojecimiento" de palmas de manos y plantas de pies con posterior descamación.
Días mas tarde nota la presencia de "ronchas" pruriginosas en torax anterior y tercio superior de abdomen; acude a facultativo quien diagnostica Psoriasis y prescribe Calcitol y corticoides tópicos sin observar mejoría del cuadro por lo que consulta a empírico quien inicia tratamiento a base de hierbas mostrando aparente mejoría de las lesiones de tórax; posteriormente el cuadro se agrava con la presencia de "granitos" ligeramente pruriginosos localizados en codos, muslos, rodillas y glúteos por lo que acude a nuestra consulta.

Al examen físico observamos engrosamiento de palmas (++) con eritema anaranjado(+++) y escasa descamación (+), placas hierqueratósicas en cara dorsal de articulaciones interfalángicas de dedos de manos.
Plantas de pies hiperqueratósicas, descamativas, con fisuración moderada en talones y fondo eritematoso.

Queratosis folicular en muslos, glúteos y codos sobre base eritematosa y fina descamación que alterna con pequeñas áreas de piel normal.

Placas descamativas psoriasiformes, redondeadas de 2 a 3 cm. de diámetro en tercio distal de piernas y región lumbar con borde eritematoso.
La histopatología de las lesiones: palmar y de rodilla demuestran hiperqueratosis y paraqueratosis focal, evidenciandose en l segunda muestra taponamiento córneo, acantosis e hiperplasia regular de epidermis.
En dermis se observa moderado infiltrado linfomonocitario perifolicular y perivascular superficial.
Con la confirmación histológica se inició tratamiento con retinoides orales, antihistamínicos y corticoterapia tópica.

Foto 3: Imagen histopatológica

sin conseguir remisión total de las lesiones, razón por la que es sometido a PUVA terapia semanal (10 sesiones) con lo que se obtiene mejoría de un 90% .

COMENTARIO

El polimorfismo clínico de la PRP es la base para la clasificación de Griffiths. El caso descrito, por las características clínicas y la confirmación histopatológica corresponde a PRP Tipo I Clásica del Adulto.

La literatura señala que el tiempo requerido para el aclaramiento de las lesiones de este tipo de PRP es de 3 años para el 81 % de los casos.

Cabe destacar, que en nuestro paciente en el transcurso de 8 meses con terapia convencional no obtuvimos buena respuesta, por lo que fue necesario instituir PUVA terapia y los resultados obtenidos fueron una remisión practicamente total de las lesiones.

La PUVA terapia en el caso de nuestro paciente fue la mejor alternativa.

BIBLIOGRAFIA

1. Burkhardt Pérez Ma. +P y otros."Pityriasis rubra pilaris. A propósito de 22 observaciones". Actas Dermo-Sif. Granada .España :77(9):531-39, 1986.

2. Almagro M. y Casado M. "Pityriais Rubra Pilaris aguda posinfecciosa". Actas Dermo-Sif. Granada. España: 79 (10):761-65, 1988.

3. Rook A. y otros. "Pitiriasis rubra pilaris".Tratado de Dermatología., Tomo 2:1575-1577, 1988.

4. Iglesias L. y otros. Pitiriaisis rubra pilaris. Tratado de dermatología. Tomo 1: 713-716. 1994.

5. Fitzpatrick B y otros. Pitiriasis rubra pilaris. Dermatología en Medicina General. Tomo 1: 573-575, 1997.

6. Borrego L. y Gil R. Pityriasis Rubra Pilaris."Forma clásica del adulto. Clásica juvenil. Estudio de 8 casos". Actas Dermo-Sif., Granada. España: 81(12): 848-55. 1990.

7. Pozo Roman T., y otros." Pitiriasis Rubra Pilaris en la infancia. Aportación de un caso y revisión de la literatura". Actas Dermo-Sif., Granada. España: 79(3): 225-29, 1988.

8. Espinel M. y Olivares M."Erupción eritematoescamativa, hiperqueratosis folicular y queratodermia palmoplantar". Piel. España: 7 (8): 412-14, 1992.

9. Herane M., Benedetto A.y Misad C." Pitiriasis rubra pilaris". Rev Chil Dermatologia. Chile: 12(3): 147-53, 1996.

10. Miralles, E. S. y otros."Pityriasis rubra pilaris and human immunodeficiency virus infection". British Journal of Dermatology. Gran Bretaña: 133 (6): 990-93, 1995.

11. Sánchez Regaña M. y otros. "Pityriasis rubra pilaris and HIV infection: a part of the spectrum of HIV-associated follicular syndrome. British Journal of Dermatology. Gran Bretaña: 133 (5): 818-19, 1995.

12. Martyn Ann G. y otros. "Pityriasis rubra pilaris in the sening of HIV infection: clinical behaviour and association with explosive cystic acne". British Journal of Dermatology. Gran Bretaña: 126 (6):617-20, 1992.

13. Usuki K. y otros." Three cases of pityriasis rubra pilaris successfully treated with Cyclosporin A". Dermatology. Zwitzerland: 200 (4): 324-7, 2000.

14.Hunzelmann N. y otros."Treatment of pruritus by capsaicin in a patient witht pytiriasis ruba pilaris receiving RE-PUVA therapy". Clinical and experimental dermatology. England: 25 (3):209-11. 2000.

15. Caplan S.E., Lowitt M.H. y Kao G.F. "Early presentation of pityriasis rubra pilaris". Cutis. United Satates: 60 (6):291-6. 1997.

16. Thiers BH. "The use of topical calcipotriene/calcipotriol in conditions other than plaque-type psoriasis". J Am Acad Dermatol .United Satates: 37 (3): 69-71. 1997.

17. Magro CM. y Crowson AN. "The clinical and histomorphological features of pytiriasis rubra pilaris. A comparative analysis with psoriasis". J Cutan Pathol .Denmark: 24 (7): 416-24. 1997.

18. Sharma S., Weiss GR. y Pautger B. "Pityriasis rubra pilaris as an initial presentation of hepatocellular carcinoma". Dermatology .Switzerland: 194(2): 166-7. 1997.

19. Sanchez Regana M. y col. "Pityriasis rubra pilaris as the initial manifestation of intenal neoplasia". Clin Exp Dermatol. England: 20(5):436-8. 1995.

20. Bonomo RA. y col."Pityriasis rubra pilaris: an unusual cutaneus complication of AIDS". Am J Med Sci .United States: 314(2): 118-21 1997.

21. Clayton BD. y col."Adult pityriasis rubra pilaris: a 10-year case series". J Am Acad Dermatol. United Satates: 36 (6):959-64. 1997.

22. Vanderhooft SL. y col."Familial pityriasis rubra pilaris". Arch Dermatol United States: 131 (4):448-453. 1995.

23. Van Dooren-Greebe RJ. van de Kerkhof PC. "Extensive extraspinal hyperostoses after long-term oral retinoid treatment in a patient with pityriasis rubra pilaris". J Am Acad Dermatol .United States: 32 (2):322-5. 1995.

PENFIGOIDE AMPOLLAR DISHIDROSIFORME.

Dra. Cecilia Cañarte, Dr. Patricio Freire, Dr. Aquiles López.

Hospital Carlos Andrade Marín
Quito

SUMARIO

Revisamos el caso de un paciente varón de 75 años, quién consultó por presentar vesículas, ampollas y pápulas eritematosas, pruriginosas en cara laterales y dorso de manos de 3 semanas de evolución, luego de la realización de los exámenes correspondientes se le diagnostica de pénfigo ampollar con una presentación clínica inusual.

Palabras claves: penfigoide ampollar, penfigoide dishidrosiforme.

SUMMARY

We revise the case of a 75 year-old male patient, who consulted to present vesicles, bladders and pápulas eritematosas, pruriginosas in lateral face and back of hands of 3 weeks of evolution, after the realization of the corresponding exams is diagnosed of pénfigo to blister. With an unusual clinical presentation.

Key words: penfigoide to blister, penfigoide dishidrosiforme.

El penfigoide, es descrito 1953 por Waher Lever por primera vez como una entidad diferente del pénfigo con rasgos clínicos e histológicos diferentes, cursa con ampollas agrupadas, grandes, tensas que se localizan de preferencia en las piernas, afecta a los adultos y viejos de mas de 70 años en un 50% (1,2). Es una enfermedad autoinmune cuyo antígeno se localiza en los hentidesmosomas de la membrana basal, con formación de ampolla en el penfigoide ampollar en la lámina lúcida, entre la membrana de células basales y la lámina densa, degranulación observada por microscopía óptica y electrónica de los leucocitos y mastocitos cercanos a la membrana basal, y por métodos inmunohistoquímicos como la inmunoprecipitación e inmunoblotting antígenos de 230 Kda y de 180-Kda que se unen a moléculas para circular en el suero de éstos pacientes. (3,4,5). Existen 2 formas:

1.- Monomorfa que se caracteriza por la aparición de lesiones ampollares de tamaño variable hasta 1 cm sobre piel sana, de contenido transparente pero a veces sanguinolento que se erosionan y forman costras, la curación ocurre sin dejar lesión residual, prurito variable, loca-lizadas en zonas de flexión y parte alta de extremidades (axilas e ingles). Muslos, abdomen, y región palmo-plantar.

2.- Polimorfa, similar a la dermatitis herpetiforme. Son lesiones eritematodescamativa de disposición serpinginosa, con afectación de mucosas del 10-30 %, signo de Nikoslky negativo.(6,7)

La ampolla del penfigoide ampollar es subepidérmica sin necrosis epidérmica, con infiltrado dérmico compuesto por abundantes eosinófilos y neutrófilos, en la inmunofluorescenica directa se observa inmunorreactantes depositados que siguen un patrón lineal sobre la membrana basal epidérmica de IgG, C3, con poca frecuencia se encuentra IgA, IgD, IgE..(1,7,5,8).

En la inmunofluorescencia indirecta se encuentra IgG circulante en el 70-80% de los pacientes(1)

El diagnóstico diferencial con la dermatosis IgA lineal, que es una dermatosis crónica infantil ampollar que entpieza antes de los cinco años de edad, aunque suele aparecer en los siguientes años hasta la edad adulta, cursa con lesiones eritematosas, pruriginosas, edematosas, papulosas que crecen y forman placas anuiares o policíclicas, sobre las cuales aparecen vesicoampollas, tensas de contenido claro y posteriormente hemorrágicos localizadas en genitales externos, abdomen, ntuslos y cara y en el 57% lesiones en mucosa, el diagnóstico se lo realiza mediante la presencia de IgA en la zona de la membrana basal.

Foto 1: Lesiones en mano

Foto 2: Ampolla en muslo

El eritema multiforme ampollar, que inicia con máculas eritematosas , picor, y quemazón, posteriormente vesículas y ampollas de crecimiento rápido, a veces sobre la misma placa dando un aspecto herpetiforme, las vesiculoampollas son tensas, de contenido cetrino y luego hemorrágicos, las lesiones regresan a mancha pigmentada residual, la histotología y el depósito de IgA papilar por inmunofluorescencia nos confirman el diagnóstico.(3)

El pénfigo vulgar en donde se afectan las mucosas, e histológicamente la ampolla es suprabasal, el signo de Nikolsky es positivo.(3)
Epidermolisis ampollar adquirida, que se caracteriza por la aparición de ampollas sobre piel traumatizada y quistes de milium, afectación 50% de mucosas y no responde a corticoides.(1)

El pénfigoide cicatrizal que aparece alrededor de los 50 años, cuya lesión inicial es en las mucosas especialmente a nivel oral, conjuntiva, faríngea, nasal y la formación de sinequias; la piel se afecta solo en número reducido de enfermos, la inmunología reporta IgG y C3 en la zona de la membriana basal..(1,3)

El tratamiento debe realizarse con corticoides sistémicos y tópicos, además se han utilizado azatioprina, ciclofosfamida, plasmaféresis, dapsona, asociada estas últimas en algunas ocasiones a nicotinamida, metotrexato, clorambucil, ciclosporina, gammaglobulina. Se ha reportado también el uso de tetraciclina.(3,9).

Sin embargo es importante tratar de minimizar la dosis de corticoide por las complicaciones de sus dosis altas y mas aún si el paciente tiene otras patologías sistémicas, asociándolos con inmunomoduladores que actúan como ahorradores de corticoides, también se ha utilizado metilprednisolona en pulsos a dosis altas intravenosas que controla de una manera más rápida las lesiones. (1)

CASO CLINICO

Paciente varón, de 75 años, quién consulta por presentar por 4 ocasiones desde hace varios años brotes que inician con ardor y quemazón en plantas de pies, posteriormente, pápulas pruriginosas y vesículas agrupadas en parte distal de manos (figura 1y2), seguidas de ampollas tensas, pequeñas de 1 cm de diámetro, contenido serohemático, algunas sobre piel normal o eritematosa, último brote hace 3 semanas.(Figura 3)

Al examen físico observamos paciente pálido, asténico, con pápulas eritematosas, pruriginosas y vesículas en dorso de manos y parte lateral de dedos, lesiones purpúricas en tórax posterior y una ampolla tensa de contenido serosanguinolento en muslo izquierdo, Nikosky negativo. Antecedentes de ser hipertenso, además cirugía por hipertrofia prostática, traumatismo de columna lumbar desde hace 3 años, prótesis de cadera izquierda por fractura del fémur que le impide la deambulación , escaras de decúbito, al momento en tratamiento con levodopa, sinemet, lorazepam, resperlan, etc.

Foto 3: Imagen histológica

Se realizan los exámenes de laboratorio: biometría hemática, química sanguínea, EMO, radiografías y otros exámenes especiales dentro de parámetros normales, la inmunofluorescencia directa reporta IgG y C3 en la zona de la membrana basal. la biopsia de piel muestra epidermis acantósica con importante exocitosis y exoserosis, en la dermis superficial hay zonas de destrucción de la basal epidérmica e intenso edema que se aproxima al desprendimiento de la epidermis, en el resto de la dermis hay edema, intenso infiltrado de polimorfonucleares y eosinófilos .(Figura 4)

Diagnóstico: Penfigoide ampollar. (dishidrosiforme)

COMENTARIO

El penfigoide ampollar es una enfermedad autoinmune, en donde la característica fundamental es la aparición de ampollas tensas sobre base eritematosa que se rompen dejando amplias zonas denudadas, no existe afectación de mucosa y el signo de Nikosky es negativo, se presenta usualmente en los ancianos de más de 60 años, su incidencia exacta es desconocida, pero posiblemente es mayor que la del pénfigo vulgar (1)

Se ha relacionado con múltiples entidades especialmente de carácter neoplásicos en personas de edad, posiblemente debido a la no estabilidad de la superficie cutánea, pero estudios recientes sugieren que no existe un incremento de la incidencia de malignidad en aquellos pacientes que presentan penfigoide ampollar comparados con controles de la misma edad.. Se menciona además asociada con el liquen plano, conocida como liquen plano penfigoide, con enfermedades autoinmunes que incluyen al pénfigo vulgar, psoriasis, etc, nosotros relacionamos a nuestro paciente que tiene un diagnóstico de penfigoide ampollar con un cuadro de aspecto dishidrosiforme al inicio del brote. (1,2,3) La histología y la inmunofluorescencia fueron realizadas de éstas lesiones.

La presencia de vesículas en manos y pies de contenido claro en algunos sitios sobre base eritematosa de límites imprecisos nos hace pensar en un ezcema dishidrótico, pero la aparición de ampollas y los exámenes correspondientes realizados posteriormente nos confirmó el diagnóstico, se debe mencionar que las ampollas tampoco fueron grandes, tensas y no ocupaban amplia zonas del cuerpo, por ello fue importante complementar el estudio con la inmunofluorescencia donde se encontró IgG, C3 en las lesiones para llegar a establecer la patología de nuestro paciente, el infiltrado inflamatorio encontrado en la muestra fueron los eosinófilos.

Además los medicamentos que utilizó el paciente no se menciona en la literatura que puedan producir penfigoide ampollar

El pronóstico del penfigoide ampollar es bueno, aún sin tratamiento es una entidad autolimitada, pero su duración puede variar desde algunos meses hasta muchos años, de hecho el paciente del presente caso remitía sus lesiones sin tratamiento, porque no se pensó en sus cuadros iniciales en penfigoide, recibió prednisona con lo cual mejoró notablemente.

Es importante recalcar en éste caso la dificultad de inicio para el diagnóstico y la variedad de manifestaciones clínicas que podemos encontrar en muchas dermatosis como en éste caso el penfigoide ampollar que la relacionamos con un cuadro dishidrósiforme , variedad que no ha sido descrita hasta el momento.

BIBLIGRAFIA

1.- Fitpatrick T. B., Dermatología Medicina General. Tomo I. Editorial Panamericana. España 1997 (647-659)

2.- Valdés T.F., Lesiones ampollares de codos y muslos, piel. Vol 13, .7, Agosto-septiembre 1998. (351-352).

3.- Iglesias D., Tratado de Dermatología. Primera edición. ediciones Luzán S.A., 1994, Madrid. (500-510)

4.- Roh J.Y., Yee C., Lazarova Z., Hall R.P., Yancey K.B., The 120-Kda soluble ectodomain of type XVII collagen is recognized by autoantibodies in patients with pemphigoid and linear IgA dermatosis., British Journal of Dermatology Vol 143, 2000, (104-111).

5.- Laffitte E., Skaria M., Jaunin E., Tamm K., Saurat J.H., Favre B., Borradori L., Autoantibodies to the extracellular and intracellular domain of bullous pemphigoid 180, the putative key autoantigen in bullous pemphigoid, belong predominantly to the IgG1 and IgG4 subcalsses., BrithishJournal ofDermatology, Vol 144, 2001, (760-768)

6.- Peñas P., Jones-Caballero M., Tratamiento de las enfermedades ampollosas Piel. Vol 12, N.5, Mayo 1997 (268-279)

7.- Fuenfe L.C., Garcia N.V., Lesiones ampollosas cutáneo mucosas. Piel Vol 7, N.9, Noviembre 92, (464-466)

8.-Christophoridis S., Budinger L., Borradori L., Hunziker T., Merk H., Hertl M., IgG, IgA and IgE autoantibodies against the ectodomain of BP180 in patients with bullous and cicatricial pemphigoid and linear IgA bullous dermatosis., Brithish Journal of Dermatology, Vol 143,2000, (349-355).

9.-Ródenas J.M., Bhogal., Black M.M. Inmunofluorescencia de piel separada en el diagnóstico de enfermedades ampollosas adquiridas., Piel Vol 7., N10., Diciembre 1992, (508-515)

CUAL ES SU DIAGNOSTICO?

ERITEMA GENERALIZADO, AMPOLLAS Y DESCAMACION

Dra. Cecilia Cañarte, Dr. Francisco Yandún, Dr. Jaime Tenorio, Dr. Luis Moncayo.

Hospital Dermatológico Gonzalo González
Quito.

Varón de 1 año de edad, sin antecedentes de importancia. Consulta por presentar desde el nacimiento ampollas que se iniciaron en manos y pies, que posteriormente se generalizaron, cubriéndose la piel con descamación, la misma que eran gruesas en palmas y plantas, acompañándose de un olor característico (figura 1).

Figura 1. Aspecto Clínico

Figura 2. Hiperqueratosis palmar

EXPLORACION FISICA. Apreciamos piel eritematosa con amplias zonas descamativas especialmente en tórax anterior y posterior, a nivel de extremidades se aprecia piel seca, con zonas sobreinfectadas de olor suigéneris, se acompañan de hiperqueratosis plano-plantar. Nikosky +, no existe afectación de mucosa (figura 2).

Figura 3. Imagen histopatológica

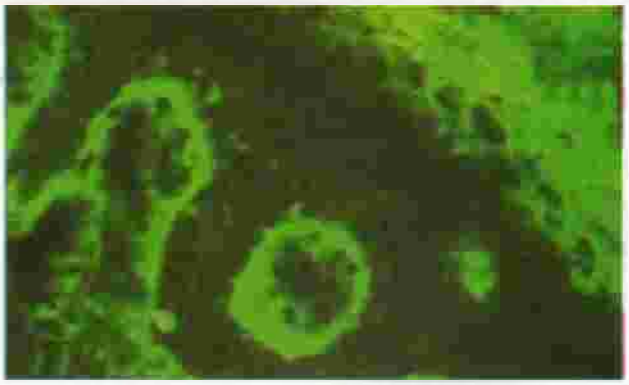

Figura 4. Inmunofluorescencia

HISTOPATOLOGIA. Se observa epidermis engrosada, con formación de ampolla a nivel de capa granulosa, edema de dermis superior e infiltrado compuesto por linfocitos (figura 3). Con técnica de inmunofluorescencia directa se detecta IgG depósitos granulares finos en la capa córnea superficial, C3 depósitos granulares finos, difusos en la membrana basal de la epidermis, C1q imagen similar a C3 (figura 4).

DIAGNOSTICO

Eritrodermia Ictiosiforme ampollar congénita (Hiperqueratosis epidermolítica ictiosiforme congénita ampollar).

COMENTARIO

La hiperqueratosis epidermolítica (HE) es una entidad que se hereda en forma autosómica dominante, con prevalencia de 1 por cada 30.000 nacimientos (1,2), esporádica con varias formas clínicas: 1) eritematoampollar del recién nacido; 2) eritematoqueratósica generalizada con ampollas espóradicas; 3) hiperqueratósica linear (forma névica, nevus unius lateris); 4) hiperqueratósica "en plaque", 5) hiperqueratosis palmo-plantar (1,3).

La forma eritematoampollar generalizada del recién nacido, presentan eritema generalizado, ampollas múltiples y frágiles, deseamación profusa. En los primeros meses de vida la piel se vuelve hiperqueratósica y disminuye la formación de ampollas en forma considerable, se localizan en zonas de traumatismos como codos y rodillas (4).

Histológicamente se presenta hiperqueratosis e hipergranulosis con degeneración vacuolar y la formación de ampollas a nivel de la capa granular, la epidermis aparece engrosada, núcleos son picnóticos. En dermis superior se observa edema y un infiltrado inflamatorio linfohistiocitario (5,6).

El diagnóstico diferencial incluye la enfermedad de Ritter, epidermolisis ampollar, lesiones bulosas de sífilis congénita.

La forma eritematoqueratósica generalizada, aparece en las primeras semanas de vida con ampollas finas y flácidas que se localizan en área de traumatismos, esporádicas, con la edad, la piel se vuelve eritemarosa, descamativa, en flexuras, zonas intertriginosas, de extensión, palmas y plantas, son típicas las formaciones hiperqueratósicas y verucosas con aspecto en rosario o en rizos (2), éstas áreas pueden macerarse y ser colonizadas por bacterias y el paciente presenta un olor fétido característico.

Redactan ocasionalmente ectropion y orejas contraídas, distrofia ungueal por la inflamación periungueal (6).

La HE, puede ser diagnosticada en el período de gestación, mediante la realización de fetoscopía y la realización de biopsia de piel, en éste sentido pueden ser usado los marcadores, vacuolización de células y acúmulos de tonofilamente (7).

Histopatológicamente presenta hiperqueratosis y degeneración vacuolar de la capa granulosa.
El tratamiento de las HE representa un reto para el Médico, el uso de antibióticos sistémicos puede evitar la formación de ampollas (1), se utiliza queratolíticos tópicos como urea, ácido salicílico, láctico y ácido retinoico tópico pueden ayudar. El etretinato oral en dosis de 1 – 2 mg/kg/día se utilizan en las formas eritematoqueratósicas generalizadas, pero menos sensible en ésta patología (8,9,10).

BIBLIOGRAFIA

1. Ruiz - Maldonado R. Tratado de Dermatología Pediátrica I Edición. Nueva Editorial Latinoamericana S.A:, 118 – 121. Mexico D.F. 1992
2. Iglesias Diez L. Tratado de Dermatología I: Edición, Ediciones Luzán S.A: 408 – 409. Madrid –España 1994
3. Jimenéz Amau A.M.: Ictiosis adquirida. Actualidad Dermatológica 5: 303 – 31. 1993
4. Virolainen E., Niemi K-M et al: Ultrastructural features resembling those of harlequin ichthyosis in patientswith severe congenital ichtyosis-form erythroderm. British Journal of Dermatology 145:480 – 483. 2001
5. Lecha M., Ferrando J.: Medición de la incapacidad generadap por las dermatosis. Piel. 16: 44 – 47. 2001
6. García Bravo B.: Epidermolisis bullosa hereditaria (1). Formas simples y Junturales: Piel. 12: 404 – 412. 1997
7. Fernández Vozmediano J.M., Manrique Plaza A.: Diagnóstico prenatal en Dermatología. Actualidad Dermatológica 4: 257 – 259. 1993
8. Peña Penabad C., García Silva J., Unamuno Pérez P.: Ictiosis Laminar Revisión y aportaciones recientes. Piel. 12: 128 – 137. 1997
9. Jiménez Amau A.M.: Etretinato. Futuras indicaciones dermatológicas. Actualidad Dermatológica. 11: 717 – 730. 1993
10. Peña C., Fonseca E., Unamuno F.: Tratamiento de las Ictiosis. Piel. Vol. 15. N. 2. 90 – 96. 200

INDICE POR AUTORES

A

Acevedo L. Ensayo Terapéutico con Ivermectina en pediculosis capitis 6(2): 14-16, 1997

Acevedo L. Nevus del tejido conjuntivo. Colagenoma cutaneo diseminado: Presentación de un caso 2(2): 52-54, 1993

Acevedo L. Incontinencia Pigmenti asociada a atresia anal. 5(1): 44-46, 1996

Acevedo L. Lengua Blanca vellosa. Revisión bibliográfica y presentación de un caso 5(1):47-49, 1996

Aguilar M. Borreliosis de Lyme. Indicios de su existencia en el Ecuador 9(1): 11-15, 2000

Aguilar M. Sarcoma de Kaposi 9(1): 31-33, 2000

Aguilar M. Acantosis Nigricans. Reporte de un caso 1(1): 17-19, 1992

Aguilar M. Micetoma de la espalda: reporte de un caso 1(2): 22-23, 1991

Aguilar M. Enfermedad de Behcet. reporte de dos casos 1(3): 24-26, 1992

Aguilar M. Estudio abierto comparativo de eficacia y tolerancia entre terbinafina crema 1% y amorolfina crema al 0,25%, en el tratamiento de la tinea pedis interdigital 3(3): 3-5,1994

Aguilar M. Estudio abierto comparativo de eficacia y tolerancia entre terbinafina crema 1% y clotrimazol crema 1% en el tratamiento de la tinea pedis interdigital 4(2-3): 7-8,1995

Aguilar A.M. Bartolenosis en el Ecuador, análisis clínico y epidemiológico. 10(1):22-26, 2001

Aldás M. Escrofuloderma 3(3): 22-23, 1994

Almeida B. Larva Currens 7(1): 37-39, 1998

Almeida B. Enfermedad de Reiter. Revisión a propósito de un caso 7(1): 48-53, 1998

Almeida L. Pitiriasis Rubra Pilaris. Revisión a propósito de dos casos. 5(2): 22-25, 1997

Almeida L. Pioderma Gangrenoso: Revisión a propósito de dos casos 8(1): 15-18, 1997

Almeida L. Pústulas palmo-plantares y mutilación 5(1): 55-56, 1996

Almeida M. Lobomicosis 8(1): 34-37, 1999

Altamirano D. Vasculitis cutanea y crioglobulinemia 1(1): 5-7, 1992

Amoroso M. Síndrome de Fournier 3(1): 28-31, 1994

Andrade D. Vasculitis cutanea y crioglobulinemia 1(1): 5-7, 1992

Andrade E. Sarcoma de Kaposi asociado a SIDA 3(1): 16-18, 1994

Andrade J. Sífilis Congénita 9(1):4-10,2000

Andrade R. Pénfigo Vegetante tipo Neumann. Presen-tación de un caso 9(2): 8-(1, 2000

Arellano I. Pénfigo Vegetante tipo Neumann. Presen-tación de un caso 9(2):8-(1,2000

Arellano N. Ulcera de pierna 1(2): 12-18,1992

Arias C. Acroqueratoelastoidosis 3(3): 13-17, 1994

Arias C. Escleredema. A propósito de un caso 4(2-3): 9-11, 1995

Arias C. Historia de la Dermatología en el Azuay. 5(2): 12-17, 1997

B

Baquerizo M.Seroprevalencia del VIH-I en pacientes con enfermedades de transmisión sexual. 5(1): 12-14, 1996

Barzallo J. Pénfigo Vegetante tipo Neumann. Presenta-ción de un caso 9(2): 8-11, 2000

Basantes A. Melanoma Maligno. estudio epidemiológico2(1): 8-12,1993

Basantes A. Carcinoma Basocelular. Estudio epidemiológico 2(2): 43-46, 1993

Basantes L. Melanoma Maligno. estudio epidemiológico2(1): 8-12,1993

Bassante L. Carcinoma Basocelular. Estudio epidemiológico 2(2): 43-46, 1993

Bastidas D. Escrofuloderma 3(3): 22-23, 1994

Bayancela B. Mastocitoma solitario 7(2): 30-33, 1998

Bedoya M. Estudio Abierto con una asociación de extracto cepae, heparina y alnatoina en gel para el tratamiento de cicatrices de diversa etiología. 10 (1):27-33, 2001.

Belsito D. Dermatología Profesional: Una vista general8(1): 3-7, 1999

Belsito D. La Dermatitis alérgica de contacto: un desafío 8(1): 8-11,1999

Belsito D. Micosis Fungoide (MF) / Linfomas cutáneo de células T (CTCL) 8(1): 11-15, 1999

Benavidez M.Encuesta sobre Fotoprotección y Fotoeducación en el Hospital Gonzalo Gonzalez. 9(1): 27-30, 2000

Bilbao G. Correlación clínica de la dermatitis atópica y los niveles de IgE 8(1): 24-27, 1999

Bonilla G. Esclerodermia Localizada: revisión a propósito de un caso 6(1): 19-22,1997

Bonilla G. Elastosis Perforante Serpiginosa 6(2): 21-23, 1997

Bonilla G. Torus Palatino 7(2): 24-25, 1998

Bonilla G. Síndrome de Behcet en una mujer embarazada. Reporte de un caso 2(2): 47-51, 1993

Bonilla G. Sulfas en dermatología 3(3): 6-12, 1994

Bonilla G. Síndrome de Blue Rubber Bleb Nevus. Reporte de un caso 3(3): 18-21, 1994

Bravomalo M.Queratodermia palmoplantar con sordera. A propósito de un caso. Revisión bibliográfica 2(1): 23-25, 1993

Briones M. Queratodermias palmoplantares 1(3): 3-9, 1992

Briones M. Síndrome de Sjamman 4(2-3): 15-17, 1995

Brito M. Eficacia terapéutica del tretinoina tópica en crema al 0,05 % en el tratamiento de la alopecia areata. 10(1):4-14, 2001

C

Cáceres F. Melanoma Maligno. estudio epidemiológico2(1): 8-12.1993

Cáceres F. Carcinoma Basocelular. Estudio epidemiológico 2(2): 43-46. 1993

Cadena S. Ulcera cutánea crónica en anemia drepanocítica 4(2-3): 18-19, 1995

Cadena S. Nevus congénito gigante: Revisión de tres casos 5(1): 34-36. 1996

CaizaL. Behcet gastroentérico 2(1): 19-22, 1993

Calero G. Enfermedad de Carrión: Revisión y proyección del comportamiento epidemiológico en el Ecuador. a propósito de un caso. 5(2): 18-21, 1997

CaleroG. Patología cutánea relacionada a la infección por virus HTLV 1. Primeros hallazgos en el Ecuador. 7(1): 4-9, 1998

Calero G. Larva Currens 7(1): 37-39, 1998

CaleroG. Pauta para la normatización de la Terapéutica Antileishmaniasica en el Ecuador. 7(1): 54-57, 1998

Calero G. Manchas hipocrómicas en paciente con paraparesia espastica tropical y HTLV - I positivo 6(1):12-14, 1997

Calero G. Eritroqueratodermia variabilia. Presentación de dos casos 7(2): 26-29. 1998

Calero G. Tratamiento del Herpes genital con el clorhidrato de tromantadina (Viru-Merz) vs. Acido bórico al 2% 8(1): 17-19, 1999

Calero G. Borreliosis de Lyme. Indicios de su existencia en el Ecuador 9(1): 11-15, 2000

Calero G. Sarcoma de Kaposi 9(1): 31-33, 2000

Calero G. Paniculitis nodular migratoria eosinofílica (Gnathostomiasis). Una década después 2(2): 31-33, 1993

Calero G. Síndrome de Rothmund Thomson 2(3): 73-75, 1993

Calero G. Estudio abierto, comparativo de la eficacia y seguridad de fluconazol y ketoconazol en el tratamiento de pacientes con pitiriasis versicolor 5(1): 8-11, 1996

Calero G. Aspecto controversiales en el manejo del herpes genital 5(1): 17-19. 1996

Calero G. Blastomicosis sudamericana tratada con terbinafina. una alternativa. Reporte de un caso 5(1): 26-28. 1996

Calero G. Incontinencia Pigmenti asociada a atresia anal. 5(1): 44-46, 1996

Calero G. Bartolenosis en el Ecuador, análisis clínico y epidemiológico. 10(1):22-26, 2001

Calero G. Donovanosis. una ETS desconocida. 10(1):34-37, 2001

Camaniero V. Seroprevalencia del VIH-1 en pacientes con enfermedades de transmisión sexual. 5(1): 12-14, 1996

Camaniero V. Enfermedades de transmisión sexual mas frecuentes. Revisión terapéutica 5(1): 52-54, 1996

Campos P. Ulcera de pierna 1(2): 12-18. 1992

Cañarte C. Neuralgia postherpética. Evaluación con Carbamazepina y Amitriptilina en 36 pacientes del Hospital Carlos Andrade Marín. 5(2): 9-11, 1997

Cañarte C. Epidemiología de la Psoriasis en el Hospital Carlos Andrade Marín. IESS-Quito 9(2): 5-7.2000

Cañarte C. Síndrome de la Piel Escaldada Estafilococica (SSSS) en un paciente hemodializado. 9(2): 15-18, 2000

Cañarte C. Angioqueratoma circunscrito 6(1): 26-28, 1997

Cañarte C. Prevalencia de Pitiriasis Alba en niños escolares de la ciudad de Otavalo 6(2): 17-20, 1997

Cañarte C. Dermatosis Geriátricas en el Hospital CAM 7(2): 15-18, 1998

Cañarte C. Evaluación de la Criocirugía en tumores epiteliales de lapielen el hospital CAM 8(1): 20-23, 1999

Cañarte C. Correlación clínica de la dermatitis atópica y los niveles de IgE 8(1): 24-27, 1999

Cañarte C. Encuesta sobre Fotoprotección y Fotoeducación en el Hospital Gonzalo Gonzalez. 9(1): 27-30, 2000

Cañarte C. Neurofibromatosis tipo 14(2-3): 20-21. 1995

Cañarte C. Poroqueratosis. Reporte de dos casos 5(1): 37-40. 1996

CañarteC. Eritrodermia ictiociforme ampollar. 10 (1):57-58, 2001.

Castillo P. Prevalencia de Pitiriasis Alba en niños escolares de la ciudad de Otavalo 6(2): 17-20, 1997

Castillo P. Dermatosis Geriátricas en el Hospital CAM 7(2): 15-18, 1998

Castillo P. Donovanosis, una ETS desconocida. 10(1):34-37, 2001

Castillo P. Bartolenosis en el Ecuador, análisis clínico y epidemiológico. 10(1):22-26, 2001

Castro J. Buena respuesta a Dapsona en un paciente con acné tetrade 7(2): 19-23, 1998

Caviedes C. Elastosis perforante serpiginosa 2(3): 68-70, 1993

Caviedes C. Liquen esclero atrófico de localización palmar 3(1): 19-21, 1994

Caviedes C. Síndrome de Fournier 3(1): 28-31, 1994

Caviedes C. Psicodermatosis 5(1): 23-25, 1996

Cedeño A. Síndrome de Rothmund Thomson 2(3): 73-75, 1993

Celi N. Mastocitoma solitario 9(2): 12-14.2000

Celi N. Evaluación comparativa de tratamiento tópico de fotoenvejecimiento. 10(1):15-21, 2001

Cevallos E. Pústulas palmo-plantares y mutilación 5(1): 55-56, 1996

Coello M. Historia de la Dermatología en el Azuay. 5(2): 12-17.1997

Coello M. El cáncer de Piel, un problema de Salud 6(2): 9-13.1997

Coello M. Acroqueratoelastoidosis 3(3): 13-17, 1994

Collantes J. Pentigoide ampolloso paraneoplásico: reporte de un caso. 5(2): 26-28, 1997

Collantes J. Enfermedad de Paget extramamaria. Reporte de un caso 5(2): 29-31, 1997

Collantes J. Esclerodermia: evaluación cardiaca con radioisó-

topos 6(1): 3-7, 1997
Collantes J. Urgencias Dermatológicas 6(2): 28-33, 1997
Collantes J. Estudio Clínico patológico del Melasma 7(2): 10-14,1998
Collantes J. Esclerodermia. Hallazgos clínicos y de laboratorio 3(1): 3-8, 1994
Collantes J. Uso de fluconazol en pacientes con dermatomicosis 4(2-3): 4-6, 1995
Collantes J. Uso fluconazol en onicomicosis 5(1): 4-7, 1996
Collantes J. Estudio abierto, comparativo de la eficacia y seguridad de fluconazol y ketoconazol en el tratamiento de pacientes con pitiriasis versicolor 5(1): 8-11, 1996
Collantes J. Acido Azelaico 5(1): 20-22, 1996
Collantes J. Nevus congénito gigante: Revisión de tres casos 5(1): 34-36, 1996
Correa A. Evaluación comparativa de tratamiento tópico de fotoenvejecimiento. 10 (1): 15-21, 2001
Collantes J. Síndrome de Rothmund Thomson. Reporte de un caso 5(1): 41-43, 1996
Correa B. Leiomioma 7(1): 40-42,1998
Correa B. Eritroqueratodermia variabilia. Presentación de dos casos 7(2): 26-29, 1998
Correa B. Tratamiento del Herpes genital con el clorhidrato de trontantadina (Viru-Merz) vs. Acido bórico al 2% 8(1): 17-19, 1999
Chávez S. Sifilis Congénita 9(1): 4-10, 2000
Chávez V. Nevus congénito gigante: Revisión de tres casos 5(1): 34-36, 1996
Chiriboga L. Enfermedad de Carrión: Revisión y proyección del comportamiento epidemiológico en el Ecuador, a propósito de un caso. 5(2): 18-21, 1997
Chiriboga L. Patología cutanea relacionada a la infección por virus HTLV 1. Primeros hallazgos en el Ecuador. 7(1): 4-9, 1998
Chiriboga L. Tumor de Buschke - Loewenstein. Presentación de un caso 6(1): 23-25, 1997

D

Dávila J. Tratamiento del vitiligo diseminado con mininjertos autólogos 1(3): 10-12,1992
Del SaltoC Behcet gastroentérico 2(1): 19-22, 1993
Del SaltoC. Escrofuloderma 3(3): 22-23, 1994
Días M. Metástasis Cuutánea 3(1): 25-26, 1994
Díaz M. Sarcoidosis cutánea 1(1): 15-16, 1991
Durán C. Penfigoide ampolloso: A propósito de un caso 1(2): 24-26, 1992
Durán M. Ulceras arteriales 3(3): 26-28, 1994

E

Encalada F. Nitrato de sulconazol al 1% en crema en el tratamiento de la tiña pedis. 2(2): 34-36, 1993
Erazo E. Tuberculosis verrucosa cutis 1(3): 19-21, 1992
Erazo E. Nevus del tejido conjuntivo. Colagenoma cutaneo diseminado: Presentación de un caso 2(2): 52-54, 1993
Erazo E. Estudio abierto, comparativo de la eficacia y seguridad de fluconazol y ketoconazol en el tratamiento de pacientes con pitiriasis versicolor 5(1): 8-11,1996.
Espin P. Donovanosis, una ETS desconocida. 10(1):34-37, 2001.
Espinosa D. Enfermedad de Carrión: Revisión y proyección del comportamiento epidemiológico en el Ecuador, a propósito de un caso. 5(2): 18-21, 1997
Espinosa D. Tumor de Buschke - Loewenstein. Presentación de un caso 6(1): 23-25, 1997
Espinoza D. Tuberculosis cutánea 4(2-3): 22-26, 1995
Espinoza T. Aplasia cutis por varicela congénita 5(1): 30-33, 1996

F

Feicán A. Lupus Eritematoso Cutáneo 7(2): 39-41, 1998
Félix P. Queratodermias palmoplantares 1(3): 3-9, 1992
Félix P. Síndrome de Rothmund Thomson 2(3): 73-75, 1993
Freire P. Penfigoide ampolloso paraneoplásico: reporte de un caso. 5(2): 26-28, 1997
Freire P. Enfermedad de Paget extramamaria. Reporte de un caso 5(2): 29-31, 1997
Freire P. Síndrome de la Piel Escaldada Estafilococica (SSSS) en un paciente hemodializado. 9(2): 15-18, 2000
Freire P. Dermatomiositis con manifestaciones clínicas infrecuentes. Revisión a propósito de un caso. 9(2): 19-23, 2000
Freire P. Esclerodermia: evaluación cardiaca con radioisótopos 6(1):3-7,1997
Freire P. Urgencias Dermatológicas6(2): 28-33, 1997
Freire P. Estudio Clínico palológico del Melasma 7(2): 10-14,1998
Freire P. Sarcoma de Kaposi en el Pene 1(1): 8-9, 1992
Freire P. Siringomaeruptivos 1(1): 10-12,1992
Freire P. Sarcoidosis cutánea 1(1): 15-16,1991
Freire P. Neurofibromatosis segmentaria. Un nuevo caso 1(2): 19-21, 1992
Freire P. Síndrome Hiper IgE. Presentación de un caso y revisión bibliográfica 1(3): 22-23, 1992
Freire P. Queratodermia palmoplantar con sordera. A propósito de un caso. Revisión bibliográfica 2(1): 23-25, 1993
Freire P. Xeroderma Pigmentosum. Estudios clínicos y genéticos 2(2): 37-42, 1993
Freire P. Nevus Lipomatoso cutáneo superficial. Presentación de un caso y revisión bibliográfica 2(3): 83-83, 1993
Freire P. Esclerodermia. Hallazgos clínicos y de laboratorio 3(1): 3-8, 1994
Freire P. Uso de fluconazol en pacientes con dermatomicosis 4(2-3): 4-6, 1995
Freire P. Uso fluconazol en onicomicosis 5(1): 4-7, 1996
Freire P. AcidoAzelaico 5(1): 20-22, 1996
Freire P. Síndrome de Rothmund Thomson. Reporte de un caso 5(1): 41-43, 1996
Freire P. Lupus eritematoso sistemico y paniculitis10 (1):

47-49, 2001.
Fuenmayor F. Sífilis Congénita 9(1): 4-10, 2000
Fuentes R. Sensibilidad de la colposcopia y citología para el diagnóstico de infección por HPV 5(1): 15-16, 1996

G

Galarza C. Perfil Inmunológico de las enfermedades Reumáticas 6(2): 24-27, 1997
Gallegos X. Dermatomiositis con manifestaciones clínicas infrecuentes. Revisión a propósito de un caso. 9(2): 19-23, 2000
Gallegos X. Evaluación comparativa de tratamiento tópico de fotoenvejecimiento. 10(1):15-21, 2001
Gallegos X. Acrodermatitis enteropática. 10(1):34-37, 2001.
Garcés J. ORF 1(3): 16-18, 1992
Garcés J. Melanoma maligno del párpado 2(2): 55-57, 1993
Garcés J. Sarcoma de Kaposi asociado a SIDA 3(1): 16-18, 1994
García C. Micosis fungoide granulomatosa 3(1): 22-24, 1994
García D. Micosis fungoide granulomatosa 3(1): 22-24, 1994
García J. Patología cutanea relacionada a la infección por virus HTLV 1. Primeros hallazgos en el Ecuador. 7(1): 4-9, 1998
García V. Síndrome de Sammian 4(2-3): 1517,1995
Garófalo M. Cubierta Cutánea en fracturas de miembros inferiores. 9(1): 40-43, 2000
Garzón B. Tratamiento d la eritrodermia psoriásica con talidomida 2(3): 85-87, 1993
Garzón B. Psoriasis pustulosa iatrogénica 5(1): 50-51, 1996
Garzón E. Patología cutanea relacionada a la infección por virus HTLV 1. Primeros hallazgos en el Ecuador. 7(1): 4-9, 1998
Garzón E. Liquen Plano 7(1): 16-24, 1998
Garzón E. Enfermedad de Hailey - Hailey 7(1): 34-36, 1998
Garzón E. Lesión Pedunculada del pene. 9(2): 26-27, 2000
Garzón E. Manchas hipocrómicas en paciente con paraparesia espastica tropical y HTLV - I positivo 6(1):12-14, 1997
Garzón E. Eritroqueratodermia variabilia. Presentación de dos casos 7(2): 26-29, 1998
Garzón E. Acropustulosis de la Infancia. Presentación de un caso 7(2): 34-36, 1998
Garzón E. Clorance 8(1): 30-33, 1999
Garzón E. Lobomicosis 8(1): 34-37, 1999
Garzón E. Síndrome SAPHO: Primeros reportes Ecuatorianos 9(1): 16-21, 2000
Garzón E. Colagenoma 9(1): 34-36, 2000
Garzón E. Erupción eritemato escamosa 9(1): 37-39, 2000
Garzón E. Eficacia terapéutica del tretinoina tópica en crema al 0.05 % en el tratamiento de la alopecia areata. 10(1):4-14, 2001
Garzon E. Sindrome de hiperglobulinemia E.10 (1): 41-45, 2001.
Garzon E. Acrodermatitis enteropática. 10(1):34-37, 2001.
Garzón H. Síndrome SAPHO: Primeros reportes Ecuatorianos 9(1): 16-21, 2000
Garzón H. Colagenoma 9(1): 34-36, 2000
Garzón H. Tratamiento d la eritrodermia psoriásica con talidomida 2(3): 85-87, 1993
Garzón H. Psoriasis pustulosa iatrogénica 5(1): 50-51, 1996
Garzón H. Eficacia terapéutica del tretinoina tópica en crema al 0.05 % en el tratamiento de la alopecia areata. 10(1):4-14, 2001
Garzón H. Sindrome de hiperglobulinemia E.10 (1): 41-45, 2001.
Garzón H. Acrodermatitis enteropática. 10(1):34-37, 2001.
Guevara A. Paniculitis nodular migratoria eosinofílica (Gnathostomiasis). Una década después 2(2): 31-33, 1993

H

Hearst N. Seroprevalencia del VIH-I en pacientes con enfermedades de transmisión sexual. 5(1): 12-14, 1996
Herrera P. Acantosis Nigricans. Reporte de un caso. 1(1): 17-19, 1992
Herrera P. Síndrome Hiper IgE. Presentación de un caso y revisión bibliográfica 1(3): 22-23, 1992
Herrera P. Enfermedad de Behcet. reporte de dos casos 1(3): 24-26, 1992
Hinojosa X. Micosis Fungoide 2(3): 76-78, 1993

I

Izurieta J. Penfigoide ampolloso paraneoplásico: reporte de un caso. 5(2): 26-28, 1997
Izurieta J. Enfermedad de Pagel extramamaria. Reporte de un caso 5(2): 29-31, 1997
Izurieta J. Dermatomiositis con manifestaciones elínicas infrecuentes. Revisión a propósito de un caso. 9(2): 19-23, 2000
Izurieta J. Urgencias Dermatológicas 6(2): 28-33, 1997
Izurieta J. Estudio Clínico patológico del Melasma 7(2): 10-14,1998
Izurieta J. Esclerodermia. Hallazgos elínicos y de laboratorio 3(1): 3-8, 1994
Izurieta J. Nevus congénito gigante: Revisión de tres casos 5(1): 34-36, 1996
Izurieta J. Síndrome de Rothmund Thomson. Reporte de un caso 5(1): 41-43, 1996

J

Jara R. Síndrome de Fournier 3(1): 28-31, 1994
Jiménez E. Pénfigo paraneoplásico 2(3): 71-75, 1993

L

Landivar J. Escleredema. A propósito de un caso 4(2-3): 9-11, 1995
Larco N. La Tsantsa y la Cultura Shuar 2(1): 26-27, 1993
Legña D. Esclerodermia Localizada: revisión a propósito de un caso 6(1): 19-22, 1997
Legña D. Elastosis Perforante Serpiginosa 6(2):21-23, 1997
Legña D. Torus Palatino 7(2): 24-25, 1998
Legña M. Mastocitoma solitario 9(2): 12-14, 2000
Legña M. Esclerodermia Localizada: revisión a propósito de un caso 6(1): 19-22, 1997
Legña M. Elastosis Perforante Serpiginosa 6(2): 21-23, 1997

Legña M. Torus Palatino 7(2): 24-25, 1998
Legña M. Correlación clínica de la dermatitis atópica y los niveles de IgE 8(1): 24-27, 1999
Legña M. Síndrome de Behcet en una mujer embarazada. Reporte de un caso 2(2): 47-51, 1993
Legña M. Sulfas en dermatología 3(3): 6-12, 1994
Legña M. Síndrome de Blue Rubber Bleb Nevus. Reporte de un caso 3(3): 18-21, 1994
León G. Pénfigo Vegetante tipo Neumann. Presentación de un caso9(2): 8-11, 2000
León V. El cáncer de Piel, un problema de Salud 6(2): 9-13, 1997
Loaiza E. Estudio comparativo del uso de eritromicina y peroxido de benzoilo combinados como tratamiento tópico en pacientes con acné leve y moderado 6(1): 8-11, 1997
Loaiza M. Estudio comparativo del uso de eritromicina y peroxido de benzoilo combinados como tratamiento tópico en pacientes con acné leve y moderado 6(1): 8-11, 1997
López A. Liquen esclero atrófico de localización palmar 3(1): 19-21, 1994
LópezG. Síndrome de Behcet en una mujer embarazada. Reporte de un caso2(2): 47-51, 1993.
LunaM. Eficacia terapéutica del tretinoína tópica en crema al 0.05 % en el tratamiento de la alopecia areata. 10(1):4-14, 2001

M

Madero F. Esclerosis Tuberosa 7(1): 10-15,1998
Madero F. Esclerosis Tuberosa. Presentación de 15 casos pediátricos. 7(1): 25-29, 1998
Madero F. Caso Pediátrico: Síndrome Estafilocócico de la Piel Escaldada. 7(1): 51-53, 1998
Madero F. Hipoplasia Dérmica Focal (Síndrome de Goltz-).Revisión a propósito de 5 casos 7(2): 3-9, 1998
Madero F. Mastocitoma solitario 7(2): 30-33, 1998
Madero M. Patología cutanea relacionada a la infección por virus HTL V 1. Primeros hallazgos en el Ecuador. 7(1): 4-9, 1998
Manzano R. Cubierta Cutánea en fracturas de miembros inferiores. 9(1): 40-43, 2000
Margarido L. Síndrome de Blue Rubber Bleb Nevus. Reporte de un caso3(3): 18-21, 1994
Marroquín E. Buena respuesta a Dapsona en un paciente con acné tetrade 7(2): 19-23, 1998
MedinaS. Sarcoma de Kaposi en el Pene 1(1): 8-9, 1992
Medina S. Sarcoidosis cutánea 1(1): 15-16, 1991
MedinaS. Neurofibromatosis segmentaria. Un nuevo caso 1(2): 19-21, 1992
Méndez M. Colagenoma 9(1): 34-36, 2000
Mendez K. Eficacia terapéutica del tretinoína tópica en crema al 0.05 % en el tratamiento de la alopecia areata. 10(1):4-14, 2001
MendozaM. Epitelioma calcificante de Mallierbe - pilomatricoma. 8(1): 28-29, 1999
Mercadillo P.Pénfigo Vegetante tipo Neumann. Presentación de un caso 9(2): 8-11, 2000
Merchán M. Escleredema. A propósito de un caso 4(2-3): 9-11, 1995
Merino C. Incontinencia Pigmenti asociada a atresia anal. 5(1): 44-46, 1996
Merino C. Lengua Blanca vellosa. Revisión bibliográfica y presentación de un caso 5(1): 47-49, 1996
Molina A. Enfermedad de Hailey - Hailey 7(1): 34-36, 1998
Moncayo E. Sífilis Congénita 9(1): 4-10, 2000
Moncayo L. Pitiriasis Rubra Pilaris. Revisión a propósito de dos casos. 5(2): 22-25, 1997
Moncayo L. Mujer Gestante con lesiones ampollosas 9(2): 24-25, 2000
Moncayo L. Eugenio Espejo: Precursor de la Dermatología Ecuatoriana ? 9(2): 28-32, 2000
Moncayo L. Esclerodermia: evaluación cardiaca con radioisótopos 6(1): 3-7, 1997
Moncayo L. Pioderma Gangrenoso: Revisión a propósito de dos casos 8(1): 15-18, 1997
Moncayo L. Lesiones eritematosas en ambas piernas 6(1): 29-30, 1997
Moncayo L. Pápulas asintomáticas en cara 6(2): 39-41, 1997
Moncayo L. Vesico ampollas prurigínosas 7(2): 37-38, 1998
Moncayo L. Lesiones papulares - nodulares acompañadas de dolor 8(1): 38-39, 1999
Moncayo L. Sarcoma de Kaposi en el Pene 1(1): 8-9, 1992
Moncayo L. Siringoma eruptivos 1(1): 10-12, 1992
Moncayo L. Sarcoidosis cutánea 1(1): 15-16, 1991
Moncayo L. Neurofibromatosis segmentaria. Un nuevo caso 1(2): 19-21, 1992
Moncayo L. Penfigoide ampolloso: A propósito de un caso 1(2): 24-26, 1992
Moncayo L. Síndrome de Melkersson - Rosenthal. Revisión bibliográfica a propósito de un caso 1(3): 27-29, 1992
Moncayo L. Pitiriasis rotunda. Presentación de un caso y revisión bibliográfica 2(1): 16-18, 1993
Moncayo L. Queratodermia palmoplantar con sordera. A propósito de un caso. Revisión bibliográfica 2(1): 23-25, 1993
Moncayo L. Xeroderma Pigmentosum. Estudios clínicos y genéticos 2(2): 37-42, 1993
Moncayo L. Nevus Lipomatoso cutáneo superficial. Presentación de un caso y revisión bibliográfica 2(3): 83-83, 1993
Moncayo L. Esclerodermia. Hallazgos clínicos y de laboratorio 3(1): 3-8, 1994
Moncayo L. Uso de fluconazol en pacientes con dermatomicosis 4(2-3): 4-6, 1995
Moncayo L. Pústulas palmo-plantares y mutilación 5(1): 55-56, 1996
Moncayo L. Eritrodermia ictiociforme ampollar. 10 (1):57-58, 2001.
Montalvo M. Tratamiento del Cáncer de Piel 6(2): 34-38, 1997
Montenegro G. Historia de la dermatología en Quito 1(2):27-29, 1992
Montenegro G. Los jabones y su efecto sobre la piel 1(3): 13-15, 1992
Montenegro G. Síndrome de Melkersson - Rosenthal. Revisión bibliográfica a propósito de un caso 1(3): 27-29, 1992
Montenegro G. La Tsantsa y la Cultura Shuar 2(1): 26-27, 1993
Montenegro G. Elastosis perforante serpiginosa 2(3): 68-70, 1993
Montenegro G. Liquen esclero atrófico de localización palmar

3(1): 19-21, 1994
Montenegro G. Psicodermatosis 5(1): 23-25, 1996
Mora M. Terapéutica de los queloides 8(1): 40-45, 1999
Moreno G. El cáncer de Piel, un problema de Salud 6(2): 9-13, 1997
Moya B. Evaluación comparativa de tratamiento tópico de fotoenvejecimiento. 10 (1): 15-21, 2001
Moya E. Mastocitosis sistémica. A propósito de un caso 4(2-3): 12-14, 1995
Muñoz A. Acroqueratoelastoidosis 3(3): 13-17, 1994
Muñoz O. El cáncer de Piel, un problema de Salud 6(2): 9-13, 1997

N

Naranjo F. Ulcera de pierna 1(2): 12-18, 1992
Naranjo M. Micetoma de la espalda: reporte de un caso 1(2): 22-23, 1991
Naranjo M. Enfermedad de Behcet, reporte de dos casos 1(3): 24-26, 1992
Nicola M. Enfermedad de Darier 7(1): 30-33, 1998
Nicola M. Pauta para la normatización de la Terapéutica Antileishmaniasica en el Ecuador. 7(1): 54-57, 1998
Nicola M. Tratamiento del Herpes genital con el clorhidrato de tromantadina (Viru-Merz) vs. Acido bórico al 2% 8(1): 17-19, 1999
Nieto M. Ulceras arteriales 3(3): 26-28, 1994

O

Olmedo M. Penfigoide ampolloso: A propósito de un caso 1(2): 24-26, 1992
Olmedo M. Queratodermia palmoplantar con sordera. A propósito de un caso. Revisión bibliográfica 2(1): 23-25, 1993
Ollague J. Enfermedad de Carrión: Revisión y proyección del comportamiento epidemiológico en el Ecuador, a propósito de un caso. 5(2): 18-21, 1997
Ollague J. Patología cutanea relacionada a la infección por virus HTLV 1. Primeros hallazgos en el Ecuador. 7(1): 4-9, 1998
Ollague J. Liquen Plano 7(1): 16-24, 1998
Ollague J. Enfermedad de Darier 7(1): 30-33, 1998
Ollague J. Leiomioma 7(1): 40-42, 1998
Ollague J. Pitiriasis Rubra Pilaris. A propósito de un caso 7(1): 43-47, 1998
Ollague J. Manchas hipocrómicas en paciente con paraparesia espastica tropical y HTLV - I positivo 6(1):12-14, 1997
Ollague J. ORF 1(3): 16-18, 1992
Ollague J. Nitrato de sulconazol al 1% en crema vs cotrimazol al 1% en crema en el tratamiento de la tiña pedis 2(1): 3-7, 1993
Ollague J. CutisLaxa2(1): 13-15,1993
Ollague J. Paniculitis nodular migratoria eosinofilica (Gnathostomiasis). Una década después 2(2): 31-33, 1993
Ollague J. Sarcoma de Kaposi asociado a SIDA 3(1): 16-18, 1994
Ollague J. Blastomicosis sudamericana tratada con terbinafina, una alternativa. Reporte de un caso 5(1): 26-28, 1996
Ollague J. Lengua Blanca vellosa. Revisión bibliográfica y presentación de un caso 5(1): 47-49, 1996
Ollague K. Uso de fluconazol en pacientes con dermatomicosis 4(2-3): 4-6, 1995
Ollague K. Uso fluconazol en onicomicosis 5(1): 4-7, 1996
Ollague W. Nitrato de sulconazol al 1% en crema vs cotrimazol al 1% en crema en el tratamiento de la tiña pedis. 2(1): 3-7,1993
Ordoñez M. Elastosis perforante serpiginosa. 2(3): 68-70, 1993
Orellana L. Encuesta sobre Fotoprotección y Fotoeducación en el Hospital Gonzalo Gonzalez. 9(1): 27-30, 2000
Orozco Y. Angioqueratoma circunscrito, 6(1): 26-28, 1997
Orozco Y. Prevalencia de Pitiriasis Alba en niños escolares de la ciudad de Otavalo 6(2): 17-20, 1997
Orozco Y. Prevalencia de los tumores malignos de piel en pacientes del Hospital Carlso Andrade Marin (HCAM). 9(1): 22-26, 2000

P

Páez J. Vasculitis cutanea y crioglobulinemia 1(1): 5-7, 1992
Páez R. Erupción eritemato escamosa. 9(1): 37-39, 2000
Palacios S. Melanoma Maligno, estudio epidemiológico2(1): 8-12, 1993
Palacios S. Neuralgia postherpética. Evaluación con Carbamazepina y Amitriptilina en 36 pacientes del Hospital Carlos Andrade Marin. 5(2): 9-11,1997
Palacios S. Epidemiología de la Psoriasis en el Hospital Carlos Andrade Marín. IESS-Quito 9(2): 5-7, 2000
Palacios S. Angioqueratoma circunscrito 6(1): 26-28, 1997
Palacios S. Prevalencia de Pitiriasis Alba en niños escolares de la ciudad de Otavalo 6(2): 17-20, 1997
Palacios S. Dermatosis Geriátricas en el Hospital CAM 7(2): 15-18, 1998
Palacios S. Evaluación de la Criocirugía en tumores epiteliales de la piel en el hospital CAM 8(1): 20-23, 1999
Palacios S. Siringoma eruptivo 1(1): 10-12, 1992
Palacios S. Neurofibromatosis 1(2): 3-11, 1992
Palacios S. Los jabones y su efecto sobre la piel 1(3): 13-15, 1992
Palacios S. Behcet gastroentérico 2(1): 19-22, 1993
Palacios S. Xeroderma Pigmentosum. Estudios clinicos y genéticos 2(2): 37-42, 1993
Palacios S. Carcinoma Basocelular. Estudio epidemiológico 2(2): 43-46, 1993
Palacios S. Esclerosis sistémica y/o sus variantes 2(3): 79-82, 1993
Palacios S. MetástasisCutánea 3(1): 25-26, 1994
Palacios S. Síndromede Fournier 3(1): 28-31, 1994
Palacios S. Uso de fluconazol en pacientes con dermatomicosis. 4(2-3): 4-6,1995
Palacios S. Poroqueratosis. Reporte de dos casos. 5(1): 37-40, 1996
Palacios S. Pitiriasis Rubra Pilaris. 10 (1): 50-53, 2001.
Pancho R. Neurofibromatosis tipo I4(2-3): 20-21,1995
Pasquel F. Eficacia terapéutica del tretinoina tópica en crema

El conocimiento cada vez mayor de los efectos biológicos de los retinoides tópicos permite aplicarlos con bases científicas en varias dermatosis como ésta, en las cuales no se los había considerado con anterioridad.

SUMMARY.

The Alopecia Areata is an illness of base autoinmmune, of uncertain etiology. It can be presented as local alopecicas plaques orto progress and to embrace the entirety of the hairy leather or even to all the hair areas. Many treatment outlines according to the severity of the square have been employees with variable results, leaving for this reason in occasions to the spontaneous resolution that happens around the three months. This takes us to look for a treatment that there not being you used before, be the most innocuous and at the same time effective thing. So thought about this way the hypothesis that the topical tretinoína to 0.05% could be effective to treat this pathology under the biological principles of the retinoids like inmmunomodulators, stimulative of the cycle of growth hair, stimulative melanocitarys, for its properties irritatives, among others.
The main objective was to demonstrate that the topical tretinoína to 0.05% is effective in the treatment of the alopecia areata of any type to exception of the universal variety.
This study was carried out during two years gathering patient with diagnosis of alopecia areata, distributing them in three groups: 15 to treat them with topical tretinoína 0.05% twice a day, 15 to treat them with infiltrations intralesionals of triamcinolona acetonido every 4 weeks, and 10 to treat them with petrolato like placebo. Ali the patients filled a previous form based on the norms of evaluation of alopecia areata emitted by the Group of study of Alopecia Areata of the American Academy of Dermatology"; to ali it evaluated them to him clinical and photographically to the beginning of the treatment and in sequential periodic form, valuing changes in the alopecic plaques and probable undesirable effects or waited in each treatment group.
in the three groups the pick of age went among the 20 to 50 years, both sexes equally. Alone therapeutic shortcomings existed in the group with placebo. The therapeutic answer was much quicker in the group also tried with tretinoína and the total resolution
The topical Tretinoína to 0.05% is effective in the treatment of the alopecia areata, shortening the time of evolution of the illness in comparison t0 the intralesional corticosteroids and to the spontaneous evolution of the illness. The effects secondary local are also irrelevant becoming a treatment much more easy.
The knowledge every time higger than the biological effects of the topical retinoids it allows to apply them with scientific bases in several dermatosis like this, in which it had not considered them to him previously.

PALABRAS CLAVES.: Alopecia Areata; Tretinoína; Retinoides. Tratamiento tópico.

INTRODUCCIÓN Y MARCO TEÓRICO.

La Alopecia Areata (AA) es una forma imprevisible de pérdida de pelo que se comporta en placas o parches de tipo no cicatrizal. Cualquier superficie corporal pilosa puede afectarse. La AA se supone ser una enfermedad autoinmune órgano-específica mediada por linfocitos T dirigida a los folículos pilosos. Aunque la predisposición genética y los factores medioambientales pueden activar la iniciación de la enfermedad, la causa exacta todavía es desconocida. Ha habido adelantos signi-ficantes en la comprensión patogénica y tratamiento de esta condición durante la última década. Muchas de las más recientes investigaciones y direcciones del faturo en AA ha originado la composición de talleres de investigación para Alopecia Areata como la Fundación Nacional Americana de AA y el Instituto Nacional de Artritis, Enfermedades Muscúlo-Esqueléticas y Enfermedades de la Piel (NIAMS). A estas reuniones han acudido numerosas subespecialidades, incluso inmunólogos, bió-logos moleculares, bioquímicos, dermatólogos, patólogos, y genetistas que al momento están involucrados en el estudio de tan cambiante dermatosis.

ETIOLOGIA.

La patogénesis de AA todavía es desconocida. Entre los muchos factores que han estado bajo la investigación en la patogénesis de AA, la constitución genética así como las respaestas autoinmunes órgano específicas han sido las áreas principales de concentración. Hay otros orígenes propuestos, incluyendo a los agentes infecciosos, citoquinas, la tensión emocional, queratinocitos y melanocitos intrínsicamente anormales , y factores neurológicos. (1,2,3) Los linfocitos T median el entorno inmunológico perifoli-

El conocimiento cada vez mayor de los efectos biológicos de los retinoides tópicos permite aplicarlos con bases científicas en varias dermatosis como ésta, en las cuales no se los había considerado con anterioridad.

SUMMARY.

The Alopecia Areata is an illness of base autoinmmune, of uncertain etiology. It can be presented as local alopecicas plaques or to progress and to embrace the entirety of the hairy leather or even to all the hair areas. Many treatment outlines according to the severity of the square have been employees with variable results, leaving for this reason in occasions to the spontaneous resolution that happens around the three months. This takes us to look for a treatment that there not being you used before, be the most innocuous and at the same time effective thing. So thought about this way the hypothesis that the topical tretinoína to 0.05% could be effective to treat this pathology under the biological principles of the retinoids like inmmunomodulators, stimulative ofthe cycle of growth hair, stimulative melanocitarys, for its properties irritatives, among others.
The main objective was to demonstrate that the topical tretinoína to 0.05% is effective in the treatment of the alopecia areata of any type to exception of the universal variety.
This study was carried out during two years gathering patient with diagnosis of alopecia areata, distributing them in three groups: 15 to treat them with topical tretinoína 0.05% twice a day, 15 t0 treat them with infiltrations intralesionals of triamcinolona acetonido every 4 weeks, and 10 to treat them with petrolato like placebo. All the patients filled a previous form based on the norms of evaluation of alopecia areata emitted by the Group of study of Alopecia Areata of the American Academy of Dermatology"; to all it evaluated them to him clinical and photographically to the beginning of the treatment and in sequential periodic form, valuing changes in the alopecic plaques and probable undesirable effects or waited in eacit treatment group.
In the three groups the pick of age went among the 20 to 50 years, both sexes equally. Alone therapeutic shortcomings existed in the group with placebo. The therapeutic answer was much quicker in the group also tried with tretinoína and the total resolution
The topical Tretinoína to 0.05% is effective in the treatment of the alopecia areata, shortening the time of evolution of the illness in comparison to the intralesional corticosteroids and to the spontaneous evolution of the illness. The effects secondary local are also irrelevant becoming a treatment much more easy.
The knowledge every time bigger than the biological effects of the topical retinoids it allows to apply them with scientific bases in several dermatosis like this, in which it had not considered them to him previously.

PALABRAS CLAVES: Alopecia Areata; Tretinoína; Retinoides. Tratamiento tópico.

INTRODUCCIÓN Y MARCO TEÓRICO.

La Alopecia Areata (AA) es una forma imprevisible de pérdida de pelo que se comporta en placas o parches de tipo no cicatrizal. Cualquier superficie corporal pilosa puede afectarse. La AA se supone ser una enfermedad autoinmune órgano-específica mediada por linfocitos T dirigida a los folículos pilosos. Aunque la predisposición genética y los factores medioambientales pueden activar la iniciación de la enfermedad, la causa exacta todavía es desconocida. Ha habido adelantos signi-ficantes en la comprensión patogénica y tratamiento de esta condición durante la última década. Muchas de las más recientes investigaciones y direcciones del futuro en AA ha originado la composición de talleres de investigación para Alopecia Areata como la Fundación Nacional Americana de AA y el Instituto Nacional de Artritis, Enfermedades Muscúlo-Esqueléticas y Enfermedades de la Piel (NIAMS). A estas reuniones han acudido numerosas subespecialidades, incluso inmunólogos, bió-logos moleculares, bioquímicos, dermatólogos, patólogos, y genetistas que al momento están involucrados en el estudio de tan cambiante dermatosis.

ETIOLOGIA.

La patogénesis de AA todavía es desconocida. Entre los muchos factores que han estado bajo la investigación en la patogénesis de AA, la constitución genética así como las respuestas autoinmunes órgano específicas han sido las áreas principales de concentración. Hay otros orígenes propuestos, incluyendo a los agentes infecciosos, citoquinas, la tensión emocional, queratinocitos y melanocitos intrínsicamente anormales , y factores neurológicos. (1,2,3) Los linfocitos T median el entorno inmunológico perifoli-

Sierra A. Nitrato de sulconazol al 1% en crema vs cotrimazol al 1% en crema en el tratamiento de la tiña pedis 2(1): 3-7,1993

Siguenza N. Lapus Eritematoso Cutáneo 7(2): 39-41, 1998

Silva M. Metástasis Cutánea 3(1): 25-26, 1994

Silva M. Evaluación comparativa de tratamiento tópico de fotoenvejecimiento. 10 (1):15-21, 2001

Soria C. Micosis fungoide granulomatosa 3(1): 22-24, 1994

Soria L. Patología cutanea relacionada a la infección por virus HTLV I. Primeros hallazgos en el Ecuador. 7(1): 4-9, 1998

Soria L. Larva Currens 7(1): 37-39, 1998

Soria L. Lesión Pedunculada del pene. 9(2): 26-27, 2000

Soria L. Tumor de Buschke - Loewenstein. Presentación de un caso 6(1): 23-25, 1997

Soria L. Eritroqueratodermia variabilia. Presentación de dos casos 7(2): 26-29, 1998

Soria L. Acropustulosis de la Infancia. Presentación de un caso 7(2): 34-36, 1998

Soria L. Epitelioma calcificante de Malherbe - pilomatricoma. 8(1): 28-29, 1999

Soria L. Clorance 8(1): 30-33, 1999

Soria L. Lobomicosis 8(1): 34-37, 1999

Soria L. Síndrome SAPHO: Primeros reportes Ecuatorianos 9(1): 16-21, 2000

Soria L. Erupción eritemato escamosa 9(1): 37-39, 2000

Soria L. Tratamiento del vitiligo diseminado con mininjertos autólogos 1(3): 10-12, 1992

Soria L. Bartolenosis en el Ecuador. Revisión y reporte de un caso 2(3): 63-67, 1993

Soria L. Tuberculosis cutánea 4(2-3): 22-26, 1995

Soto,ayor S. Mastocitosis sistémica. A propósito de un caso 4(2-3): 12-14,1995

Sotomayor S.Sarcoma de Kaposi en el Pene 1(1): 8-9, 1992

Sotomayor S.Neurofibromatosis segmentaria. Un nuevo caso 1(2): 19-21, 1992

Suárez R. Pénfigo paraneoplásico 2(3): 71-75, 1993

T

Tamayo R. Cutis Laxa 2(1): 13-15, 1993

Tello S. Síndrome de la Piel Escaldada Estafilococica (SSSS) en un paciente hemodializado. 9(2): 15-18, 2000

Tello S. Elastosis Perforante Serpiginosa 6(2): 21-23, 1997

Tell0 S. Prevalencia de los tumores malignos de piel en pacientes del Hospital Carlso Andrade Marín (HCAM) 9(1): 22-26, 2000

Tello S. Síndrome de Behcet en una mujer embarazada. Reporte de un caso 2(2): 47-51, 1993

Tenorio J. Mujer Gestante con lesiones ampollosas 9(2): 24-25, 2000

Tenorio J. Lesiones papulares - nodulares acompañadas de dolor 8(1): 38-39, 1999

Tenorio J. Eritrodermia ictiociforme ampollar. 10 (1):57-58, 2001.

Trujillo R. Penfigoide ampolloso paraneoplásico: reporte de un caso. 5(2): 26-28, 1997

Trujillo R. Enfermedad de Pagel extramamaria. Reporte de un caso 5(2): 29-31, 1997

Trujillo R. Pioderma Gangrenoso: Revisión a propósito de dos casos 8(1): 15-18, 1997

Trujillo R. Estudio Clínico patológico del Melasma 7(2): 10-14, 1998

Trujillo R. Correlación clínica de la dermatitis atópica y los niveles de IgE 8(1): 24-27, 1999

Trujillo R. Acido Azelaico 5(1): 20-22, 1996

Trujillo R. Nevus congénito gigante: Revisión de tres casos 5(1): 34-36, 1996

Trujillo R. Síndrome de Rothmund Thomson. Reporte de un caso 5(1): 41-43, 1996

Trujillo R. Lupus eritematoso sistémico y paniculitis. 10 (1): 46-49, 2001.

U

Ugalde J. Escleredema. A propósito de un caso 4(2-3): 9-11, 1995

Uraga E. Estudio comparativo del uso de eritromicina y peroxido de benzoilo combinados como tratamiento tópico en pacientes con acné leve y moderado 6(1): 8-11,1997

Urguiléz D. Perfil Inmunológico de las enfermedades Reumáticas 6(2): 24-27, 1997

V

Valarezo A. Enfermedad de Darier 7(1): 30-33, 1998

Valarezo A. Enfermedad de Reiter. Revisión a propósito de un caso 7(1): 48-53, 1998

Valencia E. Manejo clínico-quirúrgico del melanoma maligno 3(1): 9-15, 1994

Valencia M. Behcet gastroentérico 2(1): 19-22, 1993

Valenzuela S. Encuesta sobre Fotoprotección y Fotoeducación en el Hospital Gonzalo Gonzalez. 9(1): 27-30, 2000

Valle P. Pénfigo paraneoplásico 2(3): 71-75, 1993

Vasco P. Melanoma Maligno. estudio epidemiológico2(1): 8-12, 1993

Vasco P. Carcinoma Basocelular. Estudio epidemiológico 2(2): 43-46, 1993

Vásquez C. Torus Palatino 7(2): 24-25, 1998

Vásquez V. SíndromedeFournier 3(1):28-31,1994

VélezB. Lesiones papulares - nodulares acompañadas de dolor 8(1): 38-39, 1999

Véliz C. Esclerosis Tuberosa 7(1): 10-15,1998

Véliz C. Esclerosis Tuberosa. Presentación de 15 casos pediátricos. 7(1): 25-29, 1998

Véliz C. Caso Pediátrico: Síndrome Estafilocócico de la Piel Escaldada. 7(1): 51-53, 1998

Véliz C. Hipoplasia Dérmica Focal (Síndrome de Goltz-).Revisión a propósito de 5 casos 7(2): 3-9, 1998

Véliz C. Mastocitoma solitario 7(2): 30-33, 1998

Vera F. Cubierta Cutánea en fracturas de miembros inferiores. 9(1): 40-43, 2000

Vidal R. Síndrome de Fournier 3(1): 28-31, 1994

Villanueva J. Ulcera de pierna 1(2): 12-18,1992
Villanueva J. Síndrome Hiper IgE. Presentación de un caso y revisión bibliográfica 1(3): 22-23, 1992
Villanueva J. Psoriasis pustulosa iatrogénica 5(1): 50-51, 1996
Villegas C. Pénfigo paraneoplásico 2(3): 71-75, 1993
Vivar N. Porfiria cutánea tarda: caso clínicol(1)13-1, 1992
Vivero D. Nevus congénito gigante: Revisión de tres casos 5(1): 34-36, 1996
Vivero D. Nevus congénito gigante: Revisión de tres casos 5(1): 34-36, 1996
Yandún F. Mujer Gestante con lesiones ampollosas 9(2): 24-25, 2000
Yandun F. Eritrodermia ictiociforme ampollar. 10 (1):57-58, 2001.
Yánez N.Carcinoma Basocelular. Estudio epidemiológico 2(2): 43-46, 1993

Z

Zalduimbide H.Manejo clínico-quirúrgico del mielanoma maligno 3(1): 9-15,1994
Zambrano L. Melanoma Maligno. estudio epidemiológico2(1): 8-12,1993
Zeas Iván Acroqueratoelastoidosis 3(3): 13-17, 1994
Zurita A. Blastomicosis sudamericana tratada con terbinafina, una alternativa. Reporte de un caso 5(1): 26-28, 1996

A

Acantosis Nigricans. Reporte de un caso. 1(1): 17-19, 1992
Acido Azelaico. 5(1): 20-22, 1996
Acrodermatitis enteropática. 10(1):34-37, 2001.

INDICE POR TEMAS

Acropustulosis de la Infancia. Presentación de un caso. 7(2): 34-36, 1998
Acroqueratoelastoidosis. 3(3): 13-17, 1994
Angioqueratoma circunscrito. 6(1): 26-28, 1997
Aplasia cutis por varicela congénita. 5(1): 30-33, 1996
Aspecto controversiales en el manejo del herpes genital. 5(1): 17-19, 1996

B

Bartolenosis en el Ecuador. Revisión y reporte de un caso. 2(3): 63-67, 1993
Behcet gastroentérico. 2(1): 19-22, 1993
Blastomicosis sudamericana tratada con terbinafina, una alternativa. Reporte de un caso. 5(1): 26-28, 1996
Borreliosis de Lyme. Indicios de su existencia en el Ecuador 9(1): 11-15,2000
Bartolenosis en el Ecuador, análisis clínico y epidemiológico. 10(1):22-26, 2001
Buena respuesta a Dapsona en un paciente con acné retrade 7(2): 19-23, 1998

C

Carcinoma Basocelular. Estudio epidemiológico. 2(2): 43-46, 1993
Caso Pediátrico: Síndrome Estafilocócico de la Piel Escaldada. 7(1): 51-53, 1998
Cloranice8(1): 30-33, 1999
Colagenoma 9(1): 34-36, 2000
Correlación clínica de la dermatitis atópicay los niveles de IgE 8(1): 24-27, 1999
Cubierta Cutánea en fracturas de miembros inferiores. 9(1): 40-43, 2000
Cutis Laxa 2(1): 13-15, 1993

D

Dermatología Profesional: Una vista general 8(1): 3-7,1999
Dermatomiositis con manifestaciones clínicas infrecuentes. Revisión a propósil0 de un caso.9(2): 19-23, 2000
Dermatosis Geriátricas en el Hospital CAM. 7(2): 15-18, 1998
Donovanosis, una ETS desconocida. 10(1):34-37, 2001.

E

Eficacia terapéutica del tretinoina tópica en crema al 0,05 % en el tratamiento de la alopecia areata. 10(1):4-14, 2001
El cáncer de Piel, un problema de Salud. 6(2): 9-13,1997
Elastosis Perforante Serpiginosa. 6(2): 21-23, 1997
Elastosis perforante serpiginosa.2(3): 68-70, 1993
Encuesta sobre Fotoprotección y Fotoeducación en el Hospital Gonzalo Gonzalez. 9(1): 27-30, 2000
Enfermedad de Behcet. reporte de dos casos. 1(3): 24-26, 1992
Enfermedad de Carrión: Revisión y proyección del comportamiento epidemiológico en el Ecuador. a propósito de un caso. 5(2): 18-21, 1997
Enfermedad de Darier. 7(1): 30-33, 1998
Enfermedad de Hailey - Hailey. 7(1): 34-36, 1998
Enfermedad de Paget extramamaria. Reporte de un caso 5(2): 29-31, 1997
Enfermedad de Reiter. Revisión a propósito de un caso 7(1): 48-53, 1998
Enfermedades de transmisión sexual mas frecuentes. Revisión terapéutica 5(1): 52-54, 1996
Ensayo Terapéutico con Ivermectina en pediculosis capitis 6(2): 14-16, 1997
Epidemiología de la Psoriasis en el Hospital Carlos Andrade

Marin. IESS-Quito 9(2): 5-7, 2000
Epitelioma calcificante de Malherbe - pilomatricoma. 8(1): 28-29, 1999
Eritroqueratodermia variabilia. Presentación de dos casos 7(2): 26-29, 1998
Eritrodermia ictiociforme ampollar. 10 (1):57-58, 2001.
Erupción eritemato escamosa. 9(1): 37-39, 2000
Escleredema. A propósito de un caso 4(2-3): 9-11, 1995
Esclerodermia: evaluación cardiaca con radioisótopos. 6(1): 3-7, 1997
Esclerodermia. Hallazgos clínicos y de laboratorio. 3(1): 3-8, 1994
Esclerodermia Localizada: revisión a propósito de un caso 6(1): 19-22, 1997
Esclerosis sistémica y/o sus variantes 2(3): 79-82, 1993
Esclerosis Tuberosa. 7(1): 10-15,1998
Esclerosis Tuberosa. Presentación de 15 casos pediátricos. 7(1): 25-29, 1998
Escrofuloderma. 3(3): 22-23, 1994
Estudio abierto comparativo de eficacia y tolerancia entre terbinafina crema 1% y amorolfina crema al 0.25%, en el tratamiento de la tinea pedis interdigital. 3(3): 3-5,1994
Estudio abierto comparativo de eficacia y tolerancia entre terbinafina crema 1% y clotrimazol crema 1% en el tratamiento de la tinea pedis interdigital 4(2-3): 7-8, 1995
Estudio abierto, comparativo de la eficacia y seguridad de fluconazol y ketoconazol en el tratamiento de pacientes con pitiriasis versicolor 5(1): 8-11, 1996
Estudio Abierto con una asociación de extracto cepae, heparina y alnatoina en gel para el tratamiento de cicatrices de diversa etiología. 10 (1):27-33, 2001.
Estudio Clínico patológico del Melasma. 7(2): 10-14, 1998
Estudio comparativo del uso de eritromicina y peróxido de benzoilo combinados como tratamiento tópico en pacientes con acné leve y moderado. 6(1): 8-11, 1997
Eugenio Espejo: Precursor de la Dermatología Ecuatoriana ? 9(2): 28-32, 2000
Evaluación de la Criocirugía en tumores epiteliales de la piel en el hospital CAM. 8(1): 20-23, 1999
Evaluación comparativa de tratamiento tópico de fotoenvejecimiento. 10 (1):15-21, 2001

H

Hipoplasia Dérmica Focal (Síndronte de Goltz):Revisión a propósito de 5 casos. 7(2): 3-9, 1998
Historia de la Dermatología en el Azuay. 5(2): 12-17,1997
Historia de la dermatología en Quito 1(2):27-29, 1992

I

Incontinencia Pigmenti asociada a atresia anal.5(1):44-46, 1996

L

La Dermatitis alérgica de contacto: un desafío.8(1): 8-11, 1999
La Dermatología como Especialidad 9(2): 3-4, 2000
La Tsantsa y la Cultura Shuar 2(1): 26-27, 1993
Larva Currens 7(1): 37-39, 1998
Leiomioma 7(1): 40-42, 1998
Lengua Blanca vellosa. Revisión bibliográfica y presentación de un caso 5(1): 47-49, 1996
Lesión Pedunculada del pene. 9(2): 26-27, 2000
Lesiones eritematosas en ambas piernas. 6(1): 29-30, 1997
Lesiones papulares - nodulares acompañadas de dolor 8(1): 38-39, 1999
Liquen esclero atrófico de localización palmar 3(1): 19-21, 1994
Liquen Plano7(1): 16-24, 1998
Lobomicosis 8(1): 34-37, 1999
Los jabones y su efecto sobre la piel 1(3): 13-15,1992
Lupus Eritematoso Cutáneo 7(2): 39-41, 1998
Lupus eritematoso sistemico y paniculitis10 (1): 47-49, 2001.
Manchas hipocrómicas en paciente con paraparesia espastica tropical y HTLV - I positivo. 6(1):12-14, 1997
Manejo clínico-quirúrgico del melanoma maligno. 3(1): 9-15, 1994
Mastocitoma solitario. 9(2): 12-14,2000
Mastocitoma solitario. 7(2): 30-33, 1998
Mastocitosis sistémica. A propósito de un caso 4(2-3): 12-14, 1995
Melanoma maligno de coroides y meningioma. 3(3): 24-25, 1994
Melanoma maligno del párpado 2(2): 55-57, 1993
Melanoma maligno del párpado 2(2): 55-57, 1993
Melanoma Maligno, estudio epidemiológico 2(1): 8-12, 1993
Metástasis Cutánea 3(1): 25-26, 1994
Micetoma de la espalda: reporte de un caso 1(2): 22-23, 1991
Micosis Fungoide. 2(3): 76-78, 1993
Micosis fungoide granulomatosa 3(1): 22-24, 1994
Micosis Fungoide (MF) / Linfomas cutáneo de células T (CTCL). 8(1): 11-15, 1999
Mujer Gestante con lesiones ampollosas. 9(2): 24-25, 2000

N

Neuralgia postherpética. 1era parte. Fisiopatología. 5(2): 4-11, 1997
Neuralgia Postherpética. 2da parte. Tratamiento 6(2): 4-8, 1997
Neuralgia postherpética. Evaluación con Carbamazepina y Amitriptilina en 36 pacientes del Hospital Carlos Andrade Marín.. 5(2): 9-11, 1997
Neurofibromatosis. 1(2): 3-11, 1992
Neurofibromatosis segmentaria. Un nuevo caso 1(2): 19-21, 1992
Neurofibromatosis tipo I 4(2-3): 20-21, 1995
Nevus congénito gigante: Revisión de tres casos5(1): 34-36, 1996
Nevus del tejido conjuntivo. Colagenoma cutaneo diseminado: Presentación de un caso 2(2): 52-54, 1993
Nevus Lipomatoso cutáneo superficial. Presentación de un caso y revisión bibliográfica 2(3): 83-83, 1993
Nitrato de sulconazol al 1% en crema en el tratamiento de la tiña pedis. 2(2): 34-36, 1993
Nitrato de sulconazol al 1% en crema vs cotrimazol al 1% en crema en el tratamiento de la tiña pedis 2(1): 3-7,1993

O

ORF 1(3): 16-18, 1992

P

Paniculitis nodular migratoria eosinofílica (Gnathostomiasis). Una década después. 2(2): 31-33, 1993
Pápulas asintomáticas en cara. 6(2): 39-41, 1997
Patología cutánea relacionada a la infección por virus HTLV I. Primeros hallazgos en el Ecuador. 7(1): 4-9,1998
Pauta para la normatización de la Terapéutica Antileishmaniasica en el Ecuador. 7(1): 54-57, 1998
Pénfigo paraneoplásico. 2(3): 71-75, 1993
Pénfigo Vegetante tipo Neumann. Presentación de un caso 9(2): 8-11, 2000
Penfigoide ampolloso: A propósito de un caso 1(2): 24-26, 1992
Penfigoide ampolloso paraneoplásico: reporte de un caso. 5(2): 26-28, 1997
Perfil Inmunológico de las enfermedades Reumáticas 6(2): 24-27, 1997
Pioderma Gangrenoso: Revisión a propósito de dos casos 8(1): 15-18, 1997
Pitiriasis rotunda. Presentación de un caso y revisión bibliográfica. 2(1): 16-18, 1993
Pitiriasis Rubra Pilaris. A propósito de un caso. 7(1): 43-47, 1998
Pitiriasis Rubra Pilaris. Revisión a propósito de dos casos.5(2): 22-25, 1997
Pitiriasis Rubra Pilaris. 10(1): 50-53, 2001.
Porfiria cutánea tarda: caso clínico 1(1): 13-14, 1992
Poroqueratosis. Reporte de dos casos 5(1): 37-40, 1996
Prevalencia de los tumores malignos de piel en pacientes del Hospital Carlso Andrade Marín (HCAM) 9(1): 22-26, 2000
Prevalencia de Pitiriasis Alba en niños escolares de la ciudad de Otavalo 6(2): 17-20, 1997
Psicodermatosis. 5(1): 23-25, 19966
Psoriasis pustulosa iatrogénica 5(1): 50-51, 1996
Pústulas palmo-plantares y mutilación 5(1): 55-56, 1996

Q

Queratodermia palmoplantar con sordera. A propósito de un caso. Revisión bibliográfica. 2(1): 23-25, 1993
Queratodermias palmoplantares. 1(3): 3-9, 1992

S

Sarcoidosis cutánea. 1(1): 15-16, 1991
Sarcoma de Kaposi. 9(1): 31-33, 2000
Sarcoma de Kaposi asociado a SIDA 3(1): 16-18, 1994
Sarcoma de Kaposi en el Pene. 1(1): 8-9, 1992
Sensibilidad de la colposcopia y citologia para el diagnóstico de infección por HPV. 5(1): 15-16, 1996
Seroprevalencia del VIH-1 en pacientes con enfermedades de transmisión sexual.. 5(1): 12-14,1996
Sífilis Congénita.9(1): 4-10.2000
Síndrome de Behcet en una mujer embarazada. Reporte de un caso. 2(2): 47-51, 1993
Síndrome de Blue Rubber Bleb Nevus. Reporte de un caso 3(3): 18-21, 1994
Síndrome de Fournier. 3(1): 28-31, 1994
Síndrome de la Piel Escaldada Estafilococica (SSSS) en un paciente hemodializado. 9(2): 15-18, 2000
Síndrome de Melkersson - Rosenthal. Revisión bibliográfica a propósito de un caso. 1(3): 27-29, 1992
Síndrome de Rothmund Thomson. 2(3): 73-75, 1993
Síndrome de Rothmund Thomson. Reporte de un caso 5(1): 41-43, 1996
Síndrome de Samman. 4(2-3): 1517, 1995
Síndrome Hiper IgE. Presentación de un caso y revisión bibliográfica. 1(3): 22-23, 1992
Síndrome SAPHO: Primeros reportes Ecuatorianos 9(1): 16-21, 2000
Siringoma eruptivos. 1(1): 10-12,1992
Sulfas en dermatología. 3(3): 6-12, 1994

T

Terapéutica de los queloides 8(1): 40-45, 1999
Torus Palatino. 7(2): 24-25, 1998
Tratamiento d la eritrodermia psoriásica con talidomida 2(3): 85-87, 1993
Tratamiento del Cáncer de Piell. 6(2): 34-38, 1997
Tratamiento del Herpes genital con el clorbidrato de tromantadina (Viru-Merz) vs. Acido bórico al 2%. 8(1): 17-19, 1999
Tratamiento del vitiligo diseminado con mininjertos autólogos 1(3): 10-12, 1992
Tuberculosis cutánea. 4(2-3): 22-26, 1995
Tuberculosis verrucosa cutis 1(3): 19-21, 1992
Tumor de Buschke - Loewenstein. Presentación de un caso 6(1): 23-25, 1997

U

Ulcera cutánea crónica en anemia drepanocitica 4(2-3): 18-19, 1995
Ulcera de pierna.1(2): 12-18,1992
Ulceras arteriales. 3(3): 26-28, 1994
Urgencias Dermatológicas 6(2): 28-33, 1997
Uso de fluconazol en pacientes con dermatomicosis. 4(2-3): 4-6, 1995
Uso fluconazol en onicomicosis. 5(1): 4-7,1996

V

Vasculitis cutanea y crioglobulinemia 1(1): 5-7, 1992
Vesico ampollas pruriginosas 7(2): 37-38, 1998

X

Xeroderma Pigmentosum. Estudios clínicos y genéticos 2(2): 37-42, 1993