Trastornos afectivos en Psoriasis : Depresión, ansiedad e ideas suicidas*

Dra. Cecilia Cañarte,
Dr. Lozano A,
Dr. Patricio Castillo,
Dra. Cecilia Arévalo
Dr. Santiago Palacios.

Fundación Ecuatoriana de la Psoriasis (FEPSO)
Quito – Ecuador

* SEGUNDO PUESTO/ Trabajos de Dermatólogos jóvenes
Congreso Bolivariano de Dermatología.
Lima-Perú

SUMARIO

El impacto social y psicológico de la psoriasis puede ser enorme, aunque se menciona un componente inmunológico para su desencadenamiento, los factores psicológicos son de gran importancia en la calidad de vida de los pacientes, lo que hace disminuir su autoestima, por todo ello podemos hablar de razones neuroinmunológicas, ya que algunos neuropáptidos como la sustancia P y el péptido vasoactivo intestinal, influyen de manera importante en la presencia fisiopatológica y en la evolución de varias enfermedades cutáneas, y en especial en ésta caso en particular, la psoriasis, la acción neuroreguladora puede estar representada teóricamente por el estrés psicológico y por determinados estados psicopatológicos como los trastornos ansiosos, depresivos, e incluso estar asociado a estados severos como el suicidio por la adversa imagen corporal que siente la persona. En algunos estudios realizados los pacientes con psoriasis manifiestan sentir vergüenza en un 89%, ansiedad 50%, baja autoestima 42%, depresión 24%.

Hemos decidido valorar entre los miembros de la FEPSO (n = 130), la prevalencia de ciertos trastornos afectivos mediante el DSM III-R, test de BECK para la depresión, y la ESCALA DE HAMILTON para la ansiedad, valorados por psiquiatría, cuestionario para determinar el impacto social en los pacientes con psoriasis. Determinamos para ello algunos parámetros como: edad, sexo, tiempo de evolución, situación personal, laboral, y determinamos el PASI de cada paciente y lo relacionamos con sus trastornos afectivos.
Obtuvimos los siguientes resultados: Edad promedio 30-40 años, 83 hombres y 47 mujeres, el tiempo de evolución de la mayoría de los pacientes fue menos de 10 años, el valor del PASI fue menor a 20, la situación laboral de la mayoría era inestable, y 40 (31.67) de ellos se encuentran sin trabajo. Los resultados en la parte de los test fue la siguiente: Baja autoestima en 43 pacientes (P<0.43) (33.07%), depresión en 34 (26.15%) (leve: 10;Moderada:14;Severa: 10 con ideación suicida); ansiedad en 42 (32.30%); complejos en 4 pacientes, el resto se siente conforme con la psoriasis.

Encontramos además relación entre la severidad y aumento de la tendencia depresiva y cuadros de ansiedad en 34 (P<0.34). El 34.12 refirió sentir también vergüenza, y el 13.49 sentían incomodidad pero se resignaban a tener psoriasis.
Como Fundación recién formada, vamos a poner empeño a medida que aumentemos los socios en evaluar esta parte importante para mejorar la calidad de vida de nuestros pacientes, pues hemos comprobado que mientras más extensa sea la psoriasis se deprimen más y tiene tendencia a aumentar las lesiones.

SUMMARY

The social and psychological impact of the psoriasis can be enormous, although he/she mentions himself an immunologic component for its desencadenamiento, the psychological factors are of great importance in the quality of the patients' life, that makes diminish its self-esteem, for everything we can speak to it of reasons neuroinmunológicas, since some neuropéptidos like the substance P and the péptido intestinal vasoactivo, they influence in an important way in the presence fisiopatológica and in the evolution of several cutaneous illnesses, and especially in this I marry in particular, the psoriasis, the action neuroreguladora can be represented theoretically by the psychological estrés and for certain states psicopatológicos like the anxious, depressive dysfunctions, and even to be associated to severe states as the suicide for the adverse corporal image that feels the person. In some carried out studies the patients with psoriasis manifest to feel shame in 89%, anxiety 50%, low self-esteem 42%, depression 24%.

We have decided to value among the members of the FEPSO (n = 130), the prevalencia of certain affective dysfunctions by means of the DSM III-R, test of BECK for the depression, and the SCALE DE HAMILTON for the anxiety, valued by psychiatry, questionnaire to determine the social impact in the patients with psoriasis. We determine for it some parameters like: age, sex, time of evolution, personal, labor situation, and we determine each patient's PASI and we relate it with their affective dysfunctions.

We obtained the following results: Age average 30-40 years, 83 men and 47 women, the time of evolution of most of the patients was less than 10 years, the value of the PASI went smaller at 20, the labor situation of most was unstable, and 40 (31.67) of them they are without work. The results in the part of the test were the following ones: Low self-esteem in 43 patients (P < 0.43) (33.07%), depression in 34 (26.15%) (leve: 10;Moderada: 14;Severa: 10 with suicidal ideación); anxiety in 42 (32.30%); complex in 4 patients, the rest feels according with the psoriasis.

We also find relationship between the severity and increase of the depressive tendency and squares of anxiety in 34 (P < 0.34). The 34.12 referred to also feel shame, and the 13.49 felt annoyance but they resigned to have psoriasis.

As recently formed Foundation, we will put zeal as we increase the partners in evaluating this important part to improve the quality of our patients' life because we have checked that while but extensive it is the psoriasis they are depressed but and he/she has tendency to the lesions they increase.

INTRODUCCIÓN

La psoriasis es una enfermedad crónica de la piel, con episodios agudos y con una prevalencia del 1-2 % de la población en general. Se caracteriza por placas eritematodescamativas, infiltradas, en ocasiones con eritrodermia generalizada o con la presencia de pústulas como en la de Von Zumbush. Histológicamente observamos un proceso inflamatorio, en el que participan neutrófilos, monocitos y linfocitos T, hiperproliferación anormal de queratinocitos en la epidermis (1,2).

Su etiología aún no se encuentra definida, de carácter genético, inmunológico, etc, es desencadenada por ciertos factores ambientales, constitucionales, alcoholismo, stress, infecciones bacterianas, etc. Asociada con algunos antígenos de histocompatibilidad, especialmente HLA-Cw6, aunque en los últimos estudios se la considera como una enfermedad de carácter autoinmune mediada por linfocitos T, con un estrés psicológico que ejerce una función desencadenante sobre esta enfermedad, al igual que factores exógenos: químicos y físicos negativos (luz ultravioleta, trauma) microorganismos infecciosos especialmente los estreptococos, pues los pacientes, frecuentemente, tienen un título elevado de anti-estreptolisina (ASLO), y expresan respuestas proliferativas a los antígenos estreptocócicos. Además, en estudios se ha demostrado que la psoriasis es un modelo interesante para el estudio de la carcinogénesis, así como de otros trastornos caracte-rizados por una proliferación celular incontrolada. En los últimos tiempos se realizan estudios desde el punto de vista de los trastornos afectivos en el desencadenamiento o agravamiento de los cuadros agudos de psoriasis. Dentro de las enfermedades cutáneas asociadas a la psiquiatría se incluyen todas aquellas que teniendo una base dermatológica, están influenciadas por factores psicosomáticos como por el liquen plano, verrugas comunes, dermatitis atópica, urticaria crónica idiopática, alopecia areata y en particular la psoriasis , que teniendo un componente inmunológico, influyen en su aparición factores psicológicos, determinando ciertos componentes neuroinmunológicas, en la literatura dermatoló-gica el psoriasis ha sido clasificado como una enfermedad psicosomática menor, en la que los factores psicológicos afectan de manera relevante, asociada incluso con ideas de suicidio como liberación a la vergüenza que para muchos enfermos supone estar cubiertos, obli-gados a una terapéutica local intensa, tristeza por la fealdad de sus lesiones determinando en el mismo una adversa imagen corporal. (3,4) aumentando en algunos casos la tendencia a la bebida por la soledad que experimenta el paciente, incluso provocada por sus familiares, lo que ocasiona ansiedad, depresión y en muchos casos ideas suicidas por el rechazo y marginación. (6)

Los primeros estudios sobre este tema corresponden a Jacquet, Stokes, Wittkower, Russell y Obermayer que delinean tipos de personalidad en el paciente con psoriasis, aunque con anterioridad Brocq había reconocido que el estrés jugaba un papel relevante en el desencadenamiento de la psoriasis y su localización en áreas como la cara y las manos, mas la dificultad de curación clínica por la cronicidad de la enfermedad perjudicaban el entorno social y ocupacional del paciente, especialmente si el trabajos consistía en una labor frente al público desarrollando preocupación con respuesta negativa que influiría en el desarrollo psicosocial, actividad laboral, actividades de ocio e incluso en su función social y sexual.(4.) En otros estudios se evidenció que la psoriasis produce en los pacientes vergüenza en el 89%, ansiedad 50%, baja autoestima 42% y depresión 24% (5)

MATERIALES Y METODOS

Se realiza un estudio para determinar la prevalencia de los trastornos afectivos en los pacientes que pertenecen a la Fundación Ecuatoriana de la Psoriasis (FEPSO), mediante la reali-zación de test: DSM-III-R y Beck para la depresión, y la escala de Hamilton para la ansiedad, los cuales fueron valorados y calificados por psiquiatría, además se les realizó un cuestionario para evaluar la severidad del impacto social que produce la psoriasis en los pacientes. La información obtenida, se registró en una base de datos para su posterior análisis.

DISCUSION

El 25% de los adultos, se deprime en algún momento de su vida. Las depresiones forman un grupo variado de problemas de la salud mental, se conocen por lo menos 5 tipos diferentes, la más frecuente es la depresión mayor.

El ser humano puede estar triste en muchas ocasiones durante el curso de la vida, pero no necesariamente está deprimido. Aún cuando las manifestaciones de esta enfermedad son inocultables, con frecuencia la familia no se da cuenta que el (la) paciente está enfermo (a), piensan que los cambios en la personalidad se deben a indolencia o incapacidad de superar el desánimo, lo presionan con frases como estas "levanta el ánimo", "no veas la vida tan negativa"; desconociendo que lo que ocurre no es producto de pesimismo voluntario, sino de una enfermedad perfectamente identificada en la actualidad. Cuando la depresión mayor no es tratada, tiende a permanecer activa por meses e incluso años, y conduce a una inactividad que perturba la vida laboral, familiar, y puede llevar a ideas o actos suicidas. (6)Las depresiones y la ansiedad, se desarrollan con mayor incidencia entre los 40-50 años, pudiéndose presentar en etapas más tempranas o después de los 50 años. Tiene mas tendencia a presentarse en mujeres, pero también los hombres las sufren, son recurrentes, sin embargo con los tratamientos actuales de antidepresivos son manejables (7). Los signos y síntomas que presentan un paciente son: tristeza o

RESULTADOS.- Total de pacientes : 130 100 %

Sexo	Hombres:	83	68,84 %
	Mujeres:	47	36,16 %
Edad	0-10 años:	4	3,07 %
	11-20:	9	6,92%
	21-30:	19	14,61 %
	31-40:	25	19,23 %
	41-50:	27	20,76 %
	51-60:	24	18,46 %
	mas 60:	22	16,92%
Estado civil	Casados:	84	64,61 %
	Solteros:	31	23,84 %
	Divorciados:	6	4,61 %
	Viudos:	5	3,84%
	Unión libre:	4	3,97 %
Situación laboral	Estable :	30	23,07 %
	Inestable:	60	46,15 %
	Sin trabajo:	40	30,78 %

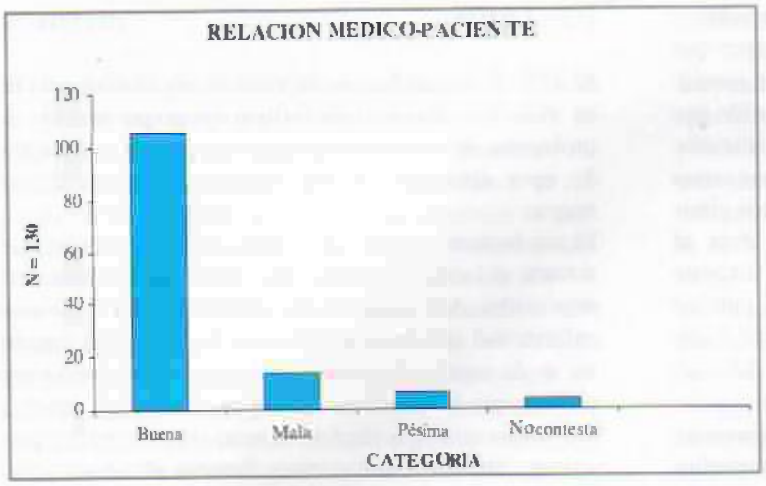

Buena:	105	80,76 %
Mala:	14	10,76 %
Pésima:	6	4,61 %
No contesta:	4	3,97 %

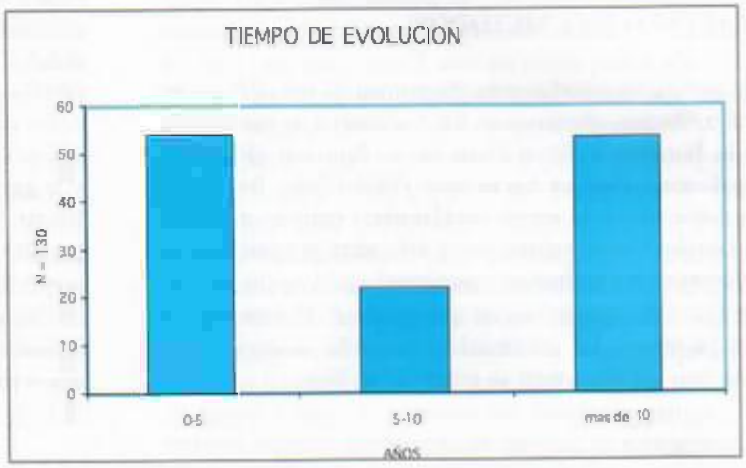

0-5 años:	54	41,53 %
5-10:	22	16,92%
mas de 10:	53	40,76 %

humor depresivo, pérdida de interés en actividades que antes le producían satisfacción, no duerme, desinterés, desmotivación, falta de apetito o apetito exagerado, agitación, intranquilidad, fatiga constante, autoreproches, pensamiento y lenguaje lento e indecisión, pensamientos de querer morir o ideas suicidas (6,7)

El estrés emocional (depresión, ansiedad, melancolía) exacerba la enfermedad. Farber y otros plantean la hipótesis de que como consecuencia de traumatismos físicos o emocionales se libera extraneuralmente, en la piel un neuropéptido sensitivo (sustancia P). Esta sustancia actúa sobre los mastocitos, neutrófilos, linfocitos y macrófagos. Al fijarse a los mastocitos induce a su degranulación, con la liberación de mediadores inflamatorios. Induce la expresión de la selectina P y E, la proliferación de linfocitos T, la producción de IL-1, GM-CSF y síntesis de ADN por los queratinocitos (7,8) (Figura 1)

También se debe tomar en cuenta la importancia de las hormonas del estrés (glucocorticoides, catecolaminas) en las erupciones y en las fases de remisión espontánea de la psoriasis, como en un estudio realizado durante 3 años en 95 pacientes determinando las concentraciones de cortisol-adrenalina, inmunoglobulinas séricas policlonales, IgM, IgG e IgA total en suero, proteínas, C3, C4 del complemento, linfocitos T y sus subpoblaciones, títulos estreptocócicosASLO-ADN asa B, relacionándolo con el PASI, y se determinó que en las fases de remisión se relacionan con la regulación inmunológica, elevándose los títulos de ASLO, en las fases de reactivación en cambio se elevan los títulos de cortisol y disminución de la concentración de epinefrina (adrenalina) sérica, y se concluye que el sistema inmune participa en la patogenia de la psoriasis y se encuentra regulada por sistemas neurohormonales superiores y que se encuentran relacionados con el estrés, estados de depresión y ansiedad. (9)

En el campo de la dermatología, muchas veces tratamos de examinar zonas más internas: la psique (cerebro y mente) del paciente tomando en cuenta: la psicología, enfermedades dependiente o influenciadas por el estrés como en éste caso la psoriasis y la dermatología psicosomática (10)

Los médicos utilizan la psicología para interactuar con

TRASTORNOS AFECTIVOS: (DSM II-R – BECK- HAMILTON)

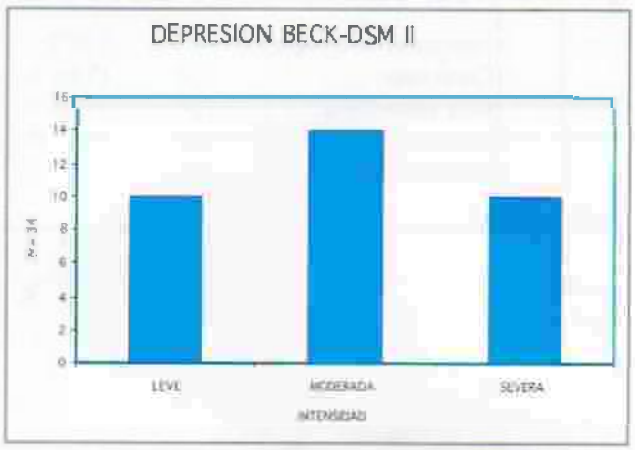

Depresión total 34 pacientes (26.15 %)

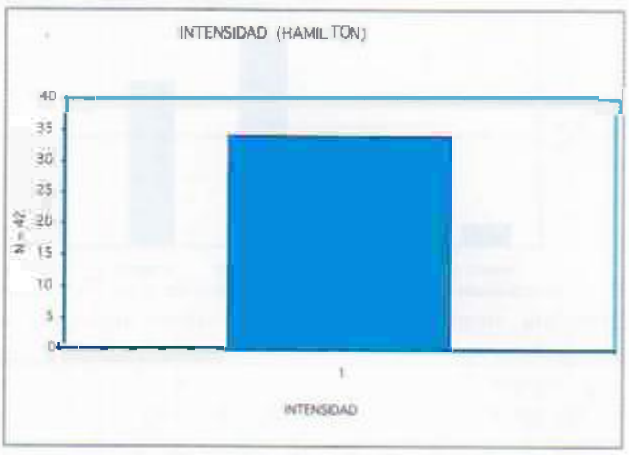

Ansiedad 42 pacientes (32.30 %)

los pacientes, para establecer y mantener las relaciones humanas, de la forma técnicamente mejor y más correcta. A este respecto, debemos recordar que: 1) la línea entre los problemas llamados orgánicos y mentales, generalmente es imprecisa; 2) el clínico debe diagnosticar un problema antes de que se haya desarrollado como enfermedad "organizada", aunque todavía exprese simplemente síntomas vagos, generalmente relacionados con episodios estresantes de la vida, personales o familiares, o del medio de trabajo; 3) cada individuo responde de forma diferente a los factores estresantes y las distintas respuestas pueden explicarse, posiblemente, en términos psicológicos, que generalmente se refieren a la biografía particular de los pacientes con psoriasis. (10,11,12,13)

Se acepta que la etiopatogenia de los trastornos afectivos (depresión-manía), como la de otros trastornos psiquiátricos, debe ser multifactorial, existiendo factores genéticos/ biológicos y también psicosociales (personalidad, acontecimientos vitales, soporte social...). Así, podríamos hablar de unos factores predisponentes, otros precipitantes y otros más mantenedores del trastorno depresivo, que habrá que tener en cuenta en la exploración y en el momento de planificar el tratamiento, en éste caso de los pacientes con psoriasis que pierden su autoestima, alterando su calidad de vida y comprometiendo su entorno personal, familiar, social y laboral. (12,13)

CONCLUSIONES

1.- Los datos obtenidos son de pacientes de FEPSO y de quienes realizaron el cuestionario del impacto social de la enfermedad, con predominio de hombres sobres las mujeres, entre una edad de 30-40 años.

2.- Existen problemas psicosociales asociados con la apariencia de la imagen corporal del paciente que intensifican sus lesiones. Las anormalidades bioquímicas y psicológicas de la psoriasis interaccionan con la psiquiatría, el aumento del estrés psíquico y fisiológico puede venir coordinado por la vía eje pituitario–cortical

3.- La depresión en sus distintos estados (26.15%), la ansiedad (32.30%), baja autoestima 33,07%, vergüenza (34.12%) y resignación (13.49%) son los trastornos predominantes en nuestros pacientes.

4.- Existe un grado considerable de riesgo suicida (10 pacientes) en los pacientes con depresión grave que debe tomarse en cuenta.

5.- Deben ser sometidos en una segunda instancia a terapia de apoyo y psicofármacos si fuera necesario.

6.- La edad, situación personal, familiar, social y laboral influyen de manera considerable en la presentación o mantenimiento de la enfermedad

7.- Encontramos relación entre la severidad (PASI) y aumento de la tendencia depresiva y cuadros de ansiedad.

8.- La relación médico-paciente es básica para construir una base de apoyo para el tratamiento y mejorar la calidad de vida de cada uno de ellos. Se deben realizar los respectivos test para complementar el tratamiento en la parte afectiva

BIBLIOGRAFÍA

1.- Fitzpatrick T., Dermatología en Medicina General, Tomo 1, cuarta edición, editorial Panamericana1997, 515-541, Madrid-España.

2.- Iglesias Diez L., Tratado de Dermatología, Primera edición, ediciones Luzán S.A., 1994, 701-713, Madrid-España.

3.- Ginsburg I. H. Aspectos Psicológicos y Psicofisiológicos d la Psoriasis, Clínicas Dermatológicas de Norteamérica, Vol 4, 1995, 865-878

4.-Tribó Boixareu J.M, Conexiones entre psoriasis y psiquiatría: actualización, Act. dermatológ., 1997, 11, 765-776

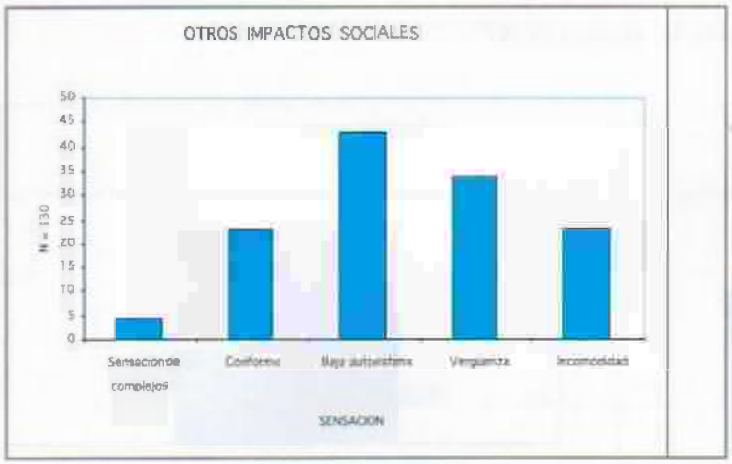

Sensación de complejos:	4	3,97%
Conforme:	23	17,69%
Baja autoestima:	43	33,07 %
Vergüenza:	34	26,15 %
Incomodidad	23	17,69 %

5.- Sánchez Millan L., Evaluación del paciente Psoriásico., Revista Chilena de Dermatología 1997; 13(2) 145-149

6.- Gupta M.A., Gupta A.K., Depresión and suicidal ideation in dermatology patients with acne, alopecia areata, atopic dermatitis and Psoriasis., Briths Journal of dermatology 1998; 139; 846-850

7.- Trujillo L.A., Díaz G. M.A., Sagaró D.B., Trujillo Y.A., Patogenia de la Psoriasis a la luz de los conocimientos actuales., Rev Cubana Med 2001;40 (2):122-34

8.- Weigl Bea A., The significance of stress hormonal (glucocorticoids, catecholaminas) for eruptions and spontaneous remission phases in psoriais., International Journal of Dermatology 2000, 39, 678-688, Viena-Austria.

9.- Paconesi E., Psychosomatic dermatology: past and future. Iternacional Journal of Dermatology 2000, 39, 732-734, Floreneia.

10.- Pérez Amau F.A., Depresión, Biología de los trastornos afectivos., Centre de Salut Mental Prat de Llobregat. Sant Joan de Déu. Serveis de Salut Mental. Barcelona.

11.- Herreros G., Jano, 1999, Volumen 56, N.1288, pag 57.

12.- Rapp. S.R., Cottrell C.A., Leary M.R., Social coping strategies associated with quality of life decrements amg psoriasis patients., British Journal of dermatology 2001; 145; 610-61

13.- Delgado PL, Price LH, Heninger GR, Charney DS. Neurochemistry. En: Paykel ES, ed. Handbook of affective disorders. Nueva York: Paykel ES, 1992. sum

14.- Asberg M, Traksman L, Thoren P. 5-HIAA in the cerebrospinal suicide predictor. Arch Gen Psychiatry 1976; 33: 1.195-1.197.

15.- Asberg M, Schalling D, Traksman L, Bendz L, Wagner A. Psychobiology of suicide, impulsivity and related fenomena. En: Meltzer MY, ed. Psychopharmacology: the third generation of progress. Nueva York: Raven Press, 1987; 655-663.

16.- Carlsson A, Lindqvist M. Effects of antidepressant agents on the synthesis of monoamines. J Neural Trans 1978; 45: 73-91.

17.- Coppen A. The biochemistry of affective disorders. Br J Psychiatry 1967;113; 1.237-1.264.

18.- Charney DS, Menekes DB, Heninger GR. Receptor sensitivity and the mechanism of action of antidepressant treatment. Arch Gen Psychiatry 1981;38; 1.160-1.180.

19.- García Sevilla JA, Zis AP, Hollongs Worth PJ, Greden JF, Smith CB. Platelet al-pha-2-adrenergic receptors in major depressive disorder: binding of tritiated clonidine before and after tricyclic antidepressant drug teatment. Arch Gen Psychiatry 1981; 38: 1.327-1.333.

20.- García Sevilla JA, Udina C, Fuster MJ, Álvarez E, Casas M. Enhanced binding of (3H)-adrenaline to platelets of depressive patients with melancholia: effect of long-term clomipramine treatment. Acta Psychiatr Scand 1987; 75: 150-157.

21.- Gerner RM et al. Cerebrospinal fluid neurochemistry in depressed, mania, and schizophrenic patients, compared normal controls. Am J Psychiatry 1984; 141: 1.530-1.547.

22.- Lapin JP, Oxenkrug GF. intensification of the central serotonergic processes as a possible determinal of the thymoleptic

Piletz JE, Hutaris A, Saran A, Marler M. Elevated 3-H- para-aminoclonidine binding to platelet purified plasma membranes from depressed patients. Neuropsychopharmacology 1990; 3: 201-210.

23.- Roy A, Virkkunen M, Linnoila M. Serotonin in suicide, violence and alcoholism. En: Coccaro EF, Murphy DL, ed. Serotonin in major psychiatric disorders. Am Psychiat Press. Washington, DC: American Psychiatric Press, 1990; 187-208.

24.- Siever LJ, Davis L. Overview: toward a dysregulation hypothesis of depression. Am J Psychiat 1985; 142: 1.017-1.031.

Siever LJ, Uhde TW. New studies and perspectives on the noradrenergic receptor system in depression. Effects of the alpha-2-adrenergic agonist clonidine. Biol Psychiatry 1984; 19: 131-156.

Esclerodermia en coup de sabre

RESUMEN

Paciente masculino, de 17 años de edad, estudiante, consulta al servicio de dermatología por presentar desde hace 7 años dermatosis unilateral izquierda asimétrica, caracterizada por una placa hiperpigmentada lineal, indurada, con centro brillante, circunscrita, con ausencia de anexos cutáneos, atrofia cutánea y muscular localizada desde el ángulo externo del ojo izquierdo hasta comisura labial izquierda. Se realiza, exámenes de laboratorio, espirometría, Rx de tórax, Rx de abdomen, esofagograma y biopsia de piel. Recibe tratamiento con colchicina, corticoides tópicos, hidratación, antioxidantes y tretinoina.

Palabras claves: *Esclerodermia, coup de sabre*

SUMMARY

Masculine patient, 17 years old, student, consults to the dermatology service because of the presence of left asymmetric unilateral dermatosys, characterized by a lineal hyperpigmentated plaque, hardened, with brilliant confine center, absence of cutaneous annexes, muscular and cutaneous atrophies located at the external angle of the left eye up to the left labial commisure. The laboratory exams: espirometría, thorax Rx, abdomen Rx, esofagograma and skin biopsy. He receives treatment with colchicina, topical corticoides, hydratation, tretinoina and antioxidants.

Key words: *Scleroderma, coup de sabre.*

Dra.Ma. Victoria Santofimio D.,
Dra. Fanny María Loaiza P.
Postgrado de Dermatología UCE.

Dra. Alicia Pereira
Jefe del Servicio de Dermatología del Hospital de la Policía

Dr. Gabriel Bonilla
Dermatólogo del Hospital de la Policía

Dr. Francisco Estrella
Patólogo del Hospital de la Policía

Hospital de la Policía No. 1
Quito-Ecuador

INTRODUCCION

La esclerodermia (esclero=dura, dermia=piel) es el endurecimiento cutáneo, de naturaleza autoinmune del tejido conectivo, de causa desconocida, pero se sabe que existe producción y acumulación descontrolada de colágeno (1,2,3); de evolución crónica que afecta las arterias, la epidermis y órganos internos como pulmones, tracto gastrointestinal, corazón y riñones (1,3,4,5).

No es una enfermedad contagiosa, ni hereditaria, ni tampoco constituye una enfermedad cancerosa. Puede ocurrir a cualquier edad, y sus manifestaciones varían según el individuo en que ocurren (1,2,4,6). Si la enfermedad se limita a la piel (y a veces tejido celular subcutáneo, músculo y hueso) se denomina esclerodermia localizada o morfea, en caso de afectar múltiples órganos o sistemas hablamos de esclerosis sistémica (4,5,7,8).

La esclerodermia cutánea localizada es un trastorno poco frecuente, más común en niños que en adultos pero puede aparecer a todas las edades y en cualquier raza y sexo(9,10). La causa se ha relacionado en algunos casos con un proceso infeccioso de fondo (infección por espiroquetas, tipo de bacterias), y en otros se han descrito alteraciones inmunológicas. (8) Este tipo

Fig. 1

Fig. 2

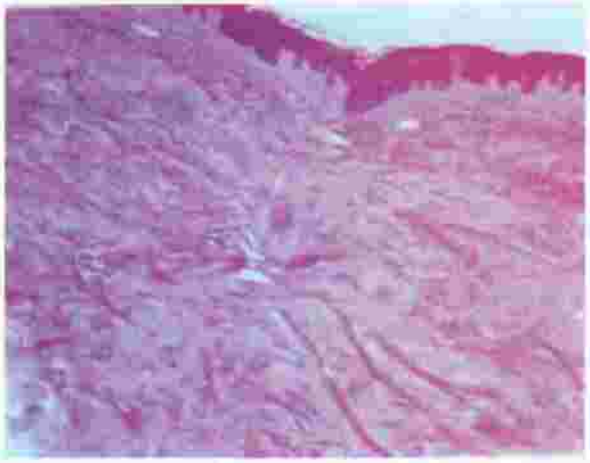

Fig. 3

de esclerodermia por lo general es benigno, no compromete los órganos internos y sus síntomas son manchas endurecidas en la piel que tiene distintas formas de presentación: morfea lineal 46%, morfea en placas 35%, morfea generalizada 18.7%, y hemiatrofia facial o coup de sabre 16.7%, esta última es de más larga evolución, más resistente a las medidas terapéuticas y causa atrofia cutánea, de las masas musculares subyacentes, TCS, y huesos, ocasionando el acortamiento y afinamiento del órgano afectado (9,10,11,12).

Clínicamente la esclerodermia localizada clásicamente presenta tres estadíos evolutivos:

Primera fase: placa única, en gota, redonda, anular o lineal, múltiple o generalizada.
Eritematosa, ligeramente edematosa, induradas, con "lilac ring".
Segunda fase: blanqueamiento y endurecimiento marfileño del centro, liso, sin pelos, ni glándulas, ni sensibilidad.
Endurecimiento circunscrito, que impide el pinzamiento, bien delimitado.
Persistencia del "lilac ring" mientras exista actividad.
Tercera fase: involución con atrofia e hiperpigmentación.(3,13,14).

Se localiza en cualquier parte del cuerpo: en la frente, desde la ceja o base de la nariz hasta el pelo, en forma lineal o banda deprimida que afecta al hueso; en el cuero cabelludo produce la forma alopécica cicatricial; excepto a nivel de axilas, periné y areolas mamarias (12,15).

El diagnóstico de la esclerodermia localizada es muy difícil particularmente en las fases tempranas, cuando la enfermedad aún no ha mostrado sus características más distintivas. Es necesario para llegar a un diagnóstico correcto realizar un adecuado examen físico y un estudio histológico (biopsia de piel), pues los datos de laboratorio en esta afectación son absolutamente inespecíficos. (4,12,16,17)

El tratamiento no es satisfactorio, varía dependiendo del tipo y severidad de los síntomas y se prescribe dependiendo de cada paciente. Por lo general el uso de la vitamina E, los masajes y ejercicios están indicados para todos los pacientes. Existen muchas drogas usadas para prevenir la progresión de la enfermedad como vitamina D, colchicina, calcitriol (1,25 dihidroxivitamina D3), y tretinoina que combaten la producción descontrolada de fibra colágena. (1,4,18,19). Se debe asociar al tratamiento dermocorticoides tópicos o infiltrados (3).

El pronóstico es benigno dependiendo de la extensión y localización. (20)

CASO CLINICO

Paciente masculino, de 17años de edad, estudiante, sin antecedentes patológicos personales, ni familiares de importancia, consulta por primera vez al servicio de dermatología del Hospital Quito N 1 de la Policía Nacional en septiembre de 1999, por presentar a los 10 años de edad una placa hiperpigmentada de aproximadamente 10 centímetros de diámetro, localizada en párpado inferior izquierdo por lo que acude a fa-cultativos quienes prescriben medicación no especificada sin mejoría del cuadro. Por el contrario la enfermedad evoluciona progresando a una lesión que afecta a hemicara izquierda y cuello. (fig.1).

No refiere sintomatología gastrointestinal, articular, renal, ni pulmonar.

Examen físico dermatosis unilateral izquierda asimétrica, caracterizada por una placa hiperpigmentada lineal, indurada, con centro brillante, circunscrita, con ausencia de anexos, atrofia cutánea y muscular localizada desde el ángulo externo del ojo izquierdo hasta comisura labial izquierda que impide la normal apertura y lesiones hiperpigmentadas en cuello, sin evidencia de atrofia. (fig.2).

Se realiza biopsia de piel , con diagnóstico de esclerodermia; exámenes de laboratorio (biometría, química), IgG, IgA, IgM, C3, C4, ASTO, PCR, FR, ANA, DNA, Rx de tórax, Rx de abdomen, esofagograma y espirometría, fueron todos normales.

HISTOPATOLOGIA

Hialinización dérmica por engrosamiento de las fibras colágenas y elásticas, raras o ninguna glándula sudorípara, raros vasos sanguíneos, con discreto infiltrado inflamatorio, a veces eosinofílico, reemplazo de hipodermis por fibras colágenas (14) (fig.3)

Tratamiento: colchicina una tableta QD, corticoides tópicos BID, ltidra-tación BID, tretinoína tópica HS.
El paciente acude a continuos chequeos para controlar la evolución de la enfermedad, evidenciándose mejoría de las lesiones especialmente a nivel de cara.

CONCLUSIONES.

1.El diagnóstico de esclerodermia puede ser difícil, especialmente en los primeros meses cuando la enfermedad aun no ha mostrado sus características definitivas, siendo indispensable la realización de una biopsia de piel evitando tratamientos erróneos.

2.La esclerodermia localizada es la forma más benigna y es rara la progresión a la forma generalizada, sin embargo cuando se presenta el fenómeno de Raynaud, puede progresar a la forma sistémica, siendo necesario realizar evaluaciones y exámenes de laboratorio en forma periódica.

3.En la esclerodermia localizada hasta el momento, ninguno de los tratamientos ensayados han demostrado su total eficacia; pero con un plan terapéutico adecuado e iniciado tempranamente, y con ayuda de un psicólogo los pacientes pueden disfrutar de una buena calidad de vida, desarrollando sus metas y planes familiares exitosamente.

BIBLIOGRAFÍA

1.Esclerodermias en la Infancia. Google.Com.
2.Mayes, Maureen."Esclerodermias". The Scleroderma Book. Venezuela. 2001. Google.com.
3.Olmos, L."Dermatosis Autoinmunes II". Dermatología Cosmética. Madrid.Google.com.
4.Internet Esclerodermia. Salud. Navegalia.Com.
5.Asociación Síndrome Sjogren Argentina. Qué es la Esclerodermia?. Buenos Aires. Google. Com.
6.Ileron. E. y otros. Brain Involvement in Scleroderma. Stroke. 29(3):7.19-2 1.1999.
7.Wilhelnd. M L. y Bosch, R. "Esclerosis Circunscritas". Rev. Piel. Barcelona: 1(6):67-73, nov-dic., 1986.
8.Soto. J. y otros. "Síndrome de las Esclerotróficas Circunscritas" Rev. Actas Dermatosifilográficas. 60:27-34,1980.
9.Texier. L. y Geniaux, M. "Esclerodermies".Encycl.med. Chif. Paris.1980. pp. 167-172.
10.Duchini. A. y otros. "La esclerodermia". Rev. Pac Cardio. 1 (8):7-8.2001.
11.Sosa. Manuel. " Síndrome de Crest". Rev. Clínica al Día., 344. 2000. Galeno.cat.com.
12.Iglesias. L. y otros. "Enfermedades Inmunológicas del Tejido Conectivo"; Tratado de Dermatología. Primera Edición. Ediciones Madrid . Madrid .1994. pp. 570-90.
13.Fitz Patrick, Ty otros. "Esclerodermias". Dermatología En Medicina General. Cuarta Edición. Ed. Panamericana. , Buenos Aires, 2001. pp. 2245-56.
14.Ackerman, A B. y otros "Esclerodermia".Differential Diagnosis in Dermatología. Quinta Edición. Ed. Febiger. . Philadelfia .1982. pp. 192.
15.Du Vivivier. Anthony. "Esclerodermia". Atlas de Dermatología Clínica. Segunda Edición. Ed. Morby/Doyma Libros. Londres. 1995. pp. 19.
16.Meneger, T. "Treatment of Sclerosis". Rev. Ann. Rhum. 5o: 877. 1991.
17.Cevera. R. y otros. "Overlap Síndrome". Rev. Annals. Of Rheunta. 49: 947. 199
18.Leroy. E. y Meismayer. B. "Scleroderma Clasifications": Rev. J. Rhum. 15:2002 .1988.
19.Yamada, S. y otros. " Succes Fall Treatment of Sclerosis." Rev. Ryumachi. 31(3):499-503. 2000.
20.Honda. F. y otros. "Escleroderma Localizadas " Rev. Educ. Invest. Clín., 1(2): 92-96.2001).

Poroma ecrino: presentación de 7 casos clínicos

RESUMEN

A propósito de un caso de POROMA ECRINO visto en el Servicio de dermatología del hospital Carlos Andrade Marín en el presente año, realizamos una investigación de la frecuencia de presentación de esta patología rara en nuestro medio, en los 6 últimos años y se hace una revisión del tema.

SUMMARY

In connection with one case of ECRINE POROMA seen this year in the Dermatology Service at Carlos Andrade Marin Hospital, we carried out an investigation about the frequency of this rare pathology in our patients and make a revision about this theme.

Palabras claves: *poroma ecrino.*

Dra. Raquel Trujillo C.
Dr. Jorge Izurieta L.

Servicio de Dermatología. Hospital Carlos Andrade Marín - IESS.
Quito – Ecuador.

INTRODUCCIÓN

El poroma ecrino, descrito por Pinkus y col. en 1956, es un tumor benigno de las glándulas sudoríparas. Hasta hace poco tiempo había un consenso generalizado de que la tumoración se originaba exclusivamente en las glándulas ecrinas, pero últimos estudios sugieren que la lesión puede ser de origen tanto ecrino como apocrino.(1-2).

Se observa habitualmente en personas mayores de 40 años, con un pico de frecuencia en la séptima década, afectando por igual a varones y a mujeres . No hay indicios de que la herencia o los agentes externos causen estos tumores. (3)

Se presenta como una tumoración sésil o ligeramente pediculada, carnosa y papilomatosa, muy vascularizada, rodeada por un anillo hiperqueratósico, tiene el mismo color de la piel circundante o puede ser una lesión eritematosa. Es de consistencia firme, con superficie lisa o lobulada, en los puntos de presión puede aparecer ulceración: su diámetro puede llegar hasta 10 mm o más (4-5). Casi todos los textos establecen como su localización más frecuente las plantas de los pies y las palmas de las manos y en menor proporción en otros sitios generalmente de piel lampiña (6). Sin embargo se han acumulado datos que evidencian lo contrario, Ackerman y Abenoza, por ejemplo, reportan 353 casos de los cuales 30% se localizan en cara, 14 % en el tronco, 15 % en pies, 10% en cuero cabelludo y 5% en manos (7). Moore y col. Reportan 10 poromas localizados en cabeza y cuello (8).

Aunque usualmente son lesiones solitarias raramente pueden encontrarse lesiones múltiples agrupadas dando lugar a la llamada poromatosis ecrina, en la cual las palmas y las plantas pueden exhibir más de 100 pápulas (9).

Existe otra variante clínica: el poroma ecrino lineal o nevo acrosiringeo , que se caracteriza por una lesión lineal en una extremidad inferior o una placa verrugosa solitaria (10).
Una tercera variante clínica es el poroma ecrino pigmentado, que toma el color obscuro por la presencia de melanina, puede simular clínicamente un melanoma maligno nodular. (11-12-13)
El diagnóstico clínico diferencial debe hacerse con hemangiomas, verrugas, melanoma amelanótico, granuloma piógeno, carcinoma basocelular o espinocelular, infecciones micóticas profundas, histiocitoma, neurofibroma y otras neoplasias anexiales (14).
La malignización del poroma ecrino es excepcional, ya sea de manera espontánea o por degeneración de una variante benigna inveterada (50% de los casos) sospechándose su transformación maligna cuando se presenta ulceración, sangrado espontáneo, crecimiento rápido o dolor. Pinkus la describe en 1963 con el nombre de carcinoma ecrino epidermotropo, su crecimiento puede ser rápido o lento por varios años, puede presentar satelitosis, metástasis ganglionares y viscerales, aproximadamente el 20% recurre luego de la resección, la mortalidad es más del 65% cuando se presenta compromiso de ganglios linfáticos regionales (15-16).

HISTOPATOLOGIA

El poroma ecrino se localiza dentro de la epidermis o de la dermis, extendiéndose muchas veces profundamente desde la epidermis hacia dentro de la dermis; está compuesto por masas sólidas o tractos anastomóticos de células tumorales, incluidas en un estroma muy vascularizado, atravesando el parénquima del tumor se observa un número variable de conductos espiralados o tortuosos con dilataciones quísticas. Las células tumorales son bastante uniformes, más pequeñas y más cuboidales que las células escamosas epidérmicas, muy basofílicas, reemplazan por completo a la epidermis y suelen extenderse en profundidad ocupando una pequeña porción de la dermis, formando masas nodulares; como rasgo característico, estas células tienen una cantidad significativa de glucógeno con una distribución irregular y enzimas glucogenolíticas. Debido a su situación, el poroma ecrino estimula a la epidermis adyacente a engrosarse y volverse hiperqueratósica, en especial en la piel palmoplantar. Observando con el microscopio electrónico, las células tumorales contienen una cantidad moderada de tonofilamentos y se conectan unas con otras a través de desmosomas, estas células son idénticas a las que componen la capa externa del conducto sudoríparo ecrino intraepidérmico, los espacios ductales y quísticos contienen una capa de células luminales del tipo ductal ecrino intraepidérmico. El microscopio electrónico muestra el contenido PAS positivo resistente a la diastasa de los conductos o quistes, dentro de vesículas, lisosomas y restos celulares (10).

Según Ackerman existen 4 variantes histológicas: (3)
1.- Hidroacantoma simple en el que las células neoplásticas están confinadas en la epidermis.
2.- Tumor ductal dérmico, en el que dichas células forman focos sólidos localizados exclusivamente en la dermis.
3.- Poroma ecrino cuando las células involucran la capa basal de la epidermis y al menos la parte superior de la dermis y,
4.- Hidroadenoma poroide que comparte las características estructurales del hidroadenoma áreas sólidasy quísticas y las características citológicas del poroma confinadas a la dermis y sin conexión con la epidermis.

Esta última es una variante recientemente descrita de poroma ecrino y de la cual se han reportado 12 casos (17). Son pápulas o nódulos solitarios de 1 a 2 cm ligeramente eritematosos y ocasionalmente dolorosos. Aparecen en cualquier sitio de la superficie corporal.
Hay datos que sugieren que podría ocurrir mas frecuentemente en asiáticos
El tratamiento de elección es la extirpación quirúrgica completa. Ante la sospecha de transformación maligna debe realizarse una excisión amplia y un cuidadoso seguimiento evolutivo (16).

CASOS CLINICOS

Caso de presentación:
Paciente de sexo masculino, 49 años de edad , profesor, procedente de Guaranda, consulta por una lesión tumo-

Fig. 1 Lesión tumoral en borde lateral externo de pie derecho

ral de 3 años de evolución con crecimiento progresivo, localizada en el borde lateral externo de pie derecho, es una lesión exofítica única , de bordes definidos, consistencia firme, redondeada de aproximadamente 1.5 cm de diámetro, superficie ulcerada, eritematosa y exudativa, levemente sangrante (Fig. 1)

Sin antecedentes patológicos de importancia.
Exámenes de laboratorio: dentro de parámetros normales.

Estudio histopatológico: epidermis con hiperqueratosis y acantosis , la lesión muestra trabéculas de células redondeadas, uniformes que descienden desde la epidermis y forman nidos y masas bien definidas en la dermis, focalmente se observan hendiduras o cavidades que contienen material basófilo , la dermis adyacente muestra proliferación papilar y escaso infiltrado linfomonocitario. Diagnóstico: poroma ecrino (Fig. 2)

Se realiza tratamiento mediante extirpación quirúrgica completa de la lesión, sin recidivas hasta la actualidad.

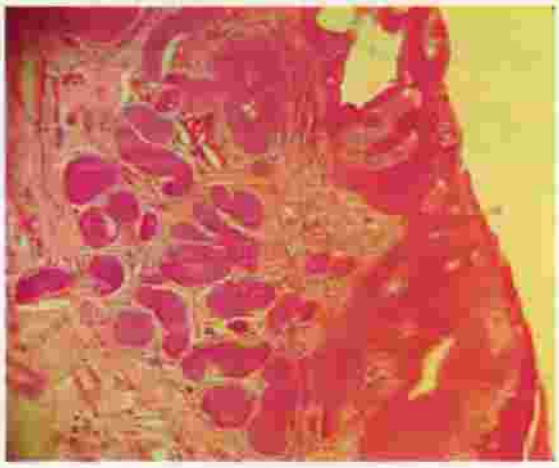

Fig. 2 Histología: trabéculas y nidos de células redondeadas en dermis y epidermis

Casos de los seis últimos años:

En el servicio de dermatología de este hospital se atiende anualmente 5000 nuevas consultas; durante este tiempo se han realizado 2334 biopsias, con un promedio anual de 389, entre las cuales hemos encontrado 6 casos con el diagnóstico patológico de poroma ecrino, a continuación se describen sus características:

AÑO	EDAD	SEXO	LOCALIZACION	DIAG. PRESUNTIVO
1996	41 años	Hombre	Maleolo interno Pie izquierdo	Poroma ecrino, queloide Queratoacantoma
1996	39 años	Mujer	Región inguinal derecha	Quiste de inclusión
1996	45 años	Hombre	Planta de pie derecho	Poroma ecrino, queloide
1998	54 años	Hombre	Dorso de pie (Fig. 3)	Poroma ecrino
1998	81 años	Mujer	Dorso de nariz	Carcinoma Basocelular
2000	60 años	Hombre	Dorso de pie derecho	Acantoma de células claras

COMENTARIO

Muchos de los tumores benignos de la piel fueron clasificados como procedentes de los anexos cutáneos porque muestran similitudes estructurales con las glándulas ecrinas o apocrinas, el folículo piloso o las glándulas sebáceas, la utilización de la microscopía electrónica, histoquímica e inmunohistoquímica han aclarado los conceptos del origen de estos tumores (18-19). Referente a la histogénesis de estos tumores se postula la pluripotencialidad y equipotencialidad de las células madre de la epidermis y de sus anexos, existen numerosas células madre inmaduras en la piel normal que pueden ser susceptibles a agresiones oncogénicas, entonces cualquiera de estas célalas, pueden en teoría, formar o dar origen a cualquier otro tipo de anexo cutáneo, experimentalmente se ha demostrado que las células madre de la piel y los anexos cutáneos retienen durante toda la vida la capacidad de diferenciarse en una variedad de estructuras a partir de sí mismas (pluripotencialidad), y, más allá de su

Fig. 3 Poroma ecrino en dorso de pie

origen, todas están dotadas de una misma posibilidad de diferenciación (equipotencialidad) (10).

Para la diferenciación del origen ecrino o apocrino de los tumores de las glándulas sudoríparas son de utilidad las determinaciones de ciertas enzimas o substancias antigénicas con reacciones positivas o ausentes, obtenidas a través de métodos histoquímicos o inmunohistoquímicos (20-21) y los criterios ultraestructurales de cada glándula.

Los tumores benignos con diferenciación ecrina más usuales son: nevus ecrino, hidrocistoma ecrino, tumor del ducto dérmico ecrino, siringoma, espiradenoma ecrino y poroma ecrino

Las neoplasias de las glándulas sudoríparas representan aproximadamente el 1% de las lesiones primarias de piel, el poroma ecrino ocupa alrededor del 10% de los tumores de las glándulas sudoríparas (8).

Presentamos siete casos de un tumor glandular poco frecuente, observados en el hospital Carlos Andrade Marín en el transcurso de los seis últimos años. Son muy pocos los casos reportados en la literatura internacional, y se carece de datos a nivel nacional. Se destaca el hecho de su localización atípica y aquellos casos que a pesar de encontrarse en el pie, salen de su sitio habitual que es la planta; además el polimorfismo clínico del poroma ecrino puede dificultar su diagnóstico, por tanto es una entidad que debemos tenerla en mente al evaluar una lesión tumoral atípica.

La extirpación precoz y el estudio histológico detallado son importantes para evitar la malignización de la lesión, aunque esto es un hecho excepcional.

BIBLIOGRAFÍA

1.- Harvell JD; Kerchmarin RL, LeBoit PE. Eccrine or apocrine poroma? Six poromas with divergent adnexal differentiation. Am J Dermatopathol 18: 1-9; 1996.

2.- Groben P, Hitchcock MG; Leshin B. Apocrine poroma: a distinctive case in a patient with nevoid basal cell carcinoma syndrome. Am J Dermatopathol 21: 31-33; 1999.

3.- Rona M. Tumores Cutáneos en: Rook A. Tratado de Dermatología cuarta edición. Ediciones Doyma Barcelona 1989. 2613- 2614.

4.- Willian A. Ben R. Tumors of the skin en: Moschella s. Dermatology second edition. W.B. Saunders Company 1985. 1563.

5.- Mascaró JM, Torres H, Irauzo P. Tumores cutáneos en la niñez en: Tratado de Dermatología Pediátrica, traducción de la primera edición. Nueva Editorial Interamericana México 1992 . 763.

6.- Guimerá F, Sánchez R, García M, Dorta S. Lesión tumoral en punta nasal. Actas Dermosifiliográficas 92: 30. 2001.

7.- Ackerman AB, Abenoza P. Poromas. In: Neoplasms with eccrine differentiation. Philadelphia: Lea & Febiger; 1: 113-85. 1990.

8.- Moore TO, Heather LO, Orman SK and Helm KF. Poromas of the head and neck.
J. Am. Acad. Dermatol. 44: 48-52. 2001.

9.- Vásquez LA, Jiménez G, OsorioG, RestrepoR. Siringofibroadenoma Ecrino. Revista Asociación Colombiana de Dermatología y Cirugía Dermatológica. 7: 237-239. 1999.

10.- Ogino A: Linear eccrine poroma: Arch Dermatol 112: 841. 1976.

11.- Lugo RO, Mora S, Gutiérrez RM, Novales J. Poroma ecrino simulando un melanoma maligno: Reporte de un caso y revisión de la literatura. Rev. Cent. Dermatol. Pascua 8: 35-38 1999 (Abstract).

12.- Romero LA, Bello RA, Ramos-Garibay A. Poroma ecrino pigmentado. Presentación poco habitual. Rev. Cent. Dermatol. Pascua. 10. 70-72. 2001.

13.- Kakinuma H.,Kobayashi M.: Eccrine poroma: another cause of pigmented scalp nodule. British Journal of Dermatology 146: 523. 2002

14.-Hashimoto K, Lever W. Tumores de los anexos cutáneos. En: Fitzpatrick y col. Dermatología en Medicina General. quinta edición. Editorial Médica Panamericana. Buenos aires 2001 934-958.

15.- Hoyos J, LópezA, Correa L. Porocarcinoma. Revista Asociación Colombiana de Dermatología y Cirugía Dermatológica 8: 193-196. 2000.

16.- González MA, Vásquez F, Pérez N. Tratamiento Actual del porocarcinoma ecrino. Piel 15: 150-153. 2000.

17.- Soyun Cho, Ji-Sook Kim et al. Poroid Hidradenoma. International Journal of Dermatology 40: 62-64.2001.

18.- Noguchi M, Akiyama M, Kawakami M, Nagashima T, ahzuma K, Matsuo I. Eccrine Syringofibro-adenoma developing in a sebaceous naevus. British Journal of Dermatology 142: 1050-1051. 2000.

19.- Galloway M, Sheaff M, Cerio R. Malignant eccrine tumour masquerading as a basal cell carcinoma. British Journal of Dermatology. 143: 97. 2000.

20.- Takeda H, Mitsuhashi Y, Yoshikawa K et al: eccrine syringofibroadenoma: report a case and analysis of cytoqueratin expression. Dermatology 196: 242-245. 1998.

21.- Ishida-yamamoto a, Iizuka H. Eccrine syringofibroadenoma. An ultraestructural and inmunohistochemical study. Am. J. Dermatopathol 18: 207-211. 1996.

Xeroderma Pigmentoso

RESUMEN

El XP es una genodermatosis poco frecuente, con patrón de herencia autosómico recesivo que, traduce la hipersensibilidad celular a la radiación UV asociada a una anormal reparación del ADN, que usualmente se manifiesta en la infancia(1,2,3,6) Se caracteriza por síntomas cutáneos clásicos que consisten en xerosis, pecas irregularmente moteadas, envejecimiento prematuro de la piel y desarrollo progresivo de cambios neoplásico en zonas expuestas al sol que luego se generalizan, y se asocia a fotofobia. Algunos casos presentan va-riables secuelas neurológicas que pueden ser severas.(4,5,6,7,8)
Presentamos el caso de una niña de 10 años, nacida y residente en Zaruma, El Oro, quien desde los 18 meses presenta múltiples efélides en áreas fotoexpuestas que se generalizan progresivamente.

SUMMARY

XP is a rare genodermatosis, with pattern of inheritance autosomal recessive to translate the hypersensibility cellular to UV radiation associated with defects of DNA repair, that usually manifest itself in infancy. It is characterizaed by classical cutaneous symptoms, which consist of xerosis, irregularly mottled freckling, premature skin ageing and, later, the progressive development of changes neoplasm on sun-exposed sites, associated with photophobia. Some cases present neurology sequelae that may be severe.
We report the case of a 10 year-old girl, from Zaruma, El Oro, who since the 18 months-old presents multiples freckles on sun-exposed sites that posteriory to generalize.

***Palabras claves:** Xeroderma pigmentoso-XP, Acido desoxiribonucleico-ADN, descontrol de la síntesis de ADN-UDS.*

Dra. Paulina Rivera Y.
R2-Postgrado Dermatología UCE.

Dra. Marlene Legña Z.
Dermatóloga H.D.G.G.

Hospital Dermatológico "Gonzalo González". Quito - Ecuador

CORRESPONDENCIA
Dra. Paulina Rivera Y.
www//paulinar©dermaweb.com.co
Postgrado de Dermatología
Universidad Centrat del Ecuador

INTRODUCCION

XP fue descrito primero en 1874 por Moritz Kaposi en Viena (6,9). En 1883 Albert Niesser de Wroclaw reportó el primer caso asociado con degeneración neurológica severa (6,10).
XP es una rara afección genética, tiene una incidencia de 2-4 casos por 100.000 de nacidos vivos (6,8,11,12). Países como Japón, algunos de Africa del Norte y Medio Oriente presentan una alta incidencia (6,11). En Europa y Estados Unidos se ha determinado que su incidencia es de 1:250.000 hab. Afecta por igual a hombres y mujeres en todas las razas.

Se trata de un desorden heterogéneo clínico y fotobiológico que se hereda de manera autosómica recesiva, y se considera como etiología fundamental de la enfermedad un defecto enzimático en el proceso de escisión

y reparación del ADN o en la reparación del filamento originario de ADN el cual es dañado por la RUV. En 1968 Clever demostró que los fibroblastos obtenidos de estos pacientes carecen de la capacidad normal de reparar la piel lesionada por luz ultravioleta.

Esta alteración no se localiza sólo en las células epidérmicas, sino también en los linfocitos. En la mayoría de los pacientes existe un fracaso en la escisión enzimática de los dímeros de timidina que se producen cuando se irradian pares de bases de timidina del ADN. Una minoría de pacientes presenta una alteración en la fase S de la replicación del ADN después de irradiación. Presumiblemente es esta la causa del deterioro de la piel tras la exposición a la luz UV. (1-3,5,6,22)
Otros estudios reportan la existencia de inmunidad celular anormal, por lo que, podemos encontrar deterioro de la hipersensibilidad retardada, reducida relación CD4/CD8, deterioro de la respuesta proliferativa de linfocitos, actividad defectuosa de las células NK, lo que se traduce como alteración de la vigilancia inmune con defectos en la producción de INF. (5).

Esto produce una marcada hipersensibilidad a la RUV que se manifiesta clínicamente por fotosensibilidad, anormalidades oculares y cutáneas que aparecen predominantemente sobre áreas fotoexpuestas. La piel de estos pacientes se quema con facilidad, aparecen pecas progresivas e irregulares, hiper o hipopigmentación moteada, xerosis, telangiectasias, ci-catrices, atrofia (1,2,6,7), predisposición marcada a múltiples neoplasias benignas y malignas, envejecimiento prematuro de la piel que se diferencia de la de los individuos de edad avanzada que se han expuesto crónicamente a la RUV, por la ausencia de elastosis de colágeno dérmico (3,6,11), y en el 20% de los casos se puede observar alteraciones neurológieas como resultado de la perdida neuronal progresiva, las que incluyen sordera neurosensorial, deterioro intelectual, retardo del crecimiento, deterioro motor y convulsiones. (1-6,11-13).

Esta enfermedad usualmente se manifiesta en la infancia o niñez temprana, pocos meses después de que el niño nació con piel normal, de pronóstico grave, ya que la muerte se produce a cortas edades, se comunica que menos del 40% de pacientes sobreviven pasados los 20 años. Algunos pacientes tienen estatura corta y presentan un escaso desarrollo somático. Las personas menores de 20 años tiene 1000 veces mas riesgo de desa-rrollar melanoma, Ca de células basales y escamosas. Dilek FH, en el año 2000 describió en un paciente el desarrollo de Fibroxantoma atípico (Afx) tumor pleomórfico maligno, infrecuente en niños, que se localiza sobre la piel de extremidades y tronco, de excelente pronóstico con terapia conservadora debido a que generalmente es de tamaño pequeño y de localización superficial. Se ha descrito también, la presencia prevalente de queratosis actínicas y queratoacantomas. (6,7,11,12,22)

Las alteraciones oculares en su mayoría se limitan a los párpados, córnea y conjuntiva; podemos encontrar queratitis severas asociadas a opacificación corneal y neovascularización, ectropión, simblefarón. Son comunes el Ca. de células escamosas y melanoma de la estructura anterior del ojo, debido a la exposición crónica a RUV. (1,6,8,11, 14,28)

Existe el Sindrome de Sanctis –Cachione que asocia el xeroderma pigmentoso con otros trastornos como microcefalia, retraso mental grave, enanismo, hipogonadismo, sordera, coreoatetosis y ataxia. Otra variante se denomina Xerodermoide pigmentado, que consiste en un xeroderma pigmentoso cuyas manifestaciones se inician a partir del tercer o cuarto decenio de la vida. (2,6,28)

CLASIFICACION

El XP muestra heterogeneidad genética en el mecanismo específico y grado de defecto de la reparación de ADN, que varía entre 2% y 100% de lo normal. En base a esto, actualmente se clasifica a esta entidad en 8 grupos:

Grupos Complementarios (siete): XP-A --------- XP-G. Que muestran un anormal ADN nucleótido reparador escisional.

Grupo Variante (uno): XP-V. En el que el nucleótido reparador escisio-nal es normal, pero existe un defecto en la reparación postreplicación. El defecto genético se localiza en el cromosoma 6 de algunos pacientes. A este subtipo pertenecen un tercio de pacientes con XP.(6)

Estos grupos varían en la severidad y extensión de sus manifestaciones clínicas y en la naturaleza del defecto en la reparación de ADN. (3,6,8,11,12,15)

Estos defectos son demostrados por test UDS, que se realizan después de la exposición a RUV en los que se muestran niveles significativamente inferiores en el grupo complementario, comparado con las células normales. Los grupos complementarios tienen defectos genéticos que se han evidenciado por la clonación de varios genes de XP y localización de sus productos génicos. (3,6,8,11,12,)

Los 8 grupos se XP se asocian a mutaciones localizadas en los si-guientes cromosomas: A (9q22.3), B (2q21), C (3p25), D (19q13.2-q13.3), E (lip12-p11), E subtipo II (11q12-q13), F (16p13.3-p13.13), G (13q33), XP-V (6p21.1-p12). (6,11,14,15)

HISTOPATOLOGIA

Varía de acuerdo al estadío de la enfermedad:

En el primer estadío: el aspecto histopatológico es inespecífico, pero el diagnostico presuntivo surge de la combinación de cambios inusuales en las personas jóvenes: 1) hiperqueratosis, 2)adelgazamiento del estrato de Malpighi con atrofia de algunas redes de crestas y elongación de otras, 3) infiltrado inflamatorio crónico en la dermis superior, y 4) acúmulos irregulares de melanina en la capa de células basales, con o sin incremento de la cantidad de melanocitos.

En el segundo estadío: la hiperqueratosis y la hiperpigmentación irregular son mas pronunciadas. Epidermis atrófica en algunas áreas y acantosis en otras. Los núcleos de la epidermis pueden estar desordenados y en ciertas zonas se advierte crecimiento descendente atípico. La dermis superior revela degeneración basofílica del colágeno y elastosis solar.

En el tercer estadío o tumoral, se encuentra los signos histológicos de las neoplasias mencionadas. (23)

CASOCLINICO

Pete de 10 años de edad, nacida y re-sidente en Zaruma, Ecuador, fue referida del departamento médico pediátrico del Club de Leones de Quito, al hospital dermatológico Gonzalo González en noviembre del 2001. La niña tiene una historia de 8 años de presentar cuadro de XP, tiempo durante el cual ha desarrollado algunas lesiones neoplásicas que fueron extirpados. La paciente fue producto de embarazo normal a término, sin complicaciones. Su desa-rrollo neurológico ha sido normal. Debido a su estado clínico se ha limi-tado su educación. Su historia fami-liar fue positiva para otras patologías, tío materno epiléptico, bisabuela falleció por Ca. uterino. Ella es el único caso de XP en su familia. Ambos padres son procedentes de Zaruma, y se destaca el carácter de consanguinidad familiar de sus abuelos que son primos en primer grado.

El examen inicial revela máculas múltiples, difusas a nivel facial, y que se generalizan por todo el cuerpo, descamativas, lesiones hiperquera-tósicas en pabellones auriculares, lesiones cicatrizales en párpados superiores e inferiores. En su evolución, presenta numerosas queratosis actínicas y seborreicas; lesiones neoplásicas con diagnóstico de carcinoma basocelular nodular, y epitelioma intraepitelial corneo escleral, que fueron resecados. Piel atrófica, xerótica, lesión costrosa en nariz que sangra con facilidad, ectropión de párpado inferior bilateral con ausencia de pestañas y lesiones cicatrizales, inyección conjuntival bilateral y secreción amarillenta en moderada cantidad; a nivel bucal se observa microstomía y queilitis. Examen neurológico normal. Retraso del crecimiento pondoestatural. (Fig.1)

Las pruebas serológicas estuvieron dentro de parámetros normales, ASTO: 800 UI/ml.

Biopsia de piel de dorso nasal reportó: tumor constituído por células de tipo basal dispuestas en pequeñas masas, delitadas por células en "empalizada", con áreas focales de carcinoma basocelular. (Fig.2)

El tratamiento que se realizó a la paciente fue extirpación quirúrgica de varias lesiones y crioterapia.

Orientación para el uso adecuado de protectores solares, protección ocular, controles periódicos para evaluar el aparecimiento precoz de nuevas neoplasias.

Teniendo como base, el antecedente de consanguinidad en sus abuelos maternos y al saber que el XP es un trastorno génico autosómico recesivo, consideramos importante el solicitar consejo genético. El que determina que, el trastorno proviene de padres heterocigotos (gametos distintos conformados por miembros diferentes de cualquier serie de genes) y es transmitido a hija con carácter homocigotico (gametos similares cuyos cromosomas portan miembros idénticos de cualquier par de genes), es decir, que proviene de una línea pura, debido a una continua endogamia o por cruce consanguíneo; destacándose la presencia de patrón cromosómico de 46,XX. (Gráfico 1)

DISCUSION

El XP es el prototipo de enfermedad hereditaria con hipersensibilidad celular a la radiación UV y ciertos agentes químicos asociados con una reparación anormal del ADN. Algunos de estos pacientes muestran una degeneración neurológica progresiva. (1-8)

Es vista con mayor frecuencia en indios americanos y japoneses. Asociación genética entre XP y grupo sanguíneo ABO puede ocurrir. (24-27)

Extensos estudios de cariotipo y de cromosomas han sido realizados en pacientes con XP. En uno de estos estudios no se encontró ninguna anormalidad; mientras que, en otros se reportaron anormalidades de cariotipo, asociados con neoplasias extensas. Siendo esta de 46XY +(Cp+,Cq-) en 45% de células contadas en metafase con alargamiento del brazo corto de uno de los cromosomas

del grupo C y un desaparecimiento del brazo largo en otro del mismo grupo por translocación recíproca, probablemente. El 15% muestran manchas obscuras en los cromosomas del grupo F. (27)

El XP se asocia con otras anormalidades clínicas como: estatura pequeña, pobre desarrollo físico, mientras unos son de inteligencia normal, otros son mentalmente retrasados; puede haber degeneración espinocelular con deterioro intelectual, disartria y movimientos atetósicos. (24,25)

El síndrome de Sanctis-Cachione, es una asociación de XP con microcefalia, severa deficiencia mental, dwarfismo e hipogonadismo. En la neoplasia se observa atrofia cerebral y olivo-pontocerebelar, con pérdida de neuronas sin lesión a la materia blanca o gliosis. (1,4,6,26)

Este trastorno, muchas veces de inicio tardío puede aparecer en la tercera o cuarta década de la vida. En los casos completos el diagnóstico es indiscutible; las formas incompleta o las fases iniciales de la enfermedad deben diferenciarse de la lentiginosis, síndrome de Rothmund-Thomson, síndrome de Peutz-Jeghers, acrogeria, hidroa vacciniforme, protoporfiria eritropoyética, radiodermitis crónica.

El diagnóstico se basa en los hallazgos clínicos y aunque no se han re-gistrado anormalidades laboratoriales constantes, las pruebas de hipersensibilidad celular arrojan resultados uniformemente anormales.

Es posible el diagnóstico prenatal (intraútero), en mujeres que tienen niños con XP típico y síndrome de Sanctis-Cachione por amniocentesis. (24)
Se consideran al menos 8 defectos moleculares asociados con las anormalidades clínicas reconocidas en el XP con 7 grupos complementarios y 1 forma variante. (6,8,15,24)

El grupo complementario A, abarca a los pacientes con manifestaciones somáticas y neurológicas mas seve-ras (sd. Sanctis Cachione), así como, otros pocos pacientes con anormalidades neurológicas mínimas o inexistentes. El grupo B, con anormalidades cutáneas características del XP juntamente con trastornos neurológicos y oftalmológicos típicos del Sd. de Cockayne. Los defectos de reparación son diferentes de los observados en todos los otros pacientes.

Con raras excepciones los pacientes incluídos en el grupo complementario C, muestran un cuadro de XP con manifestaciones cutáneas y oftalmológicas en ausencia de anormalidades neurológicas. Probablemente en este grupo se enmarque nuestra paciente.

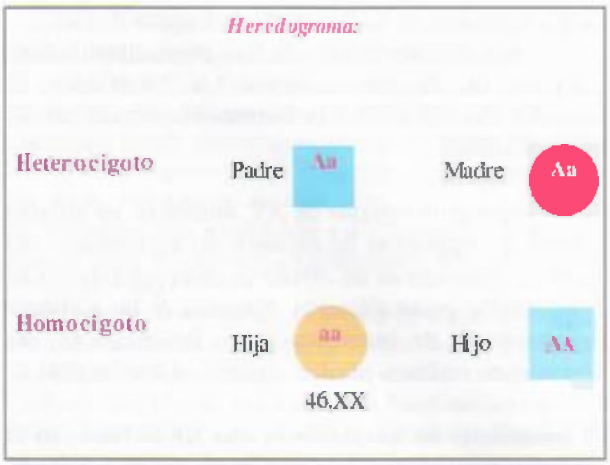

Gráfico 1

Fig. 1 Imagen clínica de la paciente con XP mostrando lesiones tipo efélides, con áreas despigmentadas. Lesiones queratósicas y tumorales.

Los pacientes del grupo complementario D, pueden mostrar una instalación tardía de las anormalidades neurológicas en la segunda década de la vida.

El grupo complementario E, hasta el momento sólo se ha detectado en una familia europea, con anormalidades cutáneas leves y sin compromiso neurológico.

Las células en el cultivo muestran las capacidad de incrementar sus índices regionales de reparación del ADN con una creciente exposición a la RUV, por tanto, era reducida con dosis bajas y con dosis altas era casi normal.

El grupo complementario F, se ha observado únicamente en pacientes de el Japón, quienes no padecen ma-nifesta-

ciones neurológicas ni desa-rrollan cánceres de piel.
En el grupo complementario G, hay anormalidades neurológicas sin cánceres cutáneos. Los fibroblastos se muestran hipersensibles a la destrucción por parte de los rayos X y RUV.

Las células de la variante de XP, muestran un sistema normal de reparación de escisión de nucleótidos del ADN; sin embargo en las células se observan defectos de la reparación postreplicación. Ninguna de las variantes se acompaña de manifestaciones neurológicas, las alteraciones cutáneas pueden ser leves o severas.(24)

El tratamiento de los pacientes con XP se basa en el diagnóstico temprano, estricta prevención de la exposición a RUV, detección y tratamiento temprano de los tumores. La protección debe ser a través del uso apropiado de ropas de vestir, gafas con protección lateral, filtros solares con factor de protección solar elevado. El dermatólogo debe realizar un examen frecuente de la piel (cada 3 a 6 meses). Coordinar con un examen oftalmológico frecuente, para detectar malignidades oculares, mantener húmeda la córnea con colirios de metilcelulosa. (4,6,28)

Las queratosis y epiteliomas superficiales pueden tratarse con 5-Fluoracilo al 5% en aplicaciones tópicas, curetaje y electrocoagulación, crioterapia y cirugía en sus diversas modalidades con injertos, colgajos, etc. En caso de queratitis severa y opacidad corneal se realizará transplante de córnea. (4,6,24,26,28)

La dermabrasión y el transplante total de piel severamente deteriorada, se ha usado con éxito moderado, pero se requieren de mayor número de ensayos clínicos. (6,17,18,21)

La terapéutica con retinoides orales a altas dosis es efectiva en la prevención de Ca de piel (Isotretinoína 2mg/Kg/día) ya que brinda un promedio de reducción del 63%, el mecanismo de acción no está claro, pero se implican alteraciones en la diferenciación celular, expresión oncogénica o en la función inmune, puesto que, causa significativa disminución en la función de las células NK, inhibe la proliferación de células epiteliales y activa el sistema inmune por aumento de la citotoxicidad mediada por células, que con el uso de IFN potencia los efectos antiproliferativos, posiblemente a través de regulación sinérgica de la expresión del gen. Pero, los efectos secundarios de esta droga, como hepatotoxicidad, anormalidades esqueléticas, hiperlipidemia y teratogenicidad, han limitado su uso a pacientes con múltiples Ca de piel. (5,6,11,12)

Fig. 2 Imagen clínica lateral de paciente con XP.

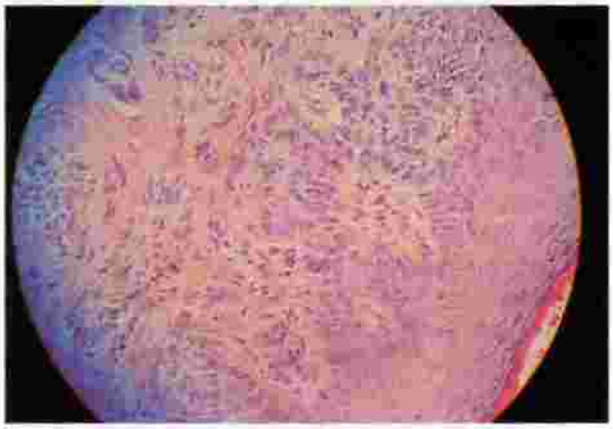

Fig 3 Histopatológico: células de tipo basal, pequeñas masas delimitadas por células en "empalizada", con áreas focales de carcinoma basocelular.

La terapia génica con lociones liposomales de uso tópico, que contienen la enzima bacteriana reparadora de ADN, conocida como T4N5 endonucleasa, podría tener un futuro terapéutico prometedor ya que reduce la incidencia de queratosis actícas y Ca basocelular (17,18,20)

Terapia fotodinámica sobre lesiones tumorales (19).

Se recomienda exámenes periódicos de la paciente con control fotográfico, para descubrir nuevas neoplasias.
Es importante también, el consejo genético, sobre todo, para evitar los matrimonios consanguíneos, por el inminente peligro de que los descendientes presenten la enfermedad con elevada probabilidad.

ciones neurológicas ni desa-rrollan cánceres de piel. En el grupo complementario G, hay anormalidades neurológicas sin cánceres cutáneos. Los fibroblastos se muestran hipersensibles a la destrucción por parte de los rayos X y RUV.

Las células de la variante de XP muestran un sistema normal de reparación de escisión de nucleótidos del ADN; sin embargo en las células se observan defectos de la reparación postreplicación. Ninguna de las variantes se acompaña de manifestaciones neurológicas, las alteraciones cutáneas pueden ser leves o severas.(24)

El tratamiento de los pacientes con XP se basa en el diagnóstico temprano, estricta prevención de la exposición a RUV, detección y tratamiento temprano de los tumores. La protección debe ser a través del uso apropiado de ropas de vestir, gafas con protección lateral, filtros solares con factor de protección solar elevado. El dermatólogo debe realizar un examen frecuente de la piel (cada 3 a 6 meses). Coordinar con un examen oftalmológico frecuente, para detectar malignidades oculares, mantener húmeda la córnea con colirios de metilcelulosa. (4,6,28)

Las queratosis y epiteliomas superficiales pueden tratarse con 5-Fluoracilo al 5% en aplicaciones tópicas, curetaje y electrocoagulación, crioterapia y cirugía en sus diversas modalidades con injertos, colgajos, etc. En caso de queratitis severa y opacidad corneal se realizará transplante de córnea. (4,6,24,26,28)

La dermabrasión y el transplante total de piel severamente deteriorada, se ha usado con éxito moderado, pero se requieren de mayor número de ensayos clínicos. (6,17,18,21)

La terapéutica con retinoides orales a altas dosis es efectiva en la prevención de Ca de piel (Isotretinoína 2mg/Kg/día) ya que brinda un promedio de reducción del 63%, el mecanismo de acción no está claro, pero se implican alteraciones en la diferenciación celular, expresión oncogénica o en la función inmune, puesto que, causa significativa disminución en la función de las células NK, inhibe la proliferación de células epiteliales y activa el sistema inmune por aumento de la citotoxicidad mediada por células, que con el uso de IFN potencia los efectos antiproliferativos, posiblemente a través de regulación sinérgica de la expresión del gen. Pero, los efectos secundarios de esta droga, como hepatotoxicidad, anormalidades esqueléticas, hiperlipidemia y teratogenicidad, han limitado su uso a pacientes con múltiples Ca de piel. (5,6,11,12)

Fig. 2 Imagen clínica lateral de paciente con XP.

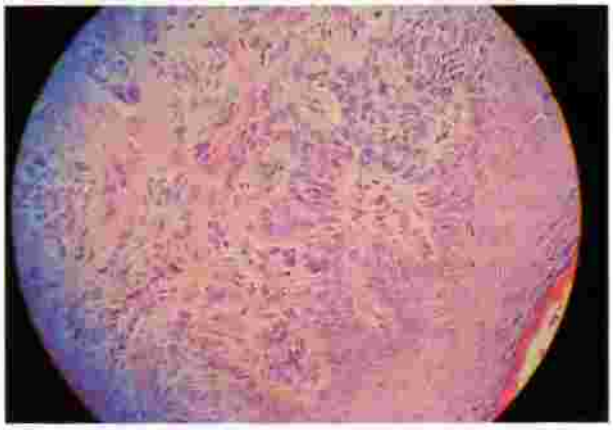

Fig 3 Histopatológico: células de tipo basal, pequeñas masas delimitadas por células en "empalizada", con áreas focales de carcinoma basocelular.

La terapia génica con lociones liposomales de uso tópico, que contienen la enzima bacteriana reparadora de ADN, conocida como T4N5 endonucleasa, podría tener un futuro terapéutico prometedor ya que reduce la incidencia de queratosis actínicas y Ca basocelular (17,18,20)

Terapia fotodinámica sobre lesiones tumorales (19).

Se recomienda exámenes periódicos de la paciente con control fotográfico, para descubrir nuevas neoplasias. Es importante también, el consejo genético, sobre todo, para evitar los matrimonios consanguíneos, por el inminente peligro de que los descendientes presenten la enfermedad con elevada probabilidad.

BIBLIOGRAFIA

1.Falcón Lincheta Leopoldina y otros. Xeroderma pigmentoso. Síndrome de Sanctis Cacchione. Presentación de 1 caso. Rev Cubana Pediatr 1998; 70(2):113-6.

2.Lehmann AR y Norris PG. DNA repair deficient photodermatoses. Semin Dermatol (United States) 1990; 9(1): 55-62.

3.Stone N y otros. Xeroderma pigmentosum: the role of phototesting. Br J Dermatol 2000; 143: 595-7.

4.Kraemer KH, Lee MM y Scotto J. Xeroderma pigmentosum: cutaneous, ocular and neurologic abnormalities in 830 published cases. Arch Dermatol 1987;123:241-50.

5.Anolik JH. Di Geovanna JJ. y Gaspari AA. Effect of isotretinoin therapy on natural killer cell activity in patients with xeroderma pigmentosum. Br J Dermatol 198; 138(2):236-41.

6.Papadopuolos Anthony J y otros. The xeroderma pigmentosum variant in a Greek patient.Internal J Dermatol 2001; 40(7):442-5.

7.Dilck FH. y otros. Atypical fibroxanthoma of the skin and the lower lip in xeroderma pigmentosum. Br J Dermatol 2000;143:618-20.

8.Leibowitz E. y otros. Xeroderma pigmentosum. Cutis 1997;60:75-84.

9.Hebra F. y Kaposi M. On diseases of the skin including the exanthemata (Tay W. transl.).London: The New Syndenham Society, 1874.

10.Neisser A. Ueber das 'Xeroderma pigmentosum' (Kaposi) Liodrma essentialis cum melanosi et telangiectasia. Vierteljahrsschr Dermatolol Syphil 1883;10:47-62.

11.Lambert WC. y otros. Xeroderma pigmentosum. In: Kurzrock R. talpaz M. eds. Molecular Biology in Cancer Medicine. 2edn. London: Martin Dittnitz.1999:569-92.

12.Lambert WC; Kuo HR. y Lambert MW. Xeroderma pigmentosum. Dermatol Clin 1995; 13:169-209.

13.Somos S. Farkas B y Schneider L. Cancer protection in xeroderma pinmentosum variant (XP-V), Anticancer Res 1999; 19:2195-9.

14.Goyal JI y otros. Oculocutaneous manifestations in xeroderma pigmentosa. Br J Ophthalmol 1994; 78:295-7.

15.Yuasa M y otros. Genomic structure, chromosomal localization and identification of mutations in the xeroderma pigmentosum variant (XP-V) gene. Oncogene 2000; 19:4721-8.

16.Aron V. Istvan R y Laszlo T. Xeroderma pigmentosum variant. Borgyogy Venereol Sz 2000; 76:62-64.

17.Al Rubaie SM. Rashid NM y El-Darouti A. Clinical and genetic study of xeroderma pigmentosum. Postepy Dermatol (Poznan) 1996; 13:333-6.

18.Yarosh DB y otros. Photoprotection by topical DNA repair enzymes: molecular correlates of clinical studies. Photochem photobiol 1999; 69:136-40.

19.Jorge Am Paula y otros. Terapia fotodinámica em lesao tumoral de paciente com xeroderma pigmentoso. Temas livres do 54° Congresso da Sociedade Brasileira de Dermatologia. 1997.

20.Yarosh D y otros. Effect of topically applied T4 endonucleasa V in liposomes on skin cancer in xeroderma pigmentosum: a randomised study. Lancet 2001; 357:926-9.

21.Gomez García Elena. Xeroderma pigmentoso: papel del cirujano maxilofacial en su tratamiento. Revista SECOM 2000; 22(2).

22.Vivier du. Anthony. Xeroderma pigmentoso. En: Atlas de Dermatología Clínica. Tomo VII. Cap 8. 18.28. 2000.

23.Lever. Patología dermatológica.

24.Sampaio y Rivitti. Dermatología: Doencas poiquilodérmicas e displasias ectodérmicas. Editorial Artes Médicas. 2da. Ed. 2000; cap 70:797.

25.Sidney Hurwitz. Xeroderma Pigmentosum. Clinical pediatric dermatology. 1991; 76-77.

26.Jhosep C y Alper. Genodermatosis :Xeroderma pigmentosum. Dermatologic clinics. 1987; 88-94.

27.Sidney Hurwitz. Pediatric Dermatology: Xeroderma pigmentosum. Dermatologic clinics. 1986; 112-3.

28.Ruiz-Maldonado, Parish y Beare. Xeroderma pigmentoso con alteraciones neurológicas. Síndrome de Sanctis-Cachione. En: Tratado de Dermatología Pediátrica.Síndromes Neurocutáneos. Edit. Interamericana. 1992; 330

CASO CLINICO

Miasis cutánea por dermatobia hominis. A propósito de dos casos

RESUMEN

La miasis es la infestación cutánea producida por las larvas de dípteros, es muy común en áreas tropicales y subtropicales. En Ecuador las larvas infectantes son la Dermatobia hóminis, Callitroga americana, Sarcophaga haemorrohidalis y Oestrus ovis. Las infestaciones masivas son excepcionales, especialmente quienes tienen factores predisponentes, siento la D. hóminis la especie más frecuente de este tipo de presentación clínica.

Presentamos dos casos de miasis masiva por D. Hóminis, en quienes se utilizó ivermectina, complementando con limpieza quirúrgica en uno y crioterapia en otro casos, con buenos resultados.
Palabras claves: *Miasis, ivermectina, crioterapia.*

SUMMARY

The myiasis is the cutaneous infestation taken place by the larvas of Dipteral, it is very common in tropical and subtropical areas. In Ecuador the larvas infestation is the Dermatobia hóminis, American Callitroga, Sarcophaga haemorrohidalis and Oestrus ovis. The massive infestation is exceptional, especially who have factors predispotation, I sit down the D. Hóminis the most frequent species in this type of clinical presentation.

We present two cases of massive myiasis for D. hóminis in who ivermectin was used, supplementing with surgical cleaning in one and cryoterapy in another cases, with good results.
Key words: *Myiasis, ivermectin, cryoterapy.*

Dr. Franklin Cabrera
Postgrado de Dermatología USF

Dra. Silvana Parra
Postgrado de Dermatología UCE

Dr. Santiago Palacios
Jefe Servicio Dermatología HCAM

INTRODUCCION

El término miasis (del griego Myia: mosca) fue acuñado y usado por primera vez por Hope en 1840 (1). Desde entonces se ha aplicado a la infestación de los estado larvarios de varias especies de moscas (dípteros), que invaden cualquier parte del cuerpo de los seres vertebrados, alimentándose de sus líquidos orgánicos (2,3). Llamada popularmente tupe o gusano de bijas, es muy común en las áreas tropicales y subtropicales de amplias regiones del mundo (4,5,6,7).

ENTOMOLOGIA

Los insectos, una variedad de artrópodos de dos alas, representa el 79% de todas las especies de animales y son vectores de muchas enfermedades (8,9); se clasifican según su metamorfosis, siendo el orden de los dípteros

los que tienen una metamorfosis completa, estos a su vez tienen dos subórdenes, los ortorrafos y ciclorrafos, siendo estos últimos los responsables de la miasis. Los ciclorrafos tienen varias familias entre los que se destaca la Oestridae, con su especie Oestrus ovis, la Cuterebridae con su especie, Dermatobia hóminis, la Sarcophagidae con su especie Sarcophaga haemorrohidalis, la calliphoridae con sus especies Callitroga americana y Cordylobia antropophaga y la Hypodermatidae con su especie Hypoderma bovis.

La mosca D. hominis mide de 14 a 17 mm, su cuerpo es de color azul, patas amarillas y alas grises.

La Oestrus ovis mide de 10 a 12 mm de color gris amarillo y alas transparentes.

La C. Americana mide de 8 a 10 mm y es de color azul verdoso. (10)

Las especies de larvas infectantes en el Ecuador son cuatro: D. hominis, C. Americana (hominivorax), S. Haemorrohidalis y O. Ovis. (4). La C. Americana es la más importante en EEUU (10), C. Antropophaga en Africa, en España se han descrito varios casos por C. Antropophaga, D. hominis, en viajeros y por Sarcophaga sp. En personas con algún factor predisponente. (11,12,13)

En Chile, la Oestrus ovis, es una mosca grande que habitualmente produce rinosinusitis crónica por invasión en ovinos, caprinos y perros, puede en ocasiones producir miasis oftálmica o del CAE en humanos. (14)

CLINICA

La miasis cutánea afecta áreas expuestas, puede localizarse en tejidos cutáneos, cavidades corporales y órganos internos (4), a menudo cara, cuero cabelludo, brazos y piernas; no hay tejido que lo detenga incluso puede destruir cartílago, hueso a partir de infestaciones superficiales (1,15). Las formas clínicas son dos:

- Forma forunculoide: aparecen pápulas de 5 a 10 mm, induradas, que aumentan de tamaño con lentitud, hasta formar un forúnculo con una apertura apical de 2 mm, por donde respira la larva mediante sus espiráculos, situados en su extremo caudal (16); se hacen pustulosas y se abren al exterior liberando la larva que contienen.

- Erupción serpinginosa: tiene la forma de una línea tortuosa y filamentosa que señala el paso de la larva a través de la piel y finaliza en una vesícula.

En particular las infestaciones por D. hominis son lesiones múltiples y dolorosas, excepcionalmente pueden ser masivas provocando graves desfiguraciones o la muerte. (17)

Las complicaciones más frecuentes son debidas a sobreinfección de las lesiones. Desde el punto de vista psicológico, se convierte en una situación deplorable para el sujeto y dar origen a trastornos de ansiedad y depresión con aislamiento voluntario para evitar ser observados. (1,16,18)

La letalidad es menor al 10% y generalmente se observa por lesiones a nivel del SNC con la invasión de la cavidad nasal, a las meninges y parénquima. (19)

DIAGNOSTICO

La presencia de forúnculos tumefactos, no foliculares, en zonas expuestas de la piel sugiere el diagnóstico, que se confirma al descubrir la larva. (14) Los métodos radiológicos solo son necesarios cuando se quiere conocer la extensión del mismo. En animales se utiliza la prueba de inmunoensayo en capa delgada, utilizando microplacas de poliestireno para el diagnóstico de Oestrosis ovina, con una sensibilidad del 94%. (20)

El diagnóstico diferencial se debe hacer con furunculosis o absceso, granulomas por retención de aparatos bucales de artrópodos, tungiasis y reacción a cuerpo extraño. (14)

TRATAMIENTO

La miasis es transitoria, por lo tanto autolimitada, pero por el tiempo de duración de su etapa larvaria, las molestias que ocasionan y sus complicaciones, es necesaria su pronta intervención. En general se recomienda provocar la hipoxia de la larva tapando el orificio del forúnculo, para lo que se utiliza vaselina, aceite de parafina, agua oxigenada, eter, cloroformo, etc. (1), lo que induce la salida parcial de la misma para respirar, facilitando de este modo su extracción manual con pinzas.

La extracción quirúrgica está indicada en casos especiales.

Desde hace varios años se ha extrapolado el uso de medicamentos veterinarios para el manejo de esta patología como es la ivermectina (IVR), que es derivada del Actinomiceto Streptomyces Avermitilis. La IVR también se lo utiliza en otras patologías como la oncocercosis, filariasis, escabiosis, pediculosis, tungiasis y antihelmíntico. (4,8,18,21,22). Con una dosis de 200 mcg/Kg de peso en una dosis única, provoca la muerte

Foto 1 .- Paciente con prótesis ocular derecha , con salida espontánea de larvas de D. hominis.

Foto 2.- Paciente con pioderma gangrenoso en la pierna izquierda con úlcera infectada por larvas de D. hominis.

de la larva en 24 horas. Puede ser utilizado en vía oral, intramuscular o tópico. No se recomienda el uso en embarazadas y menores de 5 años. La presentación es en frascos de 25, 100 y 500 ml de contenido neto.

Aunque la crioterapia con nitrógeno líquido en spray no se ha descrito, nosotros lo utilizamos como tratamiento complementario con buenos resultados.

PREVENCION

El conocimiento del ciclo biológico, permite deducir las medidas de prevención.

CASOS CLINICOS

CASO 1

Paciente masculino, 21 años, procedente de Santo Domingo de los Colorados, con prótesis ocular derecha y prótesis metálica en macizo facial por trauma de arma de fuego hace 2 años. Con antecedente de quedarse dormido en matorrales en estado etílico; acude por presentar edema, eritema en hemicara derecha, especialmente en área orbitaria, por donde drena secreción purulenta, acompañado de cefalea de 8 días de evolución. Encontrándose salida espontánea de larvas de D. hominis por fosas nasales y boca. Se realiza una TAC cerebral que fue normal.

Se instaura tratamiento con antibióticos, crioterapia e IVR intramuscular, obteniéndose un resultado exitoso. Se retiran alrededor de 200 larvas. (Foto 1)

CASO 2

Paciente masculino, de 63 años, procedente de San Antonio de Pichincha, portador de pioderma gangrenoso en la pierna izquierda, de varios años de evolución. Acude por presentar una úlcera infectada por larvas de D. hominis en pierna izquierda. No se observa lesión ósea radiográficamente.

Se inicia tratamiento antibiótico, IVM intramuscular y limpieza quirúrgica, con buena respuesta al tratamiento. Se retiran alrededor de 400 larvas. (Foto 2)

COMENTARIO

Las moscas depositan sus huevos en el huésped por dos vías de infestación indirectamente. En esta última vía los huevos llegan al huésped a través del contacto con el suelo o por mosquitos que transportan hasta el huésped mamífero. El calor de cuerpo favorece la incubación de las larvas (1-2 días) que penetran en la piel, hasta el tejido celular subcutáneo en aproximadamente un minuto (16), en donde crecen complementando su desarrollo con tres estadíos o mudas larvarias, formando un forúnculo durante seis a doce semanas, para salir luego y caer al suelo en donde se transforma en pupas o crisálidas, posteriormente en imagos o ninfas y terminan su metamorfosis en moscas adultas (4,9,10,17)

Las especies que producen miasis se clasifican en tres

grupos:
Productoras accidentales de miasis: cuando las larvas son ingeridas y originan miasis intestinal.
Productoras de miasis semiespecíficas o semiobligadas: las larvas que normalmente se desarrollan en la carne en putrefacción, pueden invadir heridas originando miasis de las heridas, como son la Callitroga y Sarcophaga.

Productoras obligadas de miasis las larvas se desarrollan solo en la carne de seres vivos como son los Oestrus y D. Hóminis (17)

Existen dos vías de infestación para la miasis: directa, en donde la mosca adulta busca el hospedero, como sucede con la C. Americana y la ma-yoría de las especies específicas y semiespecíficas.

Indirecta, la mosca utiliza una relación no parasitaria como los hematófagos, hasta llegar al hospedero, como sucede con la D. hominis (1)

En el Ecuador es frecuente observar en habitantes de la Costa y Oriente, especialmente de zonas ganaderas y en turistas.

BIBLIOGRAFIA

1.- Villamiza J, sandoval G. Actas otorrinolaringología y cirugía de cabeza y cuello. Vol. 23, mar 2000
2.- Alberici F, Pagani L, Ratti G. Ivermectina alone or in combination with benzyl benzoate in the treatment of human inmunodeficiency virus- associated scabies. British Journal of Dermatology 2000; 142:969-972
3.- Rook, Arthur. Diseases caudes by Arthopods and other Noxious Animals. En: Texbook of Dermatology. Sexta edición. Barcelona. Doyma: 1999 p.1423-1466
4.- Calvopiña Manuel. Miasis cutánea. En: Terapéutica antiparasitaria. Segunda edición. Quito: Nación: 1997, p.294-96
5.- Schreiber M, Schucknem N. Human Mytiasis. Jama 1994; 188:828-829
6.- Vasallo Montilla F. Miasis por Dermatobia hominis, una parasitación en aumento. An R Acad Nac Med 1997; 114:55-79
7.- Merino FJ, Campos A, Nebreda T. et al..Miasis cutánea por Sarcophaga sp. Enfer Infecc Microbiol Clin (Spain) Jan 2000, 18 (1)p. 19-21
8.- Ruiz Maldonado. Picaduras de Dípteros. En: Tratado de Dermatología pediátrica. México: Mc Graw-Hill; 1992 p. 589
9.- Mathieu ME, Wilson BB. Myiasis. En: Principles and Practice of Infections Diseases. 5 ed., Philadelphia: Churchill Livingstone Ca: 2000 p. 2976-79
10.- AcevedoL, Mite B. Ensayo terapéutico con ivermectina en pediculosis capitis. Dermatología. Sociedad Ecuatoriana de dermatología. 1997; 7 (2): 14
11.- Harwood Rf, James MT. Etomology in human and heath. Mew York: Mc Millan; 1997 p.296-318
12.- Callegas JL, López MA, Troncoso E, et al. Lesiones pápulo-nodulares en la región glútea durante un viaje a Sudamérica. Enfer Infecc Microbiol Clin 1997; 15: 493-494
13.- Alkorta Gurrutxaga M; Beristain Rementería X y Cilla Eguiluz G. Miasis cutánea por Cordylobia Antropophaga. Rev. Esp. Salud Pública Spain. Jan-Feb 2001, 75(1) p.23-9
14.- Martínez R. Forúnculos no foliculares. Piel 1999; 14 (2): 102-104
15.- Kemp E. Bites and sting of the arthropod kind. Post Med 1998; 103 (6): 88-106.
16.- Harrison. Picaduras de Moscas. En: Principios de Medicina Interna Vol II. México: Mc Graw-Hill; 1998. p. 2909
17.- Jaramillo F. y Berrio J. Arch Dermatol. Feb 1998; 134
18.- Astudillo C. y Astudillo F. Dípteros hematófagos del Ecuador. En: Clínica parasitológica. Quito. Universidad Central: 1985 p.381-404
19.- Schenone H, et al. Imported myiasis: 7 cases of cutaneous parasitism caused by Dermatobia hominis file larvas. Rev Med Chil (Chile). Jul 2001, 129 (7)p. 786-8
20.- Reyes H.; González M.; Hernández J. Myiasis Oftálmica Humana por Oestrus ovis. Parasitología al Día. 1983, Vol 7 (2), 50-52
21.- Borrego Galán JC.; Domínguez Rodríguez MV.; Fernández Blanco, S. Cutaneous Myiasis due to Dermatobia hominis. An Med Interna (Spain), Jan 1995, 12 (1) p.49
22.-Fitz Patrick. Dípteros. En: Dermatología en Medicina General. Tomo 3. Cuarta edición. Argentina: Panamericana. 1997 p.2931-2933

Nódulo Ulcerativo

Dr. E. Garzón Aldás
Médico Tutor del Postgrado de Dermatología. U. C. Hospital Dermatológico "Gonzalo González"

Dr. M. Méndez Suárez
Médico R3. Postgrado de Dermatología U. C.

Dr. H. Garzón Vásconez
Médico Tratante del Hospital Dermatológico " Gonzalo González" Quito.

Fig. 1 Cuadro clínico

CLINICA:

Paciente sexo masculino, 63 años de edad, nacido y residente en Quito, sin antecedentes de importancia.
Consulta por presencia de lesión asintomática, nódulo ulcerativa, localizada en párpado inferior izquierdo, de dos años de evolución, período en el cual aumenta rápidamente de tamaño, comprometiendo al párpado superior del mismo lado. Al momento observamos una lesión tumoral de 10 x 5 cm de diámetro, redondeada, de borde irregular, elevada, eritematosa, algo antarillenta, cubierta en su parte central por una costra hemática.

Intágenes histológicas

Histológica normal

Histológica 40X

EXAMENES DE LABORATORIO

La biometría hemática y la química sanguínea, reportaron datos dentro de la normalidad. Rx de macizo maxilofacial sin patología.

Histopatológico : La tumoración compromete dermis papilar y dermis media, formando verdaderos acúmulos de células basofílicas, con un patrón de crecimiento lobulado, los cuales en ciertos sitios han confluido, mitosis atípicas y en algunas de las células basofílicas existe la presencia de vacuolas lipídicas citoplasmáticas que dan un aspecto claro.

DIAGNOSTICO

Carcinoma sebáceo.

COMENTARIO

El carcinoma sebáceo, es un tumor poco frecuente, originado generalmente en las glándulas sebíceas periociulares, casi siempre en las de Meibomio.

Existe un 25 % de carcinomas sebáceos extraoculares, la mayor parte en cabeza y cuello.

Se consideran neoplasias muy agresivas, capaces de metastizar regionalmente y a distancia, independientemente de su localización. (1,2,3,4,6).

Representa la segunda neoplasia maligna en los párpados. Se presenta después del quinto decenio. La incidencia es discretamente mayor en las mujeres. (1,4,5).

Este carcinoma es raro en la población general. Se han relacionado con la irradiación previa de la zona y con la toma de diuréticos, aunque su asociación más frecuente es con el síndrome de Muir-Torre , se trata de una genodermatosis de herencia autosómica dominante, de expresión fenotípica variable, en la que aparecen neoplasias cutáneas, tales como adenoma, epitelioma y carcinoma sebáceo, además del epitelioma basocelular con diferenciación sebácea, pudiendo o no acompañarse de queratoacantomas.

También se acompaña de neoplasias viscerales. (2).

El carcinoma sebáceo, puede estar enmascarado como una condición inflamatoria.

En muchos casos puede ser una enfermedad intraepitelial de largo tiempo (displasia o carcinoma in situ) y que eventualmente progresa a un carcinoma invasivo, reconocido por una tumoración y agravamiento clínico.
Se ha sugerido que el HPV, juega un papel importante en el desarrollo de carcinoma sebáceo por inactivación del gen supresor de tumores p 53. Aquí los autores han explorado las bases moleculares de la progresión del carcinoma sebáceo ocular. La expresión de p53, p21 WAF –1, Bel–2, y el antígeno de membrana epitelial, ha sido determinado por inmunohistoquímica .(8).

Para el diagnóstico de carcinoma sebáceo, es necesaria la confirmación histopatológica, dada su posible confusión con otros tumores cutáneos de células claras.

Lo histopatológico importante para el diagnóstico son: el grado de diferenciación, multicentricidad, invasibilidad, invasión pagetoide, dimensiones y metástasis.

La presencia de diferenciación sebácea en las células,en forma de vacuolas lipídicas citoplasmáticas, se pierde a medida de que el tumor se hace más indiferenciado, se observa un patrón de crecimiento sólido, a veces con luces seudoglandulares, constituido por células atípicas de citoplasma eosinófilo granular en el que se aprecia microvacuolas. Existe atípia celular notable y gran número de figuras mitóticas. Además, ciertos rasgos histológicos como la diseminación intraepidérmica y el patrón de crecimiento lobulado, hacen que el diagnóstico diferencial con otros tumores, presente a veces serias dificultades.

Las técnicas de inmunohistoquímica, confirman la estirpe epitelial del tumor y permiten el diagnóstico en algunos casos, la limitación de estas técnicas las hace un complemento útil del estudio morfológico convencional

Es necesario confirmar la diferenciación sebácea de la neoplasia, buscando vacuolas lipídicas, presentes incluso en los casos más indiferenciados, en los centros de los lóbulos tumorales (5, 10).

En el diagnóstico diferencial se deben considerar las siguientes patologías: hidroadenoma maligno de células claras, porocarcinoma ecrino, triquilemoma maligno, carcinoma epidermoide , carcinoma basocelular, melanoma de células balonizantes, metástasis de adenocarcinoma renal o prostático.

Clínicamente tambien puede confundirse con procesos inflamatorios y retrasarse el diagnóstico, lo que agrava el pronóstico.
Se han utilizado varias técnicas inmunohistoquímicas para efectos del diagnóstico diferencial, sobre todo si es que no se dispone de tejido congelado para la determinación de lípidos. (6,10).

El tratamiento ideal es quirúrgico en forma temprana(5) seguido por radio y quimioterapia.

La terapia con radiación es un apropiado y efectivo sistema desarrollado para el tratamiento curativo del carcinoma sebáceo, con aplicación de una dosis de irradiación >55 GY electrón beam, en un período de 5 semanas. El estudio histopatológico luego de este proceso demuestra una masiva necrosis de células tumorales.(9).

Esto ha sido considerado como una alternativa a la escisión quirúrgica.(7).

El comportamiento, es difícil de predecir por su apariencia histopatológica y aunque los tumores publicados como dando metástasis, han sido de gran tamaño, es recomendable proporcionar un seguimiento estricto a los pacientes y diagnosticar las lesiones aún pequeñas para lograr su erradicación completa.(4)

BIBLIOGRAFÍA

1.- Fitzpatrick, Thomas y Cols. " Dermatología en Medicina General ". IV edición. Buenos Aires –Argentina. Editorial Médica Panamericana S.A. Año 1997. P939.

2.- Correspondence .” Sebaceus adenomas with atipical inmunohistochemical features in the Muir –Torre syndrome " British Journal of dermatology. London- Englad Vol. 140 Number4,April 1999. P749-750.

3.- Lober, C.W. Fenske , N.A. " Carcinomas basocelulares, escamosos y sebáceos de la región periorbitaria" . Actualidad Dermatológica. Barcelona –España. Vol.31. N.12 .Diciembre de 1992. P 786.

4.- Torres Segura , M. " Carcinoma Sebáceo en ala nasal ". Revista Colombiana de Dermatología. Cali- Colombia. Vol 3, N.1. Julio 1994. P 32-33.

5.- González–Almaraz, G.y Cols " Carcinoma sebáceo de los párpados" (Carcinoma de glándula de Meibomio).Correlación Clínico-Patológica ". Revista Mexicana de Oftalmología. México- México. 1998. N. 72 . P 157-173.

6.- Iglesias D.L. y Cols " Tratado de Dermatología". Primera Edición. Madrid –España S.A. de Ediciones. Año 1994. P. 925-926.

7.- Yen M, Ti y Cols."Radiation Therapy for local control of eyelid sebaceus cell carcinoma: report of two cases and review of the literature " Ophtalmic Plastic and Recosntructive Surgery.U.S.A.May2000. N.16. P 211-

8.- González – Fernández F. y Cols."Sebaceus Carcinoma . Tumor progresión through mutational inactivation of P53".Ophtalmology.Virginia-USA. Marz.98. N 105. P497.

9.- Matsumoto C. S.y Cols." Sebaceous Carcinoma responds to radiation therapy " Ophtalmologic. Switzerland. 1995. N. 209. P.280.

10.-Pérez del Rio, M. J. y Cols."Carcinoma Sebáceo extraocular con metástasis oseas múltiples " Un caso precoz de síndrome de Muir-Torre. Oviedo- España. Año 1998.

Cambios fisiológicos y patológicos de la piel en el climaterio

Dr. Patricio Freire M.
Dra. Raquel Trujillo C.

Servicio de Dermatología. Hospital Carlos Andrade Marín - IESS. Quito

La piel es uno de los órganos más complejos de la economía, no solo por su masa y extensión, sino por todos los procesos endocrinológicos, metabólicos e inmunológicos que en ella se ubican, este tejido sufre cambios continuos durante las diferentes etapas de la vida así tenemos la piel de los bebés es una piel suave, tersa, elástica y con patologías propias a su edad, posteriormente el adolescente y adulto joven comienzan a presentar cambios fisiológicos como es la aparición del vello corporal y facial, acné vulgar, etc.

La mujer luego de atravesar su etapa fértil llega al climaterio, presenta un sinnúmero de cambios fisiológicos de su piel y otras alteraciones de índole patológico, que deben ser conocidas para prevenirlas o instaurar tempranamente los correctivos necesarios.

La menopausia es un proceso fisiológico que ocurre en las mujeres entre 45 y 55 años y el climaterio es aquella etapa que abarca desde el momento en que la ovulación comienza a ser deficitaria hasta que se suspende por completo considerando que la expectativa de vida de la mujer en las sociedades desarrolladas alcanza los 80 años o más, el tiempo que le queda por vivir desde el cese de la menstruación corresponde a más de un tercio de su existencia.

El adelgazamiento gradual de la piel se inicia a los 30 años y se intensifica entre los 40 y 50 años. Histológicamente se observa un aplanamiento de la unión dermoepidérmica, pérdida de los desmosomas de las células basales y menor actividad de los melanocitos, con disminución del grosor de la epidermis, la tasa de colágeno de la dermis disminuye y aumenta su rigidez, se hace menos soluble y más resistente a la degradación enzimática con características tintoriales similares a las que provoca el daño actínico (1); lapérdida de la elasticidad de la piel envejecida es muy marcada con evidente degeneración del tejido elástico; en los anexos cutáneos también se aprecian cambios: la producción de sudor es significativamente más baja porque se requiere un lapso mayor para que las glándulas sudoríparas sean estimuladas, las glándulas sebáceas de la mujer por ser andrógeno-dependientes, en esta etapa disminuyen la producción de sebo en aproximadamente la mitad de la que tiene lugar en la vida adulta, y dos veces menor que la de los varones de su misma edad, pero mantienen la capacidad de respuesta a estímulos hormonales. La red capilar que nutre la dermis y la epidermis es la causante de los flush que ocurren en el 75% de las mujeres en esta etapa, estudios de fotopletismografía demuestran que el control vascular periférico es anormal durante la menopausia y se edentifica una pérdida cuantitativa y de estructuración de los pequeños vasos sanguíneos papilares, la caída de los estrógenos iniciaría cambios en algunas áreas del sistema nervioso central, produciendo un desequilibrio en ciertos neurotransmisores que participan en el equilirio térmico (2), esto influye en la aparción de rosácea y cuperosis, patologías de mayor

estética, mediante procedimientos físicos como son : la electrofulguración, la crioterapia, la radio frecuencia o láser, con resultados francamente satisfactorios, habitualmente se utiliza anestésicos tópicos.

FOTOENVEJECIMIENTO

El fotoenvejecimiento se caracteriza por la aparición de arrugas finas y profundas que no recuperan su tono luego de pellizcarlas por pérdida de elasticidad, la piel es áspera apergaminada, presenta además, telangiectasias y léntigos solares que son máculas marrones ocasionalmente ásperas al tacto. Para este tipo de envejecimiento se utilizan los peelings químicos con ácido glicólico al 30.50.y 70%, lactato de amonio al 12% entre otros, que producen cambios histológicos tales como adalgazamiento del estrato córneo, aumento de la epidermis y aumento de polisacáridos en la dermis papilar; goto protectores solares dieta rica en antioxidantes (brócoli, pescados de carne azul) cremas con ácido láctico o glicólico al 10 %, la coenzima Q 10 es otra alternativa con antioxidante (9).

El "resurfacing" con LASER de CO2 es una alternativa para el rejuvenecimiento, es un proceso costoso y dramático en el post operatorios inmediato, permite el alisado de la piel debido al control de la vaporización del tejido con desaparición de las arrugas superficiales y atenuación de las profundas, por la contracción del colágeno inducida por e calor, que al repararse produce síntesis de nuevo colágeno. En los implantes de colágeno, se utiliza colágeno bovino para inyectar en la dermis y corregir arrugas. La lipoinyección utiliza grasa autóloga extraída de muslos y abdomen, tiene la ventaja de no producir reacciones alérgica (10).

Han aparecido alternativas menos drásticas con resultados aceptables, como son : la microdermoabrasión con equipos que dispara con fuerza polvos inertes como el óxido de zinc y el peeling ultrasónico.

Cuando el proceso ha avanzado mucho más y presenta pre cánceres como las queratosis actínicas, frecuentes en personas de piel clara, son pequeñas placas ásperas al tacto, de igual color de la piel o marrones, distribuidas en áreas o marrones, distribuidas en áreas fotoexpuestas, en las cuales ya existe atipia de las célular epidérmicas, si son pocas las destruimos con los métodos antes mencionados, si son muchas es recomendable el resurfacing o el 5 fluoruracilo tópico durante 3 a 4 semanas, con resultados estéticos muy buenos.

Por último la presencia de tumores malignos, que son los carcinomas basocelulares, espinocelular y melanoma maligno, los cuales reqtieren un manejo médico diferente que incluye cirugía, crioterapia y en ocasiones, radioquimioterapia.

Como hemos podido evidenciar, la piel durante el climaterio, sufre un sinnúmero de cambios fisiológicos y otras enfermedades, que ventajosamente podemos prevenirlas, tratarlas o mejorarlas para de esta manera dar mayor confort a nuestras pacientes.

El manejo debe ser multidisciplinario, con intervención del dermatólogo, cirujano plástico, ginecólogo, endocrinólogo, nutricionista y cosmetólogo.

BIBLIOGRAFIA

1.- Guerrero R. Piel y Menopausia. Revista Chilena de Dermatología 14:67-69. 1998.

2.- Guerra a. Menopausia y piel. Actas Dermosifiliográficas 92:431-431. 2001.

3.- Cotterill J.A. Psychocutaneous disorders. In Pathogeneses of skin disease. 1986; 607

4.- Carpio A. Villena A. Climaterio, Envejecimiento y el Sistema Inmune. Folia Dermatológica Peruana 8: 40-45. 1997.

5.- Ortiz de Frutos F.J. Dermatosis por agentes físicos. En Tratado de Dermatología Iglesias L. 1994; 300-305.

6.- De Paepe K. Roseeuw D. Rogiers V. The role of ceramides in the barrier function of the skin and possible dermato-cosmetic applications. www.cosmetic-register.com/cwjournal/798.

7.- Sierra Valenti X. Higiene y cuidados Dermocosmética Farmacia. 1997: 24-33.

8.- Kaminsky A. Rosácea y Dermatitis Perioral. En Manejo racional Acné 3º edición Piquero Martín J. 2000; 161-170

9.- Tsai TF, Paul BH, Jee SH, Maibach HI. effectsof glycoplic acid on light induced skin pigmentation an asian and caucasian subjects. Journal of the American Academy of Dermatology 43: 238-243. 2000.

10.- Soto R. Fotoenvejecimiento y su tratamiento actual. Ciladerma 2: 45-46. 1998.

XI CONGRESO ECUATORIANO DE DERMATOLOGIA

Quito, 23 - 26 de Julio de 2003

Hotel Hilton Colón

Informes: POLONIA 111 Y ELOY ALFARO - Edif. CETCUS 6to. Piso
Telefox: (593-2) 2222-747 • www.sociedadecuotorionodedermatologia.org.ec

NORMAS DE PUBLICACION

La revista DERMATOLOGIA aceptará trabajos para su publicación, siempre que estén relacionados con la especialidad y previo dictamen del Comité de Redacción, con los asesoramientos que éste estime necesarios.
En cualquier caso, los trabajos deberán reunir los siguientes requisitos:

1. Serán originales y no publicados previa o simultáneamente en otra revista.
2. Para su reproducción ulterior en cualquier otra publicación deberá solicitarse permiso de la Dirección de la revista Dermatología y las reproducciones que se autoricen llevarán siempre la referencia bibliográfica completa de la publicación en esta revista.
3. Los originales se enviarán mecanografiados a doble espacio, en papel tamaño Din A-4 (30 x 21) por una sola cara y con margen suficiente de unos cinco centímetros.
   Se pueden enviar: artículos originales de investigación, revisiones bibliográficas, casos clínicos, cartas al editor y otros temas generales relacionados con la especialidad.
4. En la primera página figurarán;
   - Título del trabajo.
   - Inicial del nombre y apellidos completos de cada uno de los autores.
   - Centro o centros en que el trabajo ha sido realizado o ciudad en que reside cada uno de los autores.
   - De dos a cinco palabras claves, que sirvan, ajuicio de los autores, para catalogar y fichar ulteriormente el trabajo en los índices por materias.
   - Correspondencia: nombre, dirección y teléfono del autor principal.
5. El texto del trabajo deberá ir dividido en apartados. Se considera preferible el clásico esquema de: introducción; material y métodos; resultados; discusión y eventualmente conclusiones. Cuando se trata de un caso o un corto número de casos, será suficiente utilizar los apartados: introducción; caso(s) clínico(s); discusión o comentario.
6. Al principio se incluirá un resumen de unas cincuenta palabras, que deberá ir en español e inglés (summary).
7. La bibliografía sólo incluirá las referencias citadas en el texto y utilizadas directa y personalmente por los autores para su redacción.
8. Las referencias se ajustarán a las siguientes normas:
   a) Artículos: Apellidos e inicial del nombre del o de los autores. Título completo del trabajo en su idioma original. Título completo de la revista en que haya sido publicado. Volumen, primera y última páginas, año. Ejemplo: Fregert S., Moller H.: Contact allergy to Balsam of Peru in children. British Journal of Dermatology, 74: 2t8-22o,t983.
   Las referencias tomadas de resumenes bibliográficos o Abstracs, deben especificarse, añadiendo al final de la cita, entre parentesis, esta condición.
   b) Libros: Apellidos e inicial del nombre del autor o de los autores. Título del libro y número de edición. Editorial, ciudad y año de edición. Página que se referencia. Ejemplo: Ollague W.: Manual de Dermatología y Venereología, Sexta edición. Editorial Alpha, Guayaquil, 1984 (pp. 1-12).
   c) Cápitulos de libros: Apellidos e inicial del nombre del autor o de los autores. Título del capítulo. En: se cita la referencia del libro como en el ejemplo anterior.
9. Las fotos clínicas o microfotografías serán, preferiblemente a color, tamaño 9 x 12 cm., en papel brillante, o diapositivas con calidad suficiente para la reproducción. Al dorso se indicará el número de la fotografía y una flecha indicando el sentido en el que debe ser colocada, todo ello en lápiz. En una hoja aparte se escribirán los pies de la fotografía.
10. Las tablas y gráficos se enviarán cada una en hoja aparte, originales con buena calidad para la reproducción.
11. El Comité de Redacción podrá devolver los trabajos que no considere adecuados para su publicación, explicando al autor los motivos. Podrá también solicitar modificaciones, correcciones o reducciones del trabajo, reservándose su aceptación una vez que estén efectuadas por el autor.
12. Los trabajos se enviarán por duplicado en correo certificado a la **REVISTA DERMATOLOGIA. COMITE DE REDACCION: Polonia 111 y Av. Eloy alfaro (Edif. CETCUS), 6to piso.**

La Redacción acusará recibo del trabajo y poste-riormente comunicará al autor su aceptación o el dictamen del Comité de Redacción.