DERMATOLOGIA

SOCIEDAD ECUATORIANA DE DERMATOLOGIA

REVISION

Dermatosis Profesionales
Dermatitis Alérgica de Contacto
Micosis Fungoide

ORIGINALES

Herpes Simple. Tromantadina vs. A. Bórico
Criocirugía en Carcinoma Epitelial
Dermatitis Atópica y Niveles de IgE

CASOS

Pilomatricoma
Cloracné
Lobomicosis

TERAPEUTICA

Queloides

Volumen 8, Núm. 1 1999

DERMATOLOGIA

SOCIEDAD ECUATORIANA DE DERMATOLOGIA

VOLUMEN 8 - NUMERO 1 - 1999

REVISTA DERMATOLOGIA

Dirección Administrativa
Dr. Patricio Freire M.

Editor
Dr. Santiago Palacios A.

Tesorero
Dr. Galo Montenegro

Secretario
Dr. Luis Moncayo B.

Consejo Editor
Dr. Gonzalo Calero
Dr. José Ollague
Dr. Luis Chiriboga
Dr. Claudio Arias
Dr. Marcelo Merchán
Dr. Mauricio Coello
Dra. Flérida Llerena
Dr. Jorge Izurieta
Dr. Eduardo Garzón

LA REVISTA DERMATOLOGIA es el órgano oficial de difusión de la Sociedad Ecuatoriana de Dermatología. Todos los miembros de la Sociedad Ecuatoriana de Dermatología y los médicos suscritos reciben en forma gratuita esta revista.
Los artículos, sus aseveraciones, opiniones y recomendaciones terapéuticas, son de responsabilidad de los autores y no son necesariamente compartidas por la Sociedad Ecuatoriana de Dermatología representada en esta revista.
Toda correspondencia puede dirigirse a cada uno de los Núcleos de la Sociedad o al Comité Editorial de la Revista:

Telf.542264
E-MAIL: sempi@impsat.net.ec
Casilla Postal 17-17-1833

SUMARIO

	PAG.
EDITORIAL	2
REVISION	
DERMATOLOGIA PROFESIONAL. UNA VISTA GENERAL. Dr. Belsito D.	3
LA DERMATITIS ALERGICA DE CONTACTO. UN DESAFIO. Dr. Belsito D.	8
MICOSIS FUNGOIDE (MF)/ LINFOMA CUTANEO DE CELULAS T (CTCL). Dr. Belsito D.	12
ORIGINALES	
TRATAMIENTO DEL HERPES GENITAL CON EL CLORHIDRATO DE TROMANTADINA vs. ACIDO BORICO AL 2% Dr. Gonzalo C., Dra. Nicola M., Dra. Correa B.	16
CRIOCIRUGIA EN TUMORES DE PIEL. Dra. Cañarte C., Dr. Palacios S.	20
CORRELACION CLINICA DE DERMATITIS ATOPICA Y LOS NIVELES DE IgE. Dra. Cañarte C., Dra. Trujillo R., Dra. Bilbao G., Dra. Legña M., Dr. Palacios S.	24
CASO CLINICO	
EPITELIOMA CALCIFICANTE DE MALHERBE - PILOMATRICOMA. Dra. Mendoza., Dra. Soria L.	28
CLORACNE. Dr. Garzón E., Dra. Soria L.	30
LOBOMICOSIS. Segundo caso reportado en el Ecuador. Dr. Garzón E., Dra, Soria L., Dr. Almeida M.	34
CUAL ES SU DIAGNOSTICO Dr. Moncayo L., Dr. Tenorio J., Dra. Vélez B.	38
TERAPEUTICA	
QUELOIDES. Dra. Portilla N., Dr. Mora M.	40

... Dijo don Quijote a Sancho: "mira, Sancho: si tomas por medio a la virtud y te precias de hacer hechos virtuosos, no hay para qué tener envidia a los que nacieron príncipes y señores; porque la sangre se hereda, y la virtud se aquista (adquiere), y la virtud vale por sí sola lo que la sangre no vale". Y así quedó sentado el principio de ***la identidad****.... Comenzar el siglo con aprecio de lo propio...*

... "Y dijo Dios a Noé:¡ Esta es la señal de la alianza que he establecido entre yo y toda carne que existe sobre la tierra ! ". La señal: el arco iris después del diluvio.... Y así quedó fijado el dinamismo que mueve a toda persona: ***la esperanza*** *...**

No se nos ocurrió hace 9 años que iniciamos con nuestra Revista que se nos iba a venir tan de prisa un nuevo milenio, caminamos con aciertos y tropiezos, y, *seguimos estando*, porque no podemos negarnos al principio de la identidad y de la esperanza.

Debemos empezar por pedir disculpas por el retraso en la publicación de este número, pero ésta es una faceta de nuestra Dermatología, tenemos que reconocer y aceptar nuestros errores, identificarnos como somos para cambiar. Debemos trabajar, planificar, escribir.

Somos una Sociedad Nacional vigente, que crece y cambia, es bastante lo que tenemos y bueno el camino que se ha recorrido; es grande la responsabilidad de responder a las exigencias nacionales e internacionales, como una sociedad con una proyección social, humana y científica que tiene que mantener su identidad en todos los espacios que le corresponden.

Esta es nuestra Revista "Organo oficial de difusión de la Sociedad Ecuatoriana de Dermatología", en las páginas escritas está la historia de nuestra última década, es bastante lo que tenemos y más grande nuestra responsabilidad de dejar en tinta nuestra identidad.

Debemos seguir caminando en este nuevo siglo, para llegar, como nos corresponde, a las más altas instancias que la dermatología nos exige.

Dr. Santiago Palacios Alvarez

* S. Espinosa Cordero
Editorial . Periodico Hoy 1-01-2000

DERMATOLOGIA PROFESIONAL: UNA VISTA GENERAL.

Dr. Donald V. Belsito.

Centro Médico de la Universidad de Kansas
Kansas City, Kansas
EEUU

Aunque la enfermedad profesional se piensa que nació en la Revolución Industrial, ha existido en la humanidad por muchos milenios. En 1700, Bernardino Ramazzini, el padre de la Medicina Profesional, publicó su tratado De Morbis Artificium Diatriba (Enfermedades relacionadas del trabajo). Posteriormente, en el mismo siglo, Percival Pott llama la atención a la asociación entre el cáncer de escroto y los deshollinadores (limpiadores de chimeneas), creando así el concepto de carcinogénesis química. Con la llegada de la Revolución Industrial en el siglo 19, la incidencia de las enfermedades profesionales se multiplica geométricamente, debido al aumento de nuevas tecnologías y sustancias químicas que fueron introducidas en las fábricas. Con la creación de los sindicatos en el comienzo del siglo 20, se comienza a identificar los riesgos de trabajo y a atender a las enfermedades derivadas de éstos riesgos.

LA TASA DE LA INCIDENCIA EN LOS ESTADOS UNIDOS

Debido a que el área de exposición es más grande y su exposición directa, la piel es particularmente vulnerable a la enfermedad profesional. Entre las enfermedades profesionales, las enfermedades de la piel son una causa principal de la mortalidad y la incapacidad. Según la Inspección Anual de la Oficina de la Estadística del Trabajo en los Estados Unidos, en el año 1984 las enfermedades dermatológicas fueron 34.1% de todos casos de la enfermedad profesional crónica. En ese año, el número estimado de enfermedades profesionales de la piel era 42.500 para una tasa de incidencia de 6.3 casos por 10.000 trabajadores a tiempo completo (2.000 horas por año de empleo se considera un trabajador de tiempo completo). En los Estados Unidos, estos números han cambiado muy poco sobre los pasados 15 años. Observamos, en los datos más recientes de 1995, un aumento leve en la enfermedad profesional de la piel: 7.9 casos por 10.000 trabajadores a tiempo completo.

La tasa de la enfermedad profesional dermatológica difiere entre las diversas profesiones como mostramos en la Tabla 1. En ella se observa una variación tremenda en las tasas de incidencia dependiendo del tipo de trabajo: 28.5 casos/10.000 en trabajadores a tiempo completo en la agricultura frente a 1.1/10.000 entre los trabajadores administrativos (1). La tasa significativamente más alta entre trabajadores de agricultura tiene muchas causas condicionantes como: la naturaleza inherente del trabajo, el número de sustancias químicas que se manejan, y la falta de controles del medio ambiente entre estos trabajadores. Sin embargo, contrastando los valores de la incidencia entre los trabajadores de agricultura frente a los trabajadores de la industria y de la construcción (donde existen muchos de los mismos factores de riesgo) , se observa que estas últimas han reducido con éxito los factores que predisponen a la aparición de una dermatosis profesional (por ejemplo, con la automatización). También debemos considerar que estos trabajadores tienen mejor preparación, son más hábiles, con mejor nivel sanitario, económico, social y con

CORRESPONDENCIA:
Donald V. Belsito, M.D.
6516 Aberdeen Road
Mission Hills, Kansas 66208
E-Mail: dbelsito@kumc.edu

posibilidades de mejor tratamiento por parte de seguros privados.

Los cálculos previos del costo económico de la enfermedad profesional de la piel son difíciles a averiguar. En los comienzos de 1980, se estimó que el 20-25% de trabajadores afectados por la enfermedad profesional de la piel perdieron un promedio anual de 11 días de trabajo (2-4). Basado en estos datos y pensando que se reportan entre un 10%- 50% menos, Mathias (5) estimó que en 1985 se perdió entre 222 millones a 1 billón de dólares en las enfermedades profesionales de la piel (productividad, tratamiento, e incapacidades médicas).

LA ENFERMEDAD CLINICA

La DP (dermatosis profesional) debe ser fácil de reconocer ya que la enfermedad es visible. Sin embargo, el diagnóstico y la determinación clínica exacta de la posible causa profesional requieren un nivel alto de habilidad. Cuando ni la apariencia clínica ni las características histológicas de una enfermedad de la piel lo caracterizan como profesio nal, un médico debe deducir esta probabilidad a través de hallazgos médicos de la historia clínica del enfermo.

Emmett ha resumido unos criterios o pautas útiles para poder determinar si se puede tratar de una DP (6). Estas pautas estan resumidas en la Tabla 2. La aplicación de estas pautas, sin embargo, se debe ajustar de acuerdo con la apariencia física de la enfermedad.

En general, las enfermedades profesionales de la piel se pueden clasificar ampliamente en dos formas : dermatitis eczematosas y dermatosis no eczematosas. La dermatitis eczematosa es la forma de dermatitis de contacto más frecuente, se piensa que constituye hasta el 90% de las reclamaciones de compensación de trabajadores para las DP (2). La experiencia clínica sugiere que 80% de dermatitis de contacto está debido a irritación mientras 20% está debido a alergia (7-8). Mathias ha propuesto algunos criterios para determinar si la causa de una dermatitis de contacto es profesional (9), estos incluyen:

* Es la apariencia clínica concordante con una dermatitis de contacto?
* Existen productos en el trabajo con capacidad de producir afecciones cutaneas irritantes o alergenos?
* Está la distribución anatómica de las lesiones de acuerdo con el trabajo y las substancias que el manipula?
* Existe una relación temporal lógica entre la exposición y el comienzo de las lesiones?
* Se pueden excluir exposiciones no profesionales como causas posibles de esta enfermedad?
* Mejora la dermatitis cuando el paciente esta lejos de exposición al trabajo o al suspender los agentes irritantes o alérgicos sospechosos?
* Las pruebas de provocación o patch test identifican el agente causal?
* Reproduce las pruebas de la provocación identificando al agente causal?

Según Mathias, cualquier respuesta negativa a estas preguntas debe causar duda acerca de la causa profesional de la dermatosis. Además, el clínico debe ser capaz de contestar "sí" a por lo menos cuatro criterios antes de confirmar que la dermatitis es profesional.

Para aplicar estos criterios, se debe tener presente que el pronóstico de la dermatitis profesional crónico de contacto es malo. En los distintos trabajos publicados se indica que aún después que la eliminación del agente causante, sólo el 25% de pacientes se recuperan completamente, 50% mejoran pero requieren tratamiento intermitente y necesitan mantenerse bajo control, y 25% permanecen igual o empeoran (10-12). Así, entre trabajadores que cambian de trabajo o de puesto de trabajo a causa de la DP, el 25% pueden continuar teniendo una dermatitis crónica a pesar de estos cambios. Además, el pronóstico no aparece diferente para la dermatitis irritante o para la dermatitis alérgica(10-12)

En los casos de dermatosis profesionales no eczematosas, la determinación de la causa puede ser extremadamente difícil. Esto ocurre en los casos de cánceres profesionales de la piel que probablemente tienen una incidencia más grande que la tasa del 1% que se indica. Por ejemplo, evidencia clínica, epidemiológica, y experimental ha establecido que la radiación solar ultravioleta (UV) es la causa carcinógena cutánea más importante del carcinoma cutáneo no melanoma (basocelular y células escamosas) y queratosis actínicas premalignas (13-15). Se sabe que estos cánceres de la piel no melanomas ocurren más frecuentemente entre trabajadores y ocupaciones al aire libre con la exposición de la piel a derivados del alquitrán (16,17). Pero, no es posible determinar la exposición de luz solar no profesional que han recibido y ha contribuído al desarrollo de estos cánceres.

Generalmente, puede ser aún más difícil determinar los casos de melanoma maligno o linfoma cutáneo de célula T (CTCL; micosis fungoides) donde el patogénesis de la enfermedad no es claramente conocida. Pero, inexplicados grupos de melanoma maligno se han descrito en las industrias de imprimir y telecomunicaciones (18-21), así como casos de CTCL entre trabajadores de agricultura expuestos a pesticidas (22). Claramente se debe realizar más estudios epidemiológicos para conocer el potencial de los cánceres cutáneos profesionales (causados en el trabajo).

Entre las dermatosis profesionales no eczematosas, las infecciones son las más frecuentemente referidas y constituyen aproximadamente el 5% de todas la reclamaciones (2). En muchos casos, las infecciones profesionales de la piel con patogenia compleja se reconocen fácilmente una vez que el organismo causante es identificado. Por ejemplo, anthrax en tratantes de lana, el orfon en pastores,

sporotrichosis en jardineros, y picazón del ácaro del grano en granjeros son reconocidos como riesgos de estas ocupaciones. Las infecciones comunes como impétigo / furunculosis debido al Staphylococcus aureus son más dificil de clasificar como enfermedad profesional. Infecciones superficiales de dermatophyte debido a Trichophyton rubrum donde el ambiente (el calor excesivo / humedad, la ropa ajustada, mala higiene, etc.) contribuyen a su aparición.

En los Estados Unidos, menos de 5% de la enfermedad profesional de la piel es reportado debido a procesos diferentes a dermatitis de contacto o infecciones de la piel (2). Este 5% consiste principalmente en la urticaria sistémica o de contacto (23-24), foliculitis de fluídos de corte (25), afecciones de vasosespástica (26), esclerodermia (27), leukoderma químico (28), acné/cloracné (29-31), fotosensibilidad (32), y afecciones de retención de sudor (32). Sin embargo, parece probable que muchas de estas enfermedades no eran informadas por los propios trabajadores implicados o, si se informó, la causa profesional no se indica. Por ejemplo, en 1991 en Finlandia (que tiene un sistema más centralizado y enfocado para informar la enfermedad profesional que el de los Estados Unidos), se diagnosticó 146 casos de urticaria de contacto de 1,407 casos (10.4%) de enfermedades profesionales (33). Sin embargo, la urticaria alérgica al látex profesional esta bien reconocida en los Estados Unidos, donde un 8% de la población puede estar sensibilizada (34).

Además de las exposiciones profesionales, hay varios factores relacionados con el paciente que aumentan significativamente el riesgo de la enfermedad profesional. Entre éstos, podemos citar la dermatitis atópica como factor muy importante. Los datos han indicado que los atópicos tienen un 13.5% más posibilidad de desarrollar dermatitis profesional que los no atópicos (35). En otros estudios de esta población, se determinó que 93% de trabajadores que cambiaron de trabajo y 77% de los que perdieron días de trabajo (por enfermedad) eran atópicos (36), aunque se ha estimado que sólo 25% de la población de los Estados Unidos es atópica.

Otros aspectos del estado atópico incluye piel xerótica, prurito, alteración de la sudoración y la colonización frecuente de la piel con el Staphylococcus aureus, lo cual supone un riesgo alto de la enfermedad profesional, particularmente cuando se realiza el trabajo en zonas húmedas o mojadas (37). Aunque el individuo atópico tiene mayor predisposición para desarrollar una dermatitis irritante (37-39),una investigación extensa de 3,790 pacientes con diversos eczemas concluyó que los atópicos no están más predispuestos a la dermatitis alérgica de contacto que pacientes con otro eczemas de endógeno (40). Sin embargo, en otro estudio de 499 pacientes atópicos parecieron menos probables que no atópicos a sufrir reacciones cutáneas de hipersensibilidad retardada(41).

La dermatosis no eczematosa puede contribuir también al desarrollo de la enfermedad profesional. Los trabajadores con acné tienen más riesgos cuando hay exposición íntima a aceites y grasas insolubles, o a un ambiente caliente y húmedo (42-43). Estar de pie, parado de forma prolongada, es perjudicial para el trabajador con venas varicosas y dermatitis de estasis (44). Los diabéticos son propenzos a las infecciones microbianas y a las complicaciones posteriores a un trauma (44). La exposición fría tiende a agravar ciertas enfermedades tal como fenómeno de Raynaud y esclerodermia (44). En estos y otros casos, puede ser difícil valorar el impacto de la ocupación o tipo de trabajo para la compensación de los trabajadores.

Además de enfermedades fundamentales, otros factores del paciente pueden afectar la probabilidad que un trabajador desarrolle una enfermedad profesional de la piel, estos factores son:

* La edad: Los trabajadores jóvenes tienen menor experiencia y tienden a ser menos cautelosos en evitar los peligros (45). La piel no esta "endurecida" a los efectos de contactante, como la piel de trabajadores mayores (46-47).
* El sexo: Existen diferencias de la fisiología de la piel de hombres y mujeres (tal como el pelo, la producción de grasa, sudor, y el pH), puede que afecte el desarrollo de una enfermedad profesional (48). Además, en virtud de la exposición previa, trabajadores masculinos y femeninos pueden tener tasas diferentes en la incidencia de sensibilización preexistente (por ejemplo, la tasa más alta de la sensibilidad de níquel es en mujeres [49]).
* El color de la piel: La piel de los orientales y negros esta mejor protegida a los efectos nocivos de la luz del sol. Procesos malignos y premalignos inducidos de UV son raros entre los negros (50). Además, la piel de los negros parece menos susceptible que la de los blancos a la accion de irritantes y sensibilizantes (51). Sin embargo, la piel de los negros es más susceptible a la formación de queloides después de un trauma en la piel.

Debido a los múltiples factores y enfermedades preexistentes que influyen el desarrollo de una enfermedad profesional de origen dermatológico, puede ser difícil que el dermatólogo que está estudiando a estos enfermos determine si la condición es "constitucional/no-profesional", "constitucional/trabajo-agravante" o "'únicamente profesional". Es importante reconocer que muchos trabajadores, especialmente los de pequeña empresas o sin ningún seguro médico o para quién el no trabajar por enfermedad solo puede ser si es enfermedad profesional, tienen una tendencia alta de atribuir la enfermedad al ambiente del trabajo.

No se sabe el porcentaje de individuos con procesos cutáneos no profesionales que reclama que su enfermedad esta

TABLA 1: LAS TASAS DE NUMEROS E INCIDENCIA DE ENFERMEDADES PROFESIONALES DE DERMATOLOGICAL POR DIVISIONES INDUSTRIALES MAYORES - LA OFICINA DE ESTADISTICAS DE TRABAJO LA INSPECCION ANUAL, 1984

LA INDUSTRIA	EL NUMERO	LA INCIDENCIA
La agricultura/servicultura/ la pesca	2,233	28.5
La Manufactura	23,017	12.3
La construcción	2,456	6.6
Los servicios	7,973	5.0
El transporte/ Servicios básicos	2,114	4.3
Minería	393	4.0
Al por mayor/el comercio de la venta al por menor	3,770	2.1
Las finanzas/el seguro/bienes raíces	563	1.1
(El suma)	42,519	6.3

Por 10,000 trabajadores de tiempo completo (Am. J. Contact Dermatitis 1:58, 1990).

relacionado con el trabajo. Sin embargo, se ha estimado que quizás sea tan alto, como en el Reino Unido donde las cifras son del 30 a 40% (52-53).

LA PREVENCION

El Dr. J. Donald Millar, un antiguo Director de NIOSH, dijo: "Los asuntos en la salud profesional son tan complejos que aún profesionales que trabajan día a día con ellos, no siempre tienen una comprensión clara de los problemas, y lo que es más importante, de las soluciones" (54). Esta claro que la enfermedad de la piel no tiene que ser el precio del empleo remunerado. Con los esfuerzos de trabajadores, cuidadores de salud, empleados gubernamentales responsables, los costos socioeconómicos de la enfermedad profesional relacionada con la piel (DP) pueden reducirse. Espero que con esta breve vista general, les he dado una apreciación del alcance y la importancia de las enfermedades profesionales de la piel, y de la necesidad de erradicar todas las que sean posibles.

LA TABLA 2: LOS CRITERIOS PARA ESTABLECER CASUALIDAD PROFESIONAL DE LA ENFERMEDAD

CRITERIOS MAYORES / SUB CRITERIOS

1) Historia
   a) La exposición al peligro sospechado en la fábrica.
   b) La relación lógica del tiempo entre la exposición y la enfermedad.
2) Examen Físico
   a) La apariencia de lesiones consistente con la enfermedad inducida del peligro.
   b) La distribución regional de la enfermedad en la piel consistente con modelos de la exposición al peligro sospechado.
3) Diagnóstico
   a) Las investigaciones muestran una relación causal específica (por ejemplo, la prueba de remiendo para la alergia).
   b) Los agentes no profesionales que provocan consideraron y excluyeron las causas como plausibles.
   c) La eliminación del factor causal resuelve la enfermedad.

REFERENCIAS

1. National Institute for Occupational Safety and Health. Prevention of occupational skin disorders: A proposed national strategy for the prevention of dermatological conditions. Part I. Am J Contact Dermatitis 1:56, 1990.
2. California Department of Industrial Relations, Division of Labor Statistics and Research: Occupational Skin Disease in California (with special reference to 1977). San Francisco: California Department of Industrial Relations, 1982.
3. Keil JE, Shmunes E. The epidemiology of work-related skin diseases in South Carolina. Arch Dermatol 119:650, 1983.
4. Wang CL. The problem of skin disease in industry. Office of Occupational Safety and Health Statistics, U.S. Department of Labor, 1978.
5. Mathias CGT. The cost of occupational skin disease. Arch Dermatol 121:332, 1985.
6. Emmett, EA. Occupational dermatoses. In: Fitzpatrick TB, et al., eds. Dermatology in General Medicine. 3rd ed. New York: McGraw-Hill, 1987.
7. Schwartz L, Tulipan L, Birmingham DJ. Occupational Diseases of the Skin, 3rd ed. Philadelphia: Lea and Febiger, 1957.
8. Rutstein DD, et al. Sentinel health events (occupational): a basis for physician recognition and public health surveillance. Am J Public Health 73:1054, 1983.
9. Mathias CGT. Contact dermatitis and workers' compensation: Criteria for establishing occupational causation and aggravation. J Am Acad Dermatol 20:842, 1989.
10 Burrows D. Prognosis in industrial dermatitis. Br J Dermatol

87:145, 1972.
11. Fregert S. Occupational dermatitis in a 10-year period. Contact Dermatitis 1:96, 1975.
12. Hellier FF. The prognosis in industrial dermatitis. Br Med J 1:196, 1958.
13. Epstein JH. Photocarcinogenesis, skin cancer, and aging. J Am Acad Dermatol 9:487, 1983.
14. Urbach F, Epstein JH, Forbes PD. Ultraviolet carcinogenesis: experimental, global, and genetic aspects. In: Fitzpatrick TB, et al, eds. Sunlight and Man. Tokyo: Tokyo Press, 1974.
15. Vitaliano PP, Urbach F. The relative importance of risk factors in nonmelanoma carcinoma. Arch Dermatol 116:454, 1980.
16. Carnow DW, Worobec SM. Skin cancer in the workplace. In: Drill VA, Lazar P, eds. Current Concepts in Cutaneous Toxicology. New York: Academic Press, 1980.
17. Emmett EA. Occupational skin cancer: a review. J Occup Med 17:44, 1975.
18. Dubrow R. Malignant melanoma in the printing industry. Am J Ind Med 10:119, 1986.
19. Wright WE, Peters JM, Mack TM. Organic chemicals and malignant melanoma. Am J Ind Med 4:577, 1983.
20. Wald PH, Schneider JS. Medical surveillance for melanoma at the Lawrence Livermore National Laboratory. Occup Med: State of the Art Reviews 5:607, 1990.
21. DeGuire L, et al. Malignant melanoma of the skin among workers in a telecommunications industry: A mortality study 1976-84. Br J Ind Med 49:728, 1992.
22. Cohen SR, et al. Mycosis fungoides: clinicopathologic relationships, survival, and therapy in 59 patients, with observations on occupation as a new prognostic factor. Cancer 46:2654, 1980.
23. Burdick AE, Mathias CGT. The contact urticaria syndrome. Dermatologic Clinics 3:71, 1985.
24. Key MM. Some unusual allergic reactions in industry. Arch Dermatol 83:3, 1961.
25. Stewart RD, Hake CL, Petersen JE. "Degreasers' flush":dermal response to trichloroethylene and alcohol. Toxicol Appl Pharmacol 29:83, 1974.
26. Taylor W, Brammer AJ. Vibration effects on the hand and arm in industry: an introduction and review. In: Brammer AJ, Taylor W, eds. Vibration effects on the hand and arm in industry. New York: Wiley, 1982.
27. Haustein UF, Ziegler V. Environmentally induced systemic sclerosis-like disorders. Int J Dermatol 24:147, 1985.
28. Gellin GA, et al. Detection of environmental depigmenting substances. Contact Dermatitis 5:201, 1979.
29. Crow KD. Chloracne: A critical review including a comparison of two series of cases of acne from chloronaphthalene and pitch fumes. Trans St. John's Hosp Dermatol Soc 56:79, 1970.
30. Taylor JS. Environmental chloracne: update and overview. Ann NY Acad Sci 320:295, 1979.
31. Zugerman C. Chloracne: Clinical manifestations and etiology. Dermatology Clinics 8:209, 1990.
32. Adams RM. Occupational Dermatology. New York: Grune and Stratton, 1983.
33. Personal communication from Dr. Lasse Kanerva, Chief, Section of Dermatology, Finnish Institute of Occupational Medicine, Helsinki, Finland.
34. Ownby DR, et al. The prevelence of anti-latex IgE antibodies in 1000 volunteer blood donors. J Allergy Clin Immunol 97:1188, 1996.
35. Shmunes E, Keil JE. Occupational dermatoses in South Carolina: A descriptive analysis of cost variables. J Am Acad Dermatol 9: 861, 1983.
36. Shmunes E, Keil J. The role of atopy in occupational dermatoses. Contact Dermatitis 11:174, 1984.
37. Shmunes E. The role of atopy in occupational skin diseases. Occupational Medicine: State of Art Review 1:219, 1986.
38. Silvers SH, Glickman FS: Atopy & eczema of the feet in children. Am J Dis Child 116:400, 1968.
39. Agrup G. Hand eczema. Acta Dermatovener 49:Suppl 61, Lund, 1969.
40. Edmond B, Moller H. Contact allergy and contact allergens in atopic skin disease. Am J Contact Dermatitis 3:27, 1992.
41. De Groot AC. The frequency of contact allergy in atopic patients with dermatatis. Contact Dermatitis 22:273, 1990.
42. Schwartz L, Peck SM. Occupational acne. New York State J Med 43:1711, 1943.
43. Key MM, Ritter EJ, Arndt KA. Cutting and grinding fluids and their effects on skin. Am Indust Hyg Assoc J 27:423, 1966.
44. Braverman IM. Skin Signs of Systemic Disease. Philadelphia: W.B. Saunders Co, 1970.
45. Gellin GA. Differential diagnosis of occupational skin disorders. Cutis 5:149, 1969.
46. McOsker DE, Beck LW. Characteristics of accommodated (hardened) skin. J Invest Dermatol 48:372, 1967.
47. Mitchell JS. Hardening in allergic contact dermatitis and immunologic tolerance. A review of the literature with special reference to hyposensitization induced by topically applied agents. Trans St. John's Hosp Dermatol Soc 55:141, 1969.
48. Rothman S. Physiology & Biochemistry of the Skin. Chicago: University of Chicago Press, 1954.
49. Schubert H, Prates E. Sexual differences in contact allergy. Bollittino di Dermatologia Allergoligica e Professionale 2:35, 1987.
50. Hall AF. Relationships of sunlight, complexion and heredity to skin carcinogenesis. Arch Dermatol Syphilol 61:589, 1950.
51. Kligman AM, Wooding WM. A method for the measurement and evaluation of irritants on human skin. J Invest Dermatol 49:78, 1967.
52. Ingram JT. Industrial Dermatoses and the Industrial Injuries Act. London: J & A Churchill, Ltd, 1968.
53. Rycroft, RJG. Occupational dermatoses in perspective. Lancet 2:24, 1980.
54. American Academy of Dermatology and the National Institute for Occupational Safety and Health. Appendix: National Symposium for the Prevention of Occupational Skin conditions. Am J Contact Dermatitis 1:126, 1990.

LA DERMATITIS ALERGICA DE CONTACTO: UN DESAFIO

Dr. Donald V. Belsito.

Centro Médico de la Universidad de Kansas
Kansas City, Kansas
EEUU

Cuándo hay un eczema, uno debe jugar el papel de detective para saber utilizar los indicios o pruebas, que ayudarán a resolver el misterio de la causa de la dermatitis. Particularmente desafiantes son los casos de dermatitis de contacto, tales como:

Profesional o laboral
Inducido por el sol (Fotosensibilidad)
Iatrogénico
Inducido por formaldehido

LA DERMATITIS DE CONTACTO PROFESIONAL

La dermatitis de contacto representa aproximadamente 90% de todas las dermatosis profesionales (1). Por lo tanto, la evaluación apropiada de estos casos es muy importante. La mayoría de las dermatitis profesionales de contacto afectan a las manos; los individuos que manejan objetos sólidos por lo general desarrollan una dermatitis en la cara palmar de las manos, sin embargo, cuando el alergeno se extiende por las manos o de otro modo tiene contacto con la superficie completa de la mano, la dermatitis está localizada en la cara dorsal de las manos.

Por ejemplo, el mecánico, que tiene alérgia al formaldehido que esta presente en aceites o fluidos de corte, puede presentar unas lesiones eritemato-liquenificada localizadas preferentemente en el dorso de las manos, además, puede haber áreas de la piel en el dorso de las manos que no son afectadas. No es excepcional tener áreas de piel que no tienen la reacción alérgica a pesar de que ellas están en contacto con el alergeno. No existe explicación para este hecho.

Además de las manos, la cara se puede afectar también en la dermatitis profesional de contacto. Los trabajadores expuestos a substancias volátiles (tal como son las resinas epoxi industriales) pueden desarrollar una dermatitis de contacto aerotransportada (airborne) que se presenta generalmente como una dermatitis de los párpados y/o una dermatitis facial, debido a la exposición a la resina epoxy y/o las sustancias que sirven para endurecerla. Cuándo se trata de exposiciones profesionales por el aire (airborne), es importante saber que en los párpados, la piel es mucho más delgada y que abriendo y cerrando los párpados puede concentrarse el alergeno. Por esto, este tipo de alergia (airborne) es frecuentemente en esta localización.

A menudo, no está claro si la dermatitis es debida a la exposición al aire o la contaminación accidental de la cara y/o el párpado por el alergeno presente en las manos. Es siempre importante excluir las exposiciones no profesionales como una causa para poder realizar el diagnóstico de una dermatitis profesional de forma correcta. Por ello, cuando se evalúa pacientes con sospecha de dermatitis profesional de contacto, uno debe investigar todas las otras fuentes de exposición inclusive el uso de cosméticos, medicamentos tópicos, los pasatiempos, etc.

La evaluación de la dermatitis profesional de contacto en los Estados Unidos se ha hecho algo más fácil porque todas las compañías con más que 100 trabajadores deben tener información de los productos utilizados en las fábricas. Esta información esta contenida en las Hojas de información de Seguridad (Material Safety Data Sheets) que identifican todos los componentes químicos presentes en

CORRESPONDENCIA:
Donald V. Belsito, M.D.
6516 Aberdeen Road
Mission Hills, Kansas 66208
E-Mail: dbelsito@kumc.edu

un producto que están en concentraciones de más de 1% y/o son carcinógenos. Desgraciadamente, muchos de los alergenos de contacto, tal como los preservativos, biocidas, etc. se encuentran presentes en concentraciones menos de 1% y por esto no son referidos en las Hojas de Seguridad .

Libros como Occupational Skin Disease del Dr. Robert Adams (2) son muy importantes, ya que en el capítulo final incluye una lista de mas de 100 profesiones junto con los alérgenos/irritantes principales así como los trabajos y profesiones que están expuestos a estos alergenos/irritantes. Por lo general, entre las sustancias químicas a que un trabajador está expuesto hay algunos que no están disponibles comercialmente como alergeno para la realización de las pruebas de contacto (patch test).

Además, hay sustancias químicas que no se han reportado como causa de alergia. Sin embargo, uno no puede excluir que una sustancia química no es la causa de una dermatitis profesional, porque no se haya descrito reacciones alérgicas previamente. Cuando hay problemas como este, uno debe buscar otras fuentes de información. El libro de Anton de Groot Patch Testing (3) es indispensable, pues se trata de una enciclopedia que detalla las concentraciones y los vehículos apropiados para mas de 2800 alergenos.

DERMATITIS FOTOALERGICA DE CONTACTO

Las reacciones de fotosensibilidad son generalmente claras. Los pacientes presentan una dermatitis eritematoescamosa afectando a la cara, la V del cuello (region esternal descubierta) y la parte distal de los brazos. Las lesiones son agudas en el cuello y en las flexuras de los brazos. En un examen más detenido, uno ve típicamente que el labio superior no esta afectado y que la reacción termina en un corte agudo en la línea de la mandíbula. La piel posterior de los pabellones auriculares tampoco esta afectada, de esta forma el retrato clínico de fotosensibilidad es generalmente claro. Sin embargo, el descubrir si las lesiones son debido a fotoalergia u a otros mecanismos requiere en ocasiones estudios diagnósticos complicados (4).

El primer paso para la realización del fotoparche (phototesting) deberá ser obtener la MED (Minimal Erythema Dose) para determinar si el paciente tiene una sensibilidad alta a la luz ultravioleta A o a la luz ultravioleta B. En la Universidad de Kansas, nosotros usamos un corset especializado que contiene ventanas pequeñas, que pueden ser abiertas y cerradas. El corset se coloca primero en el área derecha lumbosacra que será la expuesta a luz ultravioleta B. Las ventanas se abren progresivamente para que la piel del paciente sea expuesta a cantidades crecientes de ultravioleta B (desde 15 mJ a 150 mJ/cm2) dependiendo al tipo de piel.

El corset entonces es cambiado al área izquierda lumbosacra que se irradia con la luz ultravioleta A. Tambien, dependiendo sobre el tipo de piel, se irradia progresivamente con luz ultravioleta A (desde 1 hasta 40 J/cm2). Veinticuatro horas después de irradiación, los pacientes regresan para evaluar cual es la dosis mínima de UVA y UVB que causaron eritema apenas perceptible, que sera el MED.

Asumiendo que el MED no indica otra causa que la posible fotosensibilidad del paciente, el próximo paso sera realizar el fotoparche, el cual se realiza duplicando los alergenos. Estos se colocan en la espalda del paciente, y veinticuatro horas después que las sustancias químicas se colocaron, los pacientes regresan y se levanta uno de los conjuntos de alergenos. El paciente entonces es cubierto completamente, con excepción del área de la espalda en que los alergenos se han quitado, y se irradia con luz ultravioleta A a dosis de 10 J/cm2 o a la mitad de la dosis mínima de eritema a UVA (a la mas baja de las dos).

Veinticuatro y 72 horas después de la irradiación, los pacientes regresan para leer el patch test. Una de las causas más comunes de fotoalergia son las cremas solares, benzophenone-3, además de la benzophenone-3 y otros protectores solares (sunscreens), los biocidas (bithionol, fentichlor y salicylanilides), perfumes y medicaciones tópicas son causas frecuentes de fotosensibilidad.

DERMATITIS DE CONTACTO IATROGENICA

La dermatitis de contacto iatrogénica es otro grupo desafiante. Esto es debido a que los pacientes generalmente tienen una dermatitis inicial o fundamental no alérgica de contacto para la cual ellos comienzan a usar diversos medicamentos tópicos. Con el uso repetido de estas preparaciones tópicas, ellos llegan a sensibilizarse con lesiones mezcladas o combinadas de alergia y de su dermatitis inicial o fundamental.

Los esteroides son uno de los más comunes tratamientos tópicos dermatológicos. Por lo tanto, no debe sorprendernos que las reacciones alérgicas a los esteroides se vean con cierta frecuencia. Los datos de los Estados Unidos indican que aproximadamente 2% de pacientes que se presentan para la evaluación de dermatitis alérgica de contacto son de hecho alérgicos a los esteroides tópicos (5). En Europa, especialmente en Inglaterra, Bélgica y los países escandinavos, este número es más alto, siendo entre 4 y 5% (6-8). Además, en todos estos paises, existen muchos pacientes que son alérgicos a múltiples esteroides, incluyendo algunos esteroides a los que ellos nunca han sido expuestos. Por esta causa, si no se realiza pruebas de contacto, es difícil y hasta imposible descubrir este tipo de alergia.

Basado ampliamente en datos epidemiológicos (9), los esteroides se pueden dividir en cuatro grupos alergénicos (Tabla 1). Los esteroides del grupo A tienen, junto con esteroides del grupo C, la estructura química más sencilla. En el grupo A, puede o no puede haber una sustitución de acetato o thioester en el carbono 17 o 21. La hidrocortisona es un ejemplo de esteroide del grupo A .

Los esteroides del grupo C, tienen tambien otro grupo químico sencillo, existe sólo una sustitución de metilo en el carbono 16. La dexametasona es un ejemplo de este grupo. Los esteroides del grupo B y el grupo D, a menudo presentan una reacción cruzada, y son un poco más complicados. En el grupo B, hay una 17 cis-qelación con o sin un grupo de acetato en el carbono 17 o 21; la Triamcinolona Acetonido es un ejemplo de esteroides del grupo B. Entre los esteroides del grupo D, puede o no puede haber un metilo o sustitución de metyleno en el carbono 16; sin embargo, hay por lo menos una sustitución de acetato en el carbno 17 o 21, tal como ocurre con el butirato de 17 hidrocortisona.

Al clasificar estos esteroides en clases químicas, hay dos productos que no entran claramente en los grupos. Son el diacetato de diflorasona (que tiene algunas pero no todas las características de un esteroide del grupo D) y furoato de mometazona (que es el más diferente de los esteroides actualmente disponibles en el mercado).
Los esteroides del grupo C incluye la base de dexametasona y betametasona. En numerosos estudios, sobre esteroides del grupo C se encontró causas raras de reacciones alérgicas (10). La razón para esto es incierta, pero quizás puede ser debido al hecho que bases de dexametasona y betametasona, cuando son aplicadas tópicamente en las membranas de la mucosa, se absorben sistémicamente, produciendo tolerancia inmunológica en vez de reacción alérgica.

Además del desafío de diagnosticar una alergia de esteroides, el manejo de estos pacientes puede ser bastante difícil. Los pacientes alérgicos a los esteroides tópicamente tienen una dermatitis no-alérgica fundamental por lo cual los médicos normalmente los tratan con un esteroide tópico. Sin embargo, es importante evitar esteroides tópicos y sistémicos si es posible. Si se tiene que usar un esteroide, se debe escoger preferentemente los de menor capacidad de sensibilización. Sin embargo, se debe estar constantemente enterado de la posibilidad de la sensibilización de los esteroides.

MANEJO DE LA ALERGIA AL FORMALDEHIDO

No es excepcional que pacientes con alergia al formaldehido puedan ser alérgicos a todas los preservativos que liberan formaldehido: el quaternium-15, diazolidinil urea, imidazolidinil urea, DMDM-Hidantoina y bronopol (11). Además, estos pacientes son a menudo alérgicos a resinas de formaldehido-urea, que estan presentes en la ropa. Entre estas resinas textiles, hay liberadores de formaldehido como formaldehido-urea, formaldehido-urea-melamina, y formaldehido de diurea de tetrametylol (12).

Los pacientes con una alérgia al formaldehido pueden presentar una mezcla extraña de reacciones dermatológicas inclusive dermatitis en la frente, las orejas y el cuello debido a la presencia de formaldehido en shampús. En el caso de reacciones de grado bajo, el cuero cabelludo es mas resistente a la inducción de alergia, y no se encuentra afectado. Además, los pacientes pueden reaccionar al formaldehido liberado de un preservativo presente en cremas cosméticas, tal como una crema que contenga imidazolidinil-urea.

El formaldehido en los productos de textiles puede ser particularmente problemático porque no suele indicarse su existencia. Los pacientes pueden desarrollar una dermatitis clásica en la cintura debido a la presencia de formaldehido en esta zona de su ropa especialmente la camisa. Las reacciones alérgicas al formaldehido en una camisa son también probables a encontrar en la parte posterior del cuello, en la cara posterolateral del tórax, y en el área periaxilar. Generalmente, cuando una dermatitis periaxilar, no afecta al hueco axilar, es patognomónicamente una dermatitis de textil. Otros indicios para aclarar la etiología de una dermatitis de textiles es la falta de erupción en la zona de la piel cubierta por la ropa interior.

El formaldehido esta presente no sólo en nuestros cosméticos y en nuestra ropa, sino tambien en numerosos otros productos (13). Los mecánicos son particularmente susceptibles a la alergia al formaldehido debido a la presencia de preservativos que liberan formaldehido en los aceites de corte usados en las fábricas. Formaldehido también puede estar presente en los medicamentos, por ejemplo, las vacunas. Así, cuando se trata a un paciente con una alergia al formaldehido, puede ser extremadamente difícil manejar su dermatitis de forma correcta. A veces, parece que el mejor consejo sería que se marchara a una colonia de nudistas en alguna isla tropical remota. Además, es importante hacerle acuerdo al paciente que el formaldehido esta al acecho en muchas substancias a las que tenemos contacto todos los días, inclusive en el humo!

Tabla 1: Los Grupos Alergénicos de los Esteroides

Group	C16 substitution	Carbon chain at the ester of C17 and/or C21	Type
A	——	< Acetate or thioester	Hydrocortisone
B	17-cis-ketalation; -OH + 16	< Acetate	Triamcinolone acetonide
C	-CH3	——	Dexamethasone
D	-CH3 or = CH2	> Acetate	Hydrocortisone-17-butyrate

REFERENCIAS

1.- National Institute for Occupational Safety and Health. Prevention of occupational skin disorders: A proposed national strategy for the prevention of dermatological conditions. Part I. Am J Contact Dermatitis 1:56, 1990.

2.- Adams, RM: Occupational Skin Disease. Saunders, Philadelphia, 1990.
De Groot AC: Patch Testing: Test Concentrations and Vehicles for 2800 Allergens. Elsevier, Amsterdam, 1986.

3.- Lim, H.W. and Belsito, D.V. Basic Photobiology, Phototoxicity, and Photoallergy. In: Cutaneous Medicine and Surgery: An Integrated Program in Dermatology. K.A. Arndt, et al., eds. Philadelphia: W.B. Saunders Co., 1996. pp. 725-731

4.- Personal communication, North American Contact Dermatitis Group, Inc.

5.- Wilkinson SM and English JSC: Hydrocortisone sensitivity: a prospective study of the value of tixocortol pivalate and hydrocortisone acetate as patch test markers. Contact Dermatitis 25: 132-133, 1991.

6.- Dooms-Goossens A and Morren M: Results of routine patch tetsing with corticosteroid series in 2073 patients. Contact Dermatitis 26: 182-191, 1992.

7.- Lauerma AL: Screening for corticosteroid contact sensitivit. Contact Dermatitis 24: 123-130, 1991.

8.- Coopman S, et al: Identification of cross-reaction patterns in allergic contact dermatitis from topical steroids. Br J Dermatol 121: 27-34, 1989.

9.- Belsito, D.V. Allergic contact dermatitis to topical glucocorticosteroids. Cutis 52:291-294, 1993.

10.- Belsito, D.V. Chapter 122. Allergic Contact Dermatitis. In: Dermatology in General Medicine, 5th edition. T.B. Fitzpatrick, et al, eds. New York: McGraw-Hill Book Co. 1999. Pp 1447 -1461.

11.- Belsito, D.V. Textile dermatitis. Am. J. Contact Dermatitis 4:249-252, 1993.

12.- Rietschel RL, Fowler JF, Jr. (1995) Fisherís Contact Dermatitis, 4th ed. William & Wilkins, Baltimore, MD.

MICOSIS FUNGOIDE (MF) / LINFOMA CUTANEO DE CELULAS T (CTCL)

Dr. Donald V. Belsito.

Centro Médico de la Universidad de Kansas
Kansas City, Kansas
EEUU

El nombre micosis fungoide (MF) fue dado por Alibert en 1835 debido a que en la última fase de la enfermedad, las lesiones tumorales adoptaban la forma parecida a los hongos (champiñón). Otra característica que se puede encontrar en esta etapa o fase final es la "leonine facies". Afortunadamente, la mayoría de los pacientes no entran en esta etapa final. Por lo general la enfermedad comienza en forma insidiosa, como un proceso lentamente progresivo (fase o etapa premicótica). Rara vez los tumores aparecen en el comienzo; cuando esto ocurre, la MF es denominada por los autores franceses como forma "d'emblée".

EVOLUCION CLINICOPATOLOGICA

Para la mayoría de los pacientes, la MF es una enfermedad crónica e indolente, que comienza asintomática, con lesiones eritematosas y atrofía en forma de placas mal delimitadas en la piel. El tratamiento con diversos esteroides tópicos tiende a mejorar la dermatitis. Las biopsias son inespecíficas y se observa un infiltrado perivascular dérmico linfohistiocitario que se infiltra con algún exocitosis de linfocitos en la epidermis. Si se realizan biopsias repetidas durante varios años, el diagnóstico llega a ser correcto. Se observa la epidermis y la dermis infiltrada por linfocitos; muchos de ellos están con el núcleo altamente irregular y oscuramente manchado.

CORRESPONDENCIA:
Donald V. Belsito, M.D.
6516 Aberdeen Road
Mission Hills, Kansas 66208
E-Mail: dbelsito@kumc.edu

En las primeras etapas, puede ser difícil diferenciar la MF con una parapsoriasis en placa, lo cual se ha llamado tambien dermatosis digital. La parapsoriasis en placa está caracterizada por estar bien circunscrita, con placas que parecen manchas de dedos, localizadas en la piel del tronco, brazos y piernas. Por ello los pacientes con parapsoriasis deberán ser controlados histopatológicamente en forma anual para asegurar que su enfermedad no evoluciona en MF.

Si no se realiza tratamiento, la historia natural de la MF es afectar, progresiva pero lentamente, otras áreas de la piel con manchas y placas. En la etapa de placa de la enfermedad, la biopsia es frecuentemente, pero no siempre, diagnóstica: con una epidermis levemente espesa, que es infiltrada difusamente por células irregulares de aspecto mononuclear. Algunas de ellas se arraciman en los denominados microabscesses de Pautrier (típicos o patopnomónicos de MF). Además, algunos pacientes presentarán el comienzo agudo de una sola placa aislada de MF, llamada forma de Woringer Kolopp, que también se ha denominado como Reticulosis Pagetoide.

Además de esta forma de Woringer Kolopp de MF, hay otras apariencias clínicas excepcionales del estado de placa, estos incluyen:

* Poikiloderma atroficante vascular, que aparece como placas de atrofía y telangiectasia en forma de red sobre la piel;
* MF granulomatosa, que aparece con nódulos indurados, hiperqueratosis en el interior de la piel;
* Atrofia granulomatosa donde se observa en la piel bandas de fibrosis, inclusión de quistes epidérmicos y venas dilatadas; y
* Alopecia Mucinosa que afecta típicamente la cabeza y

Tabla 1. STAGING OF CUTANEOUS T CELL LYMPHOMA: TNM CLASSIFICATION (T: Skin)

Classification	Description
T0	Lesions clinically and/or histopathologically suggestive of CTCL
T1	Limited plaques, papules, or eczematous patches covering < 10% of the skin surface
T2	Generalized plaques, papules, or erythematous patches covering > 10% of the skin surface
T3	Tumors
T4	Generalized erythroderma

Tabla 2: STAGING OF CUTANEOUS T CELL LYMPHOMA: TNM CLASSIFICATION (N: Lymph nodes)

Classfication	Description
N0	No palpable adenopathy, lymph node pathology negative for CTCL
N1	Palpable adenopathy, lymph node pathology negative for CTCL
N2	No palpable adenopathy, lymph node pathology positive for CTCL
N3	Palpable adenopathy, lymph node pathology positive for CTCL

Tabla 3: STAGING OF CUTANEOUS T CELL LYMPHOMA: TNM CLASSIFICATION (B: Peripheral blood)

Classification	Descriptiona *
B0	Atypical circulating cells not present (< 5%)
B1	Atypical circulating cells present (> 5%)

* Record total white blood cell count, total lymphocyte count, and number of atypical cells/100 lymphocytes

puede producir en la región del cuello una placa infiltrada asociada con la pérdida de cabello.

La MF se trata de un linfoma de baja malignidad, con células T que en un principio están principalmente en la piel. Para la mayoría de los enfermos, la enfermedad no progresa más alla de la fase de placa. Sin embargo, algunos pacientes tienen una enfermedad mas agresiva en la cual se forman tumores o nódulos. En algunos de estos pacientes, los tumores pueden surgir otra vez - es la forma de la enfermedad denominada d'emblée. Mientras pacientes con la enfermedad en placa tienen buen pronóstico, en la fase de tumor el pronóstico es imprevisible.

Además de la afectación de la piel, los pacientes con MF pueden tener ganglios linfáticos afectados. Esta adenopatía es rara en la etapa de placa, se observa más frecuentemente en la etapa de tumor o eritrodérmica de la enfermedad. Los pacientes con MF, especialmente pacientes con linfoadenopatía, deben ser controlados para la extensión hematopoyetica, la fase leukémica erytrodérmica de mycosis fungoides. En la etapa de leukemia de la MF, tambien llamado Sindrome de Sezary, los pacientes presentan una eritrodermia exfoliativa. El hallazgo diagnóstico es la aparición de las celulas de Sezary en la sangre, que están caracterizadas por tener núcleos hipercromáticos cerebriformes. Aunque en algunos pacientes la enfermedad de la etapa de placa evoluciona a la de eritrodérmica, otros pacientes presentan la fase eritrodérmica en su comienzo. En estos casos, una investigación debe ser hecha para excluir otras causas de eritrodermia tales como psoriasis, eczema, reacciones a las drogas, pitiriasis pilar, etc.

EL DIAGNOSTICO Y CLASIFICACION

Los pacientes con sospecha de MF o linfoma cutáneo de células T (CTCL) deben ser diagnosticados y clasificados para el tratamiento de su enfermedad. El primer paso es realizar una biopsia de la piel. Ya que el pronóstico para la enfermedad es mejor cuando se trata de forma temprana, y dando por hecho que la histología rutinaria en las primeras fases puede ser no-diagnóstica, los médicos que estudian la MF han buscado otros métodos para facilitar el diagnósti-

Tabla 4. EXTRACUTANEOUS MANIFESTATIONS OF CTCL

Organ	% involved at autopsy
Pulmonary	50%
Hematologic	43%
Skeletal	35%
Nervous	10%
Cardiovascular	<1%
Ocular	<1%
Gastrointestinal	<1%
Oral mucosa	<1%
Renal	< 0.001%

co. Uno de ellos es la immunohistoquímica, utilizando un anticuerpo, antiCD4, para marcar la piel. En casi todos los casos, CTCL es un proceso CD4 + y asi de este modo, nos enseña un infiltrado monoformo de CD4+. Sin embargo, mientras un infiltrado monoformo es sugerible de malignidad, procesos benignos, incluyendo liquen plano, pueden presentar ocasionalmente con un predominio de infiltrado de células T CD4 + .

Mas recientemente, los investigadores han recurrido a la biología molecular, específicamente a la reacción de cadena de polymerase, para buscar arreglos malignos de los genes de receptor de la célula T. Mientras estas técnicas de biología molecular son extremadamente sensibles y altamente sugestivas de CTCL, sin embargo no son diagnósticas. Asi como en el caso de immunophenotyping, pacientes con procesos benignos de la piel, tal como Mucha Habermann, han sido reportados por tener genes receptores de celula T rearreglados. Asi, el diagnóstico de CTCL continúa basándose en criterios clínicos y en los hallazgos histopatológicos, y no puede ser realizado únicamente por técnicas de laboratorio.
Una vez que el diagnóstico de MF o CTCL se ha realizado con la biopsia de la piel, se debe valorar si el sistema hematopoyetico esta afectado. Generalmente se debe realizar un análisis de sangre con un frotis. Además, en los Estados Unidos, nosotros hacemos rutinariamente immunophenotyping para determinar el número de células CD4+ y CD8 + en la sangre, asi como el número de células que expresan CD45RO, un marcador para células de memoria, que se encuentra generalmente en los clones malignos de CTCL. Finalmente, si esta indicado, haremos Southern Blotting en la sangre.

Tabla 5. STAGING CLASSIFICATION OF CTCL

	Classification		
Stage	T	N	M
IA	1	0	0
IB	2	0	0
IIA	1,2	1	0
IIB	3	0,1	0
III	4	0,1	0
IVA	1-4	2,3	0
IVB	1-4	0-3	1

Además de la sangre periférica, nosotros realizamos CAT scans (Computer Assisted Tomography) para poder evaluar la existencia de nódulos linfáticos de hilar y para-aórticos. Junto con el examen físico de las cadenas periféricas de los ganglios linfáticos, esto nos permite la evaluación del desarrollo de la afeción linfática. Cualquier ganglio que se encuentre anormal deberá ser biopsiado. Los hallazgos en la biopsia, especialmente en la fase inicial de placas o manchas, son muy probablemente benignos, cambios dermatológicos.

La linfadenopatía dermopática es una afectación reactiva en que la zona paracortical del ganglio linfático esta infiltrada por histiocitos, muchos de los cuales contienen hemosiderina y pigmento de melanina. Por contraste, los ganglios linfáticos afectados de CTCL contienen una apariencia maligna con un infiltrado denso de células linfáticas con núcleos hipercromáticos y enrollados. Aunque el linfodenapatía es dermatopática o linfomatoso, el pronóstico es peor para individuos con ganglios afectados.

Como se debe esperar, el pronóstico es significativamente peor para individuos con formas linfomatosas.
A pesar del hecho que CTCL puede afectar a numerosos sistemas de otros órganos, nosotros no evaluamos rutinariamente estos sistemas. En la autopsia, es común encontrar afección en el pulmón, el esqueleto y en el sistema nervioso central, aunque generalmente, la enfermedad es clínicamente asintomática. Así, las decisiones para el pronóstico y el tratamiento se basan generalmente en la afectación cutánea, gangliosa y hemática.

Tal como se ve en la Tabla 1, la piel se puede clasificar desde T0 (donde no se puede hacer un diagnóstico definitivo de CTCL) hasta T4 (erytrodermia generalizada). La mayoría de los pacientes tienen T1 o T2 - la enfermedad de mancha y placa; la diferencia entre estas etapas es relacionada con el porcentaje del área del cuerpo afectada.

Ya que el ganglio linfático es raro en la enfermedad de la etapa de placa, la mayor parte de estos pacientes son no (Tabla 2). Ocasionalmente, los pacientes con placa presentan con linfadenopatía dermopática, la etapa N1. La mayoría de los pacientes con la enfermedad N3 tienen tumores y/o eritrodermia.

Tabla 6. APPROPRIATE THERAPY FOR STAGE OF CTCL

Clinical Stage of CTCL	Therapy Strategy
Patch	Skin-directed therapy
Plaque	Skin-directed therapy + biologic response modifier
Erythrodermic	Photophoresis, skin-directed therapy (chemotherapy
Tumor	Photophoresis, skin-directed therapy, + biologic response modifier, chemotherapy
Leukemic	Photophoresis, Chemotherapy
Lymph node	Chemotherapy
Visceral	Chemotherapy

Clasificar la sangre en B0 o B1. La clasificación depende en el porcentaje de células circulantes atípicas, 5% siendo el corte de operaciones (Tabla 3).

Finalmente, aunque no buscamos la afectación de órganos viscerales, ya que son asintomáticos, los pacientes pueden presentar quejas debido a la infiltración de un órgano por células T malignas . Esto occurre frecuentemente como paro respiratorio por afectación pulmonar, fracturas de hueso por afectación del esqueleto, y síntomas neurológicas por afectación del sistema nervioso central . En estos casos, los pacientes son clasificados como M1 si la enfermedad ha sido confirmada patológicamente (Tabla 4). La mayoría de los pacientes con CTCL son M0.

Basado sobre la evaluación de los sistemas cutáneas y hematopoyeticas (y raramente, los órganos viscerales), el paciente es clasificado con un sistema de numeración que extiende de IA hasta IVB (Tabla 5). Tal valoración determina el tratamiento.

EL TRATAMIENTO

El tratamiento para la MF incluye "tratamientos dirigidos a la piel", modificadores de respuesta biológica, fotoferesis y/o quimoterapia, dependiendo sobre la etapa o estado de la enfermedad (Tabla 6). Existe una variedad de enfoques para el tratamiento cutáneo únicamente. Estos son usados generalmente en pacientes con la enfermedad en etapa de placa (inicial), la etapa IA, IB o IIA. Estas te-rapias incluyen esteroides tópicos, ultravioleta B, PUVA, la mostaza tópica nitrogenada, BCNU tópico, y/o el rayo de electrón.

Los médicos frecuentemente miran los modificadores de respuesta biológica como tratamiento de ayuda para pacientes con la enfermedad de la etapa IIA o mas avanzada. Actualmente, tales tratamientos han mostrado algún beneficio cuando se usan junto con otras terapias. Sin embargo, cuando es una sola terapia, los resultados han sido desilusionantes. De los modificadores de respuesta biológica, el interferón alfa ha sido el más utilizado y es el que más éxito ha dado.

La quimoterapia para la MF se usa generalmente en las fases avanzadas de la enfermedad, típicamente en la etapa III o mas avanzada. Sin embargo, ocasionalmente, los pacientes con tumores extensos en la etapa IIB pueden recibir quimoterapia. El regimen de elección es el protocolo terapeútico CHOP, que consiste en ciclofosfamida, doxorubicin, vincristine y prednisona. Recientemente, se han realizado ensayos experimentales con etoposide.

PROGNOSIS

Para la mayoría de los pacientes, el pronóstico para el linfoma cutáneo de las células T es excelente. Esto es verdad porque la mayoría de los pacientes tienen la enfermedad en la etapa de placa (fase inicial) con menos de 10% del área de superficie del cuerpo afectada; tienen una sobrevivencia media de mas de diez años. Aun si más del 10% de la superficie cutánea está afectada en la forma de placas, la mayoría de los pacientes viven una vida bastante normal y mueren de afecciones no relacionadas. Sin embargo, cuando la enfermedad avanza a la etapa del tumor o la fase eritrodérmica (etapa IIB o mas avanzada), el pronóstico es grave y la sobrevivencia media es dos a tres años. La presencia de linfoadenopatía maligna (etapa IVA) o Síndrome de Sezary es causa de un pronóstico mucho más serio.

LA CONCLUSION

Para la mayoría de los pacientes, la linfoma cutánea de la célula T es un tumor "benigno" de CD4 + célula T. Evoluciona generalmente como una dermatitis crónica eczematosa durante muchos años o décadas. En algunos pacientes, puede tener una etiología contagiosa. Esto ocurre en el occidente del Caribe y en Japón donde se ha encontrado que la causa es el virus humano HIV1. Finalmente, el pronóstico es mejor cuando la enfermedad se diagnostica temprano y se maneja la enfermedad con las terapias conservadoras dirigidas a la piel.

TRATAMIENTO DEL HERPES GENITAL CON EL CLORHIDRATO DE TROMANTADINA (VIRU-MERZ ®) vs. ACIDO BORICO AL 2%

*Gonzalo Calero, **Marisol Nicola, **Beatriz Correa

* Dermatólogo, Jefe del servicio de Dermatología, del Dispensario 31 del Instituto de Seguridad Social. Unidad de Dermatología, Venerología y Alergia "Dr. Wesceslao Ollague Loayza".

** Médicos residentes (R3) del Post grado de Dermatología y Venereología de la Universidad de Guayaquil.

RESUMEN

En el presente estudio se investigó en 36 pacientes de sexo masculino con Herpes genital la eficacia te-rapéutica del clorhidrato de tromantadina gel frente al ácido bórico al 2% en aplicación tópica. La respuesta clínica se valoró como muy buena, buena y mala.

Se encontró que tromantadina produce una respuesta terapéutica muy buena estadísticamente significativa ($p< 0.001$) en forma más rápida al cuarto día (72,2%) en relación al ácido bórico (5.5%).

En ninguno de los dos grupos se reportaron reacciones adversas.

Se concluye que la evolución clínica es superior para el grupo tromantadina.

SUMMARY

In the present study an investigation was realized on 36 male patients with genital Herpes over the the-rapeutical efficiency of tromantidin chlorhydrate gel in front of borric acid at 2% in topic application. The clinical reaction was evaluated as very good, good an bad.

It was discovered that tromantadin produces a very good statistically therapeutical answer ($p<0.001$) in a quicker form as from the fourth day (72.2%) in relation to borric acid (5.5%).

In none of the two groups contrary reactions were registered.

It was concluded that clinical evolution is superior for the tromantadin group.

Palabras clave: Herpes genital, evolución

CORRESPONDENCIA:
Dr. Gonzalo Calero
Unidad de Dermatología, Venerología y Alergia "Dr. Wesceslao Ollague Loayza"
Guayaquil

El herpes genital es una infección viral producida con mayor frecuencia por el herpes-virus tipo antigénico 2. Según varios estudios más de 30 millones de personas en América se encuentran afectadas y alrededor de 600.000 casos nuevos se presentan anualmente, por lo

que se puede considerar que es una de las más frecuentes enfermedades de transmisión sexual en la actualidad. (9,10).

Estudios histoquímicos y ultracelulares han demostrado que después de la primoinfección el virus permanece latente en los ganglios nerviosos sensoriales sacros pudiendo viajar a través de las fibras nerviosas periféricas y ocasionar brotes recurrentes de la enfermedad ya sea en piel o mucosas.

De un 50% a 70% de infectados son asintomáticos o tienen solamente mínimos síntomas que son ignorados.

Por ser esta una patología que, a pesar de no ser tan agresiva, cobra cada vez más importancia debido a su alta contagiosidad, con sintomatología aguda, molestosa para el paciente, de alto costo social y económico acarreando además trastornos de tipo psicológico en los que la padecen, constantemente se están ensayando nuevos productos que permitan la mejoría de la enfermedad o la disminución en la frecuencia de recidivas, de aquí la importancia del presente ensayo terapéutico con una sustancia antivírica: el clorhidrato de Tromantadina, que utilizada en gel como vehículo actuaría inhibiendo la absorción y penetración del virus en la célula huésped, impidiendo así la liberación de su material genético infectante (acción virustática), disminuyendo la severidad del cuadro clínico, su evolución y por ello el tiempo de contagio. Este producto es de fácil aplicación por el efecto de adhesión del vehículo que utiliza sobre las mucosas, intensificando el período de contacto y actividad de la sustancia sobre el área afectada y con escasos efectos colaterales si se la utiliza apropiadamente.

El ácido bórico al 2% con propiedades antisépticas y secantes ha sido usada clásicamente en forma tópica para la mejoría clínica de las lesiones, ya que no es antiviral. Por lo que en el presente trabajo se realiza la comparación terapéutica entre un antivírico: la tromantadina vehiculizado en gel que permite la adhesión y permanencia del medicamento en las lesiones y el ácido bórico con efecto antiséptico y antiinflamatorio, para verificar si el clorhidrato de tromantadina en gel consigue por ser antivírico una rápida mejoría clínica de las lesiones en comparación con el ácido bórico en el tratamiento del herpes virus genital. (3,4,5).

El Herpes simple es una infección recurrente que afecta la piel y las mucosas bucal o genital, caracterizada por la presencia de grupos de vesículas llenas de líquido claro sobre una base eritematosa que desaparecen solas sin dejar inmunidad (1,2,3). Dermatosis muy contagiosa y frecuente en nuestro medio con gran sintomatología durante la primoinfección y recurrencia de los brotes, lo que trae como consecuencia un alto costo tanto asistencial como de cuidados durante la fase aguda, crea marcada ansiedad y preocupación en los pacientes que la padecen, además cuando se asocia a enfermos inmunodeprimidos puede ser una enfermedad muy grave. (6,8).

Es notorio darse cuenta de la gran variedad de productos utilizados para la terapia de esta patología, que si bien es cierto es benigna, no deja de ser un problema para quien la padece, pero ninguno con resultados óptimos, no existiendo unanimidad respecto a su tratamiento.

El mecanismo del Clorhidrato de Tromantadina es ejercer una acción virustática en la etapa inicial del brote (del primero al tercer día) produciendo un alivio rápido del dolor, ardor, eritema y previniendo la formación de vesículas o el posterior desarrollo de ellas, y al utilizar el gel como vehículo que contiene metilparabeno, ácido sórbico, sorbitol al 70%, hidroxietilcelulosa permite una mayor adhesividad y penetración de la sustancia activa.

Los tratamiento utilizados hasta la fecha tienen sus limitaciones por el costo, como es el aciclovir por vía oral que actúa inhibiendo de forma selectiva el DNA polimerasa inducido por el virus, evitando la replicación viral. Por su administración en los primeros días del brote, actualmente su uso está relacionado con el tratamiento de casos muy intensos o pacientes ansiosos utilizando la forma preventiva de 400 mg para evitar la reactivación. Con los antecedentes en este ensayo se comprobará que el clorhidrato de tromantadina en gel, aplicado en los primeros días del brote modificará de modo sustancial el comportamiento de las lesiones, acortando el tiempo de evolución de la enfermedad, disminuyendo el dolor, eritema, ardor, previniendo de la aparición de nuevas vesículas. A la vez que valorará la tolerabilidad del producto.(7,9,10,11) frente a otra alternativa como el ácido bórico.

MATERIALES Y METODOS:

En la presente investigación de tipo clínico terapéutico se estudiaron 36 pacientes con Herpes Genital que acudieron durante los tres primeros días del brote de sus lesiones al Servicio de Dermatología del Seguro Social (Dispensario 31) en la ciudad de Guayaquil-Ecuador.

Se realizó la historia clínica y exámen físico de especialidad. En las dos semanas anteriores, ninguno de ellos había recibido tratamiento previo.

Los grupos de estudio se asignaron al azar , en el grupo ácido bórico, se indicó la aplicación de paños de ácido bórico al 2% tres veces al día. En el grupo del clorhidrato de tromantadina gel se aplicó la sustancia cada 6 horas.

Los controles clínicos se programaron al cuarto, sexto y

TABLA 1: EDAD DE LOS PACIENTES CON HERPES GENITAL

EDAD DEL PACIENTE	No.	%
MENOS DE 10 AÑOS	0	0
DE 10 A 19 AÑOS	4	11.2
DE 20 A 29 AÑOS	2	5.5
DE 30 A39 AÑOS	17	47.3
DE 40 A 49 AÑOS	2	5.5
MAS DE 49 AÑOS	11	30.5
TOTAL	36	100

décimo día a fín de evaluar la presencia e intensidad de los signos y síntomas del herpes genital: prurito, eritema, dolor, ardor, vesículas, exudación y erosión.
La respuesta terapéutica se la clasificó en:
Muy buena cuando las lesiones desaparecen hasta el cuarto día de tratamiento tomando en cuenta los parámetros de dolor, eritema, prurito, vesículas, erosiones, exudación y cicatrización.

Buena: cuando los signos y síntomas desparecen entre el quinto y séptimo día de evolución de la enfermedad.

Mala: cuando los signos y síntomas desparecen después del séptimo día de evolución.

TABLA 3: INTENSIDAD DE LAS MANIFESTACIONES CLINICAS

SIGNO-SINTOMA	No.	%
1) PRURITO		
LEVE	13	36.1
MODERADO	19	52.7
INTENSO	1	2.7
2) DOLOR		
LEVE	14	38.8
MODERADO	20	55.5
3) ERITEMA		
LEVE	15	41.6
MODERADO	14	38.8
MUY INTENSO	7	19.4
4) VESICULAS		
LEVE	7	19.4
MODERADO	15	41.6
INTENSO	3	8.3
5) EXUDADO		
LEVE	14	38.8
MODERADO	10	27.7
INTENSO	2	5.5
6) EROSIONES		
LEVE	7	19.4
MODERADA	18	50
MUY INTENSA	5	13.8

TABLA 2: LOCALIZACION DE LAS LESIONES EN PACIENTES CON HERPES GENITAL.

LOCALIZACION	No.	%
CUERPO DEL PENE	19	52.7
SURCO BALANO-PREPUCIAL	11	30.5
GLANDE	1	2.7
REGI"N PERINEAL	3	8.3
COMBINADA	2	5.5
TOTAL	36	100

RESULTADOS

A partir del estudio clínico y de la respuesta terapéutica de estos 36 pacientes con edades comprendidas entre los 18 y 65 años de edad, todos del sexo masculino, hemos podido realizar las siguientes observaciones:

El grupo de edad predominante fue el comprendido entre 30 y 39 años con 17 casos. (Tabla No.1.)

Distribución de casos según localización de la lesión: dorso del pene 19, surco balano-prepucial 11, región perineal 3, glande 1 y 2 pacientes que presentaron lesiones combinadas en cuerpo del pene y surco balonoprepucial a la vez. (Tabla No. 2.)

Distribución de casos según intensidad de signos y síntomas:
La intensidad de las manifestaciones clínicas presentadas por nuestros pacientes fue muy variada así tenemos: El prurito estuvo presente en todos con una intensidad variable desde leve 13 pacientes, moderado 19 pacientes e intenso 1 paciente, 3 no presentaron prurito.
El dolor se presenta en forma leve en 14 pacientes y moderado en 20 pacientes, 2 no tuvieron dolor.
El eritema fue observado en todos los casos: 15 fue leve, 14 moderado y en 7 muy intenso, este signo es el que perdura más tiempo después de cualquier tratamiento.
Las vesículas se observaron en 25 pacientes: en 7 fue leve, en 15 moderada y en 3 intensa.
La exudación fue leve en 14 pacientes, moderada en 10 e intensa en 2 pacientes.
Las erosiones se manifestaron en 30 pacientes: en 7 fue leve, en 18 moderada y en 5 muy intenso.(Tabla No. 3)

Resultados terapéuticos:

Con el uso de Clorhidrato de Tromantadina se encontraron las siguientes respuestas en 18 pacientes:
Muy buena con 13 pacientes (72,2%) las lesiones desaparecieron al cuarto día.

TABLA 4: RESPUESTA GENERAL AL TRATAMIENTO

	TROMANT.**		A. BORICO	
RESPUESTA	No.	%	No.	%
MUY BUENA	13	72.2*	1	5.5
BUENA	4	22.2	16	88.8
MALA	1	5.5	1	5.5
TOTAL	18	100	18	100

* $p < 0.001$
** Tromantadina (Viru-Merz ®)

Buena con 4 pacientes (22,2%) en el que las lesiones remitieron casi en su totalidad entre el quinto y séptimo día persistiendo leves signos como el eritema varios días más.
Malo con 1 paciente (5.5%) persistiendo las lesiones por más de 7 días sin modificación alguna.
De los 18 pacientes estudiados con el ácido bórico al 2% se encontraron las siguientes respuestas:
Muy Buena con 1 paciente (5.5%), Buena con 16 pacientes (88,8%) y Mala con 1 paciente (5,5%) (Tabla 4).
La evolución de las manifestaciones clínicas en cuanto a desaparición en días de los signos y síntomas de los pacientes tratados con Tromantadina fue de la siguiente manera:

El Prurito desapareció al primer día de tratamiento en 10 pacientes, al segundo día 5 pacientes y al tercer día 2;
El dolor desapareció al primer día en 7 pacientes, al segundo en 7 pacientes y al tercer en 1 paciente;
El eritema es el signo que más perduró en la evolución de la enfermedad en 1 paciente desapareció al segundo día, al tercer día en 1 paciente, al cuarto día en 2, al quinto día 4, al séptimo en 4 pacientes y al décimo dos.
Las vesículas desaparecieron al primer día en 1 paciente, al segundo en 7 y al tercer en 3;
La exudación desapareció al primer día en 4 pacientes, al segundo día en 6 y al tercer en 2;
La erosión desapareció al tercer día en 5 pacientes, al cuarto en 6, al quinto en 1 y al sexto en 2;

En resumen: El prurito, el dolor y las vesículas fueron los tres primeros signos y o síntomas en desaparecer y lo hicieron entre el primero y el tercer día.

La exudación, la erosión y el eritema empiezan ha desaparecer al tercer día de tratamiento y tenemos una completa remisión al sexto día de casi todos los pacientes, uno se complicó por infección bacteriana sobreañadida.

Efectos colaterales: No se evidenció manifestaciones de efectos tipo alérgico o de contacto tanto con la aplicación de la tromantadina o con ácido bórico.

CONCLUSIONES:

De este trabajo se puede obtener las siguientes conclusiones:
Con tromantadina se obtienen respuestas muy buenas estadísticamente significativas en forma más rápida (72,2%) que con el ácido bórico al 2%, (5,5%) al cuarto día de tratamiento.
Las dos medicaciones bajo estudio fueron muy bien toleradas.

RECOMENDACIONES:

En vista de que con el uso de Tromantadina se obtiene un alivio significativamente más rápido de las manifestaciones clínicas de la enfermedad, esta medicación constituye en la actualidad una nueva y excelente opción de tratamiento tópico para el herpes genital, usado dentro de los 3 primeros días, ya que su acción virustática impide la adsorción del virus en la superficie de la célula huésped (queratinocito), inhibiendo su penetración, así como también interfiere e interrumpe la maduración y replicación del mismo, con todo ello reduce la severidad de las lesiones, aborta sus manifestaciones clínicas y acorta el período de evolución de los signos y síntomas de la enfermedad como se ha evidenciado en este estudio donde la respuesta favorable utilizando el gel de Tromantadina es significativamente superior en comparación al uso del ácido bórico al 2%.

BIBLIOGRAFIA

1.- Rook A, Wilkinson D, Edbling F, Champion r.: Tratado de Dermatología, cuarta edición, Ediciones Doyma Barcelona, 1989. Pp725-760.
2.- Berkow R. Y colb. Enfermedades infecciosas y parasitarias. El manual Merck. Novena edición. Oceano España 1994. Pp197.219-20.
3.- Arenas R. Herpes simple. Dermatología Atlas, diagnóstico y tratamiento. Segunda edición Mcgraw-Hill. Interamericana. México 1996 pp569-571.
4.- Viglioglia P. Virosis cutáneo mucosas. Dermatología Elemental. Buenos Aires 1985 pp 183-185.
5.- Du Vivier, Mckee. Atlas de Dermatología clínica. Segunda edición, Mosby Doyma libros. Londres 1995 (pp12.7-12.9).
6.- Whitley R. Kroon S, Wood M International Herpes Management Forum. (IHMF) 1994 11.
7.- Calero G. Aspectos Controversiales en el Manejo del Herpes genital. Dermatología Vol. 5. Num. 1 1996 pp 17-18.
8.- Jauregui-I; Urratia-I; Gamboa-pm; Anteparal-I Allergic contact dermatitis from tromantadine. J-Investig-Allergol-Clin-Inmunol. 1997 Jul.- Aug; 7 (4): 260-1.
9.- Crowe-S; Mills-J. The future of antiviral chemotheraphy. Dermatol-Clin.1988 Oct; 6(4): 521-37.
10.- Hellgren-L; Hermann-LS. Tromantadine hydrochloride in the treatment of herpes simplex. Results of a double-blind therapeutic trial and an open prophylactic investigation.Dermatologica. 1983; 167 m(5) 267-72
11.- Bondi E. Jegasothy B., Lazarus G, MD. Dermatology. Diagnosis and Theraphy. First edition Eidtorial Appleton Lange pp 63-66, 390-396.

EVALUACION DE LA CRIOCIRUGIA EN TUMORES EPITELIALES DE LA PIEL EN EL HOSPITAL C.A.M.

Dra Cecilia Cañarte*, Dr. Santiago Palacios**.

* Médico Residente. Hospital Dermatológico Gonzalo González. Quito
** Médico Tratante. Hospital Carlos Andrade Marín. IESS. Quito

RESUMEN

Presentamos una evaluación de 4 años de segumiento de la criocirugía en el tratamiento de carcinoma basocelular y espinocelular en el Hospital Carlos Andrade Marín del Instituto Ecuatoriano de Seguridad Social. Se trataron 25 pacientes, obteniendo una tasa de curación del 92 %. Se presentó un caso de recidiva local y otro de metástasis ganglionar.

SUMMARY

We present an evaluation based on a 4 years treatment by cryosurgery in the treatment for basocelular carcinoma and espinecelular in the Carlos Andrade Marín Hospital of the ecuadorian Social Security Institute. 25 patients were treated, obtaining a cured rate of 92%. One local recidive case appeared and another one of ganglionar metastasis.

Palabras Claves: Carcinoma Epitelial, Crioterapia.

La Criocirugía, se ha consolidado definitivamente dentro de los recursos terapéuticos en dermatología y ocupa un lugar importante en el tratamiento del Carcinoma Basocelular (CBC) y Espinocelular (CEC).

La Criocirugía utiliza un diferencial de temperatura (congelación) para producir necrosis celular por alteración de la membrana y formación de cristales. Se utilizan varias sustancias criogénicas como: nitrógeno líquido, óxido nitroso, dióxido de carbono y Freón (1); el nitrógeno líquido presenta muchas facilidades para su uso y permite una congelación super rápida ideal.

CORRESPONDENCIA:
Dr. Santiago Palacios
Servicio de Dermatología. Hospital C.A.M. - I.E.S.S.
Quito

El tratamiento con criocirugía del CBC y CEC, se ha reportado desde hace más de 20 años. Las tasas de curación reportadas son superiores al 95 % con seguimiento de hasta 5 años (1,2,3). Se obtienen mejores resultados mediante afeitado y curetaje previo a la aplicación de la sustancia criogénica (2). Los tumores grandes (> 2.5 cm de diámetro), en los que se pueden definir adecuadamente los límites del tumor tienen tasas altas de curación. El pabellón auricular y el ala nasal son loca-lizaciones adecudas para el tratamiento, por la buena tole-rancia del cartílago al frío (3,4,5,7).

La criocirugía presenta importantes ventajas en el tratamiento de tumores como: terapia ambulatoria y rápida, posibilidad de tratar varias lesiones a la vez, aplicación adecuada en zonas de difícil acceso quirúrgico, muy buenos resultados cosméticos; y, mínimo trauma quirúrgi-

co, físico, psíquico, que le hace ideal para el tratamiento en pacientes geriátricos (6).

En el servicio de dermatología del hospital C.A.M. los tumores epiteliales son frecuentes, representan el 1.98 % de todas las consultas nuevas por año. En pacientes geriátricos, uno de cada cuatro pacientes presentan tumores epiteliales, de ellos más de la mitad se diagnostican por hallazgo casual en el exámen físico (8-9).

Consideramos importante la evaluación del tratamiento de los tumores epiteliales mediante criocirugía, como una alternativa útil en el tratamiento del carcinoma epitelial de la piel.

OBJETIVO.

Evaluar la eficacia de la criocirugía en tumores epiteliales de piel en el Servicio de Dermatología del Hospital Carlos Antrade Marín del Instituto Ecuatoriano de Seguridad Social de Quito.

MATERIALES Y METODOS.

Realizamos un estudio prospectivo a 25 pacientes con diagnóstico clínico e histológico de CBC y CEC que acudieron a la consulta externa desde enero de 1996 hasta enero de 1997.
Todos los pacientes fueron registrados en una hoja de protocolo diseñada para el estudio. El tratamiento se realizó en todos los casos mediante:

1. Curetaje terapéutico (eliminación de toda la masa tumoral)
2. Cauterización de la lesión,
3. Aplicación de nitrógeno líquido en tres ciclos de congelamiento rápido, con terminales cerrados (termocubetas). En algunos tumores grandes, adaptamos tapas de aluminio al tamaño de la lesión. El control de la congelación la realizamos mediante la visualización de un margen de 5 mm del borde del tumor
4. Control a las 48 horas, a los 8, 15, 30, 60 y 90 días; y cada 6 meses por 3 años consecutivos.
5. Repetición del tratamiento a los 30, 60 y 90 días, en los casos de observación de alteraciones epiteliales.

RESULTADOS.

Características de la muestra

Nº de pacientes	25	(100 %)
Hombres	13	(52%)
Mujeres	12	(48%)
Edad		
Media	67	(45-89)
Diagnóstico		
Basocelular	17 (68%)	
Espinocelular	8 (32%)	

Localización :

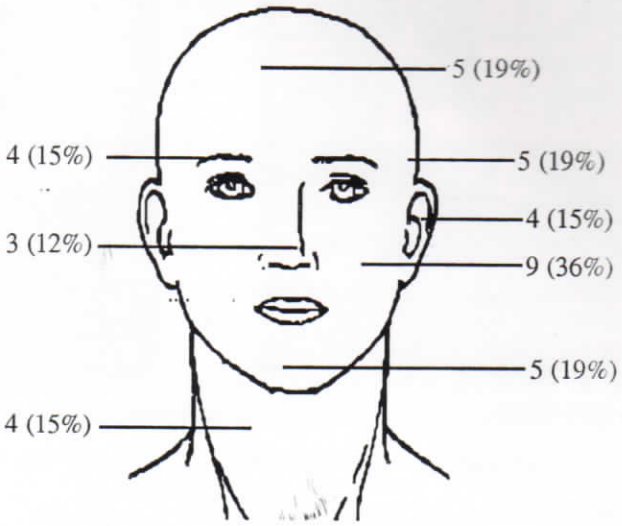

El tiempo de evolución de las tumoraciones fue de: 17 (68 %) menos de un año de evolución, 5 (20 %) de uno a tres años, y 3 (12%) más de tres años.

El tamaño de las lesiones en el momento del tratamiento fue: 8 (30%) < 3 mm, 4 (16%) 3-6 mm, 5 (19 %) 6-9 mm, 4 (16 %) 10-15 mm, 4 (16 %) > 15 mm.

Número de sesiones:

	Ca. Basocelular	Ca. Espinocelular
Una	8	3
Dos	7	2
Tres	3	2

Efectos secundarios inmediatos (48 horas): todos los pacientes presentaron edema, eritema y exudación; en 1(4%) caso se presentó una lesión hemorrágica ampollosa importante, 7 (28 %) pacientes referían dolor moderado.

Efectos secundarios tardíos (>90 días): 9(36%) pacientes presentaron lesión cicatrizal; 13 (52%) lesiones hipocrómicas; 25(100%) pacientes se mostraron conformes con el tratamiento. 1 (4%) pacientes presentó una recidiva del CBC a los 2 años. 1 (4%) paciente con CEC en el pabellón auricular presentó metástasis a ganglios regionales a los 6 meses, sin recidiva en el tumor primario.

Fig. 1. Evolución del tratamiento (curetaje-cauterización-criocirugía): A, tumoración inicial; B, aplicación de criocirugía (nitrógeno líquido); C, cicatriz posterapéutica (2 meses).

DISCUSION.

El CBC y el CEC son tumoraciones frecuentes. En nuestro estudio tratamos dos veces más CBC que CEC, lo que se relaciona con la frecuencia global de estas tumoraciones, en Quito la relación de CBC:CEC es de 10:1 (8). La población más afectada son los adultos mayo-res, con una media de 67 años. Todos los tumores tratados se presentaron en la cara.

El tratamiento se realiza en consulta externa, es muy bien tolerado por los pacientes, rápido, y no presenta dificultades técnicas en su aplicación. Es importante, una buena anestesia local, que permita un curetaje y una criocirugía adecuada. Todos los pacientes, especialmente los de mayor edad, que generalmente se encuentran sometidos ha varios tratamientos a la vez, prefieren la criocirugía ambulatoria a la cirugía convencional. (10-11)

La tasa de curación, en la muestra estudiada fue en el 92%, en concordancia con otras referencias en la literatura mundial (1,2,3,4,7,11,). Consideramos que este porcentaje de curación es adecuado y valido, especialmente en pacientes geriátricos en los que se produce un menor trauma físico-psíquico, con una terapia eficaz de bajo costo y rápida; en todo caso es una técnica ciega y preferimos la cirugia convencional con la comprobación histológica de los bordes de extirpación, en pacientes jóvenes.

La mayoría de pacientes, consulta en el primer año de evolución de sus lesiones, con tumoraciones pequeñas en la mayoria de los casos. La población de pacientes jubilados, que acuden a la consulta del hospital CAM, es numerosa y tienen facilidad en el acceso a la atención médica. Es importante tener en cuenta que la mayoría de CBC en pacientes geriátricos se diagnostican por hallazgo casual. Los CBC grandes, son una buena indicación para criocirugía, por la facilidad que permite para identificar los límites de la lesión.

La recidiva local se presentó en un paciente con CBC, es una eventualidad que se presenta con todos los tratamientos, por lo que se debe tener especial atención en los controles clínicos. La posibilidad de metástasis del CBC es mínima, menor de 0.1 % (6,12,13).

Un paciente con CEC, localizado en el lóbulo del pabellón auricular, de más de un año de evolución y de más de 15 mm de diámetro, presentó metástasis ganglionar en el cuello a los 6 meses del tratamiento, sin recidiva local. Las metástasis en el CEC se presentan en el 7 % de los casos; el pabellón auricular no es una localización especial de riesgo de metástasis como el labio inferior, lasien y el dorso de manos (14). Debemos tomar en cuenta esta posibilidad desafortunada, especialmente en tumores mal diferenciados, grandes, que comprometen planos profundos.

La incomodidad con las reacciones secundarias inmediatas, fue bien aceptada por los pacientes, en todos se advirtío adecuadamente la evolución del tratamiento. En los efectos tardíos, encontramos una de las grandes ventajas de la criocirugía, porque las lesiones residuales, cicatriz e hipocromía, son estéticamente muy buenas.

CONCLUSIONES

- La criocirugía es una buena alternativa en el tratamiento de CBC y CEC (tasa de curación del 92 %).

- Es un procedimiento de bajo costo, que se puede realizar en la consulta.
- Es una buena alternativa a la cirugía convencional, especialmente en pacientes geriátricos, o en casos de dificil acceso quirúrgico de la lesión.
- Es necesario conocer adecuadamente la técnica y realizar un tratamiento lo suficientemente agresivo para evitar recidivas.
- Los resultados cosméticos son muy buenos.
- Es importante hacer énfasis en la educación a la población general y fortalecer los criterios para la prevención y diagnóstico en atención primaria, que permitan un diagnóstico precoz y en consecuencia un tratamiento curativo fácil.

BIBLIOGRAFIA

1. Villamizar B.J.R, García J.F: Criocirugía. Revista Sociedad Colombiana de Dermatología, 3(1): 10-12, 1994
2. Fernandez Bosmediano J.M.: Criocirugía. Perlas Frías. 2:11-15 1995.
3. Fernandez Bosmediano J.M: Tratamiento de carcinoma basocelular en pirámide nasal. Perlas Frías. 3: 17-24 1996.
4. Pérez Montejano, M; Escudero, F.J.; Colas, C; Cruz, J; Pelay, M.J.; Castro, J.A: Carcinoma Basocelular de la matriz. Revisión y tratamiento quirúrgico en 63 pacientes. Piel 8(2): 73-79, 1993
5. Pascuali, P; Castellanos, O: Carcinoma Espinocelular. Estudios restrospectivo desde 1988 -1992 del Servicio de Dermatología del Hospital de Caracas. Dermatología Venezolana 31(4) 149-153. 1993
6. Requena, L; Sánchez, E: Variantes histológicas del epiteliona basocelular. Piel 6(1) 21-30. 1991
7. Ferrer-Bernat, J; De la Barreda, F; Woroszylsky, A: Tratamiento con criocirgía del carcinoma basocelular localizado en la pirámide nasal. Med. Cut. I.L.A. 23:371-375. 1999
8. Cañarte C; Palacios S.: Dermatosis geriátricas en el hospital C.A.M.. Dermatología Ecuatoriana, 7:15-18, 1988.
9. Palacios S.: Carcinoma Epitelial en Quito. Conferencia magistral. X Congreso Ecuatoriano de Dermatología. Cuenca., 1999
10. Cañarte, C; Palacios S.: Criocirugía en hemangioma cavernoso. IX Congreso Ecuatoriano de Dermatología -Poster. Quito, 1997.
11. Cañarte, C; Palacios S.: Criocirugía en tumores de piel. X Congreso Ecuatoriano de Dermatología - Comunicación libre. Cuenca. 1999
12. Iglesias Díez: Tratado de Dermatología. Iera. Edición, Editorial Madrid. 1994.
13. Fitzpatrick. Dermatología en Medicina General. Tomo 1, 4ta Edición. Editoral Médica Panamericana. 559. 1997
14. Escudero Ordoñez, J: Cáncer cutáneo. Carcinomas basocelulares y espinocelulares. Sarcomas. Medicine 6(95): 4221-4230. 1995

CORRELACION CLINICA DE LA DERMATITIS ATOPICA Y LOS NIVELES DE IgE

Cañarte C.*, Trujillo R.*, Bilbao G.*, Legña M.**.

* Medicos Residentes. Hospital Dermatológico Gonzalo González. Quito
** Médico Tratante. Hospital Dermatológico Gonzalo González. Quito

RESUMEN

La Dermatitis Atópica (D.A.) es un proceso inflamatorio crónico, recurrente, muy pruriginoso, de origen multifactorial. en nuestro hospital representa el 3.7 % de las consultas nuevas, en las cuales vamos a observar datos epidemiológicos de nuestro medio, características de diagnóstico clínico, y, la correlación de valores de IgE con las manifestaciones clínicas.
Se realiza un estudio prospectivo durante un año (Febrero 98-99) Se incluyen 100 pacientes con dermatitis atópica, tomados al azar. todos los pacientes fueron dosificados de IgE.
De los 100 pacientes , 61% fueron mujeres, el grupo etáreo de mayor incidencia pertenece a los niños (67%). El principal síntoma de consulta fue el prurito 97% y las lesiones eczematosas 93%. Los niveles de IgE fueron normales en el 38%. Los valores más altos corresponden a los siguientes grupos: sexo femenino y niños de 1 a 12 años. Según el grado de severidad los datos medios fueron: leve 291U.I/ml, moderado 163.4 U.I./ml, severo 486 U.I./ml.
En conclusión: La D.A. es un proceso de mayor prevalencia en niños y en el sexo femenino, el síntoma cardinal es prurito, el 62% de pacientes presenta IgE elevado, con valores más altos en niños y mujeres, no hay correlación directa entre los niveles de IgE y el grado de severidad clínica.

SUMMARY

Atopic Dermatitis (AD) is a very pruritic chronic-relapsin inflammatory ski disease. It represents 3.7% of the new cases consulted in our hospital. In the following study we would like to report our observations concerning epidemiologic facts of our environment, clinical diagnostic features and the correlation of the serum IgE levels with the clinical manifestations of AD.
A prospective study during a year (Feb. 98 -99) was done. One hundred patients with AD diagnose were randomyl included.
From all patients studied, 61% were female, the group with the highest incidence corresponded to children (67%). The main symptoms of consulting were itch (97%) and eczematous lesions (93%). The serum IgE levels were normal in 38%, the groups eith highest levels were: female and children age 1 to 12. According to the severity grade the average results were: light 291 UI/ml, moderate 163.4 UI./ml and severe 486 UI/ml.
In conclusion: AD has higher prevalence in children and females; there is no exact correlation among serum IgE levels and the clinical severity grade.

Palabras Claves: Dermatitis atópica, Eczema, Niveles de IgE.

La DA es una dermatitis crónica muy pruriginosa recurrente de tipo alérgico que se observa en un gran número de casos en el contexto de una historia familiar o de "atopia" . Puede ser influenciada por múltiples factores, tales como irritantes, aeroalergenos, alimen-

*. Premio al mejor trabajo presentado en el IX Congreso Ecuatoriano de Dermatología. Cuenca 1999

- Es un procedimiento de bajo costo, que se puede realizar en la consulta.
- Es una buena alternativa a la cirugía convencional, especialmente en pacientes geriátricos, o en casos de dificil acceso quirúrgico de la lesión.
- Es necesario conocer adecuadamente la técnica y realizar un tratamiento lo suficientemente agresivo para evitar recidivas.
- Los resultados cosméticos son muy buenos.
- Es importante hacer énfasis en la educación a la población general y fortalecer los criterios para la prevención y diagnóstico en atención primaria, que permitan un diagnóstico precoz y en consecuencia un tratamiento curativo fácil.

BIBLIOGRAFIA

1. Villamizar B.J.R, García J.F: Criocirugía. Revista Sociedad Colombiana de Dermatología, 3(1): 10-12, 1994
2. Fernandez Bosmediano J.M.: Criocirugía. Perlas Frías. 2:11-15 1995.
3. Fernandez Bosmediano J.M: Tratamiento de carcinoma basocelular en pirámide nasal. Perlas Frías. 3: 17-24 1996.
4. Pérez Montejano, M; Escudero, F.J.; Colas, C; Cruz, J; Pelay, M.J.; Castro, J.A: Carcinoma Basocelular de la matriz. Revisión y tratamiento quirúrgico en 63 pacientes. Piel 8(2): 73-79, 1993
5. Pascuali, P; Castellanos, O: Carcinoma Espinocelular. Estudios restrospectivo desde 1988 -1992 del Servicio de Dermatología del Hospital de Caracas. Dermatología Venezolana 31(4) 149-153. 1993
6. Requena, L; Sánchez, E: Variantes histológicas del epiteliona basocelular. Piel 6(1) 21-30. 1991
7. Ferrer-Bernat, J; De la Barreda, F; Woroszylsky, A: Tratamiento con criocirgía del carcinoma basocelular localizado en la pirámide nasal. Med. Cut. I.L.A. 23:371-375. 1999
8. Cañarte C; Palacios S.: Dermatosis geriátricas en el hospital C.A.M.. Dermatología Ecuatoriana, 7:15-18, 1988.
9. Palacios S.: Carcinoma Epitelial en Quito. Conferencia magistral. X Congreso Ecuatoriano de Dermatología. Cuenca., 1999
10. Cañarte, C; Palacios S.: Criocirugía en hemangioma cavernoso. IX Congreso Ecuatoriano de Dermatología -Poster. Quito, 1997.
11. Cañarte, C; Palacios S.: Criocirugía en tumores de piel. X Congreso Ecuatoriano de Dermatología - Comunicación libre. Cuenca. 1999
12. Iglesias Díez: Tratado de Dermatología. Iera. Edición, Editorial Madrid. 1994.
13. Fitzpatrick. Dermatología en Medicina General. Tomo 1, 4ta Edición. Editoral Médica Panamericana. 559. 1997
14. Escudero Ordoñez, J: Cáncer cutáneo. Carcinomas basocelulares y espinocelulares. Sarcomas. Medicine 6(95): 4221-4230. 1995

CORRELACION CLINICA DE LA DERMATITIS ATOPICA Y LOS NIVELES DE IgE

Cañarte C.*, Trujillo R.*, Bilbao G.*, Legña M.**.

* Medicos Residentes. Hospital Dermatológico Gonzalo González. Quito
** Médico Tratante. Hospital Dermatológico Gonzalo González. Quito

RESUMEN

La Dermatitis Atópica (D.A.) es un proceso inflamatorio crónico, recurrente, muy pruriginoso, de origen multifactorial. en nuestro hospital representa el 3.7 % de las consultas nuevas, en las cuales vamos a observar datos epidemiológicos de nuestro medio, características de diagnóstico clínico, y, la correlación de valores de IgE con las manifestaciones clínicas.
Se realiza un estudio prospectivo durante un año (Febrero 98-99) Se incluyen 100 pacientes con dermatitis atópica, tomados al azar. todos los pacientes fueron dosificados de IgE.
De los 100 pacientes , 61% fueron mujeres, el grupo etáreo de mayor incidencia pertenece a los niños (67%). El principal síntoma de consulta fue el prurito 97% y las lesiones eczematosas 93%. Los niveles de IgE fueron normales en el 38%. Los valores más altos corresponden a los siguientes grupos: sexo femenino y niños de 1 a 12 años. Según el grado de severidad los datos medios fueron: leve 291U.I/ml, moderado 163.4 U.I./ml, severo 486 U.I./ml.
En conclusión: La D.A. es un proceso de mayor prevalencia en niños y en el sexo femenino, el síntoma cardinal es prurito, el 62% de pacientes presenta IgE elevado, con valores más altos en niños y mujeres, no hay correlación directa entre los niveles de IgE y el grado de severidad clínica.

SUMMARY

Atopic Dermatitis (AD) is a very pruritic chronic-relapsin inflammatory ski disease. It represents 3.7% of the new cases consulted in our hospital. In the following study we would like to report our observations concerning epidemiologic facts of our environment, clinical diagnostic features and the correlation of the serum IgE levels with the clinical manifestations of AD.
A prospective study during a year (Feb. 98 -99) was done. One hundred patients with AD diagnose were randomyl included.
From all patients studied, 61% were female, the group with the highest incidence corresponded to children (67%). The main symptoms of consulting were itch (97%) and eczematous lesions (93%). The serum IgE levels were normal in 38%, the groups eith highest levels were: female and children age 1 to 12. According to the severity grade the average results were: light 291 UI/ml, moderate 163.4 UI./ml and severe 486 UI/ml.
In conclusion: AD has higher prevalence in children and females; there is no exact correlation among serum IgE levels and the clinical severity grade.

Palabras Claves: Dermatitis atópica, Eczema, Niveles de IgE.

La DA es una dermatitis crónica muy pruriginosa recurrente de tipo alérgico que se observa en un gran número de casos en el contexto de una historia familiar o de "atopia" . Puede ser influenciada por múltiples factores, tales como irritantes, aeroalergenos, alimen-

*. Premio al mejor trabajo presentado en el IX Congreso Ecuatoriano de Dermatología. Cuenca 1999

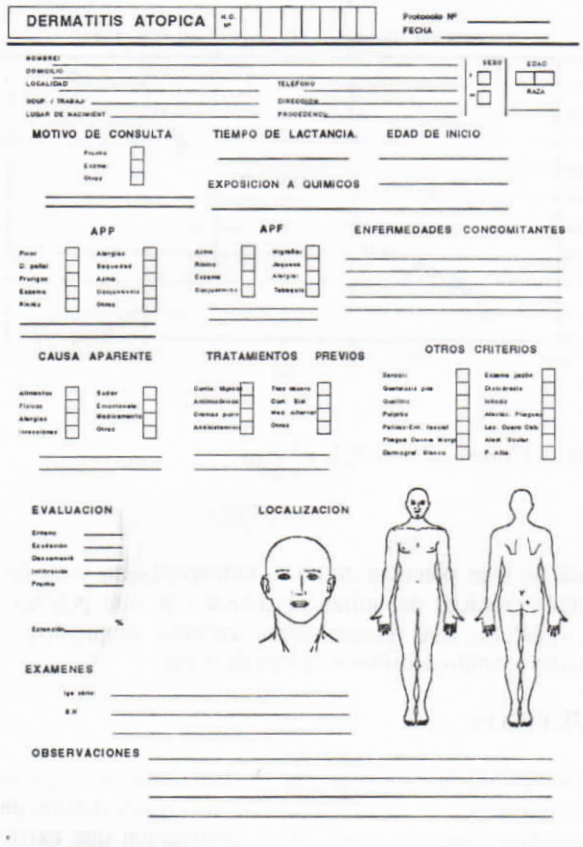

Fig. 1. Hoja de protocolo diseñada para el resgistro de datos en el estudio.

tos, microrganismos, hormonas sexuales, stress, sudoración y factores ambientales (1,2,3).
El término atopia viene de A=negativo y del griego topos= lugar y significa diferente extraño y fuera de lugar, se utiliza para identificar una condición hereditaria que predispone a padecer ciertos procesos patológicos muy diversos en relación a una respuesta exagerada a los factores mencionados anteriormente. Existe una hiperactividad de sistema inmune y nervioso, además de un tercer órgano de shock periférico (3). Se incluye el desarrollo de asma bronquial y rinoconjuntivitis alérgica en el 15.4% de los casos (4).

Es un proceso común, estudios anteriores indican una incidencia en niños de 2 a 3% (1), actualmente los estudios elevan esta taza en un 8 a 10% y otros autores de un 10 a 20% especialmente en paises occidentales (1,2,4).
Su causa es desconocida por eso no es fácil entender porque la enfermedad empieza en la primera infancia y va cambiando según el período de la vida, pues a medida que avanza en edad el paciente, las lesiones van disminuyendo, sin embargo evolucionan en forma de brote, se ha demostrado incluso alteraciones inmunológicas, humorales medidas por IgE en el 80% (4,5), así como también alteración en la subclase 4 de inmunoglobulina G, o IgG4 (3), y celulares mediadas por linfocitos T helper clase 2. Esto se ve reflejado en la terapia eficaz con

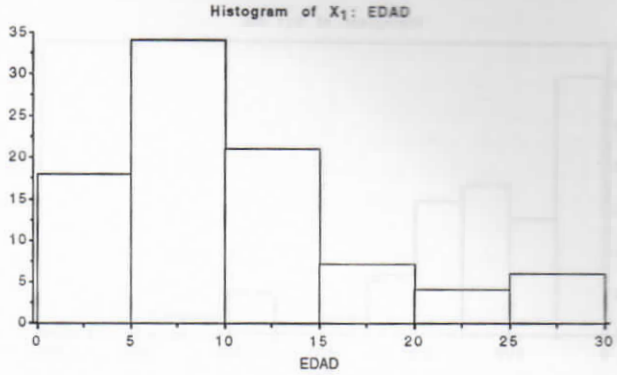

Tabla 1. Edad de los pacientes.

inmunomoduladores (4,5).

Existen anomalías de la reactividad vascular las cuales producen vasocontricción, evidenciándose palidez de la piel más frecuente en la cara alrededor de la naríz, boca y región orbicular dando una face típica con frialdad de los dedos de las manos, dermografismo blanco, existe además trastorno del metabolismo de los lípidos de las membranas (1,2).

Se podría decir que existe una combinación de factores genéticos, alteraciones metabólicas de la piel, anomalías vasomotoras, bloqueo del receptor beta adrenérgicos y cambios inmunológicos (3).

Para un diagnóstico de la DA es necesario tomar en cuenta los denominados criterios mayores que son: prurito, eczema que tendrá localización de acuerdo a la edad y los antecedentes familiares de atopía. Uno o dos de estos criterios, más tres de los criterios menores o atípicos que se mencionarán posteriormente dan el diagnóstico clínico de DA(6). Clínicamente debe hacerse un diagnóstico de acuerdo a la edad del paciente: en lactantes el inicio es entre los 2 y 6 meses de edad, las lesiones son eritema exudación y costra, la localización en cuero cabelludo,mejilla y mentón y está asociada básicamente a criterios mayores.

En la infancia la edad de inicio es a los 2 años y existe sequedad, liquenificación y escoriación, se localiza en los pliegues del codo, rodilla y muñeca y se asocia a criterios mayores y menores.En la adolescencia y adultos se inicia a partir de los 10 años y las lesiones son placas engrosadas y liquenificadas, se localizn en nuca, cara lateral del cuello, dorso de pies y manos, pecho, fosa cubital y poplitea y se asocia con criterios mayores y menores.

Cabe mencionar que el prurito es uno de los síntomas fundamentales pues existe disminución del umbral del prurito en pacientes con DA el cual se desencadena en la periferia por mecanismos no bien definidos en los cualesparece participar en forma importante las sustancias opiáceas, pues cualquier estímulo en la piel, sea inmunológico o no, desencadena en la zona del prurito que es llevado por

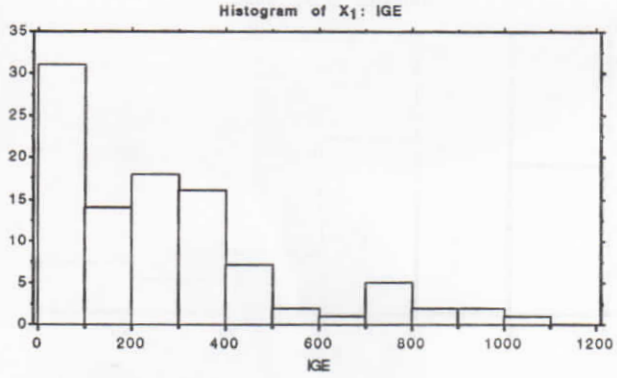

Tabla 2. Niveles de IgE

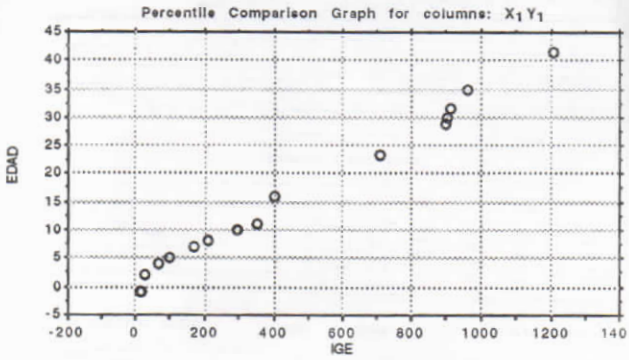

Tabla 3. Correlación de IgE y Edad.

fibras nerviosa periféricas de tipo C al sistema nervioso central. El rol de la histamina en la producción del prurito no está definida, la cual parece tener un papel importante en la urticaria más no en la DA. (3).

Existen otros procesos que no resultan específicos para el diagnóstico de DA pues se pueden encontrar también en pacientes no atópicos sin embargo se los considera como criterios menores atípicos básicos para su diagnóstico: xerosis, ictiosis, queratosis pilar, inmunoglobulina E elevada, eczema del pezón, queilitis, conjuntivitis, palidez eritema facial, pitiriasis alba, el pliegue de Dennie-Morgán, dermografismo blanco, pulpitis, dermatitis plantar juvenil, deshidrosis, dermatitis seborréica, liquenificación de la vulva, prurito anogenital crónico, eczema de manos, alopecia areata, alteraciones oculares, aspectos psicológicos como: irritabilidad, hostilidad, agresividad, ansiedad, neurosis, stress, rasgos depresivos y alteraciones del sueño en un 80% (3,5,7). Se menciona además pelo seco y sin brillo, piel más pálida de lo normal y cola de las cejas adelgazadas (Signo de Hertoghe). En casos muy severos linfadenopatias dermopáticas.

Su diagnóstico diferencial es con la dermatitis seborreíca, eczemas irritativos de contacto, alérgicos de contacto, prurigos, síndrome de Wiskott-Aldrich que se caracteriza por presentar lesiones similares a la DA pero tiene trombocitopenia, alteraciones en la función plaquetaria y una inmunodeficiencia de tipo celular.

Dentro de las complicaciones se menciona las infecciones por Staphylococos aureus, infecciones por virus como el molluscum contagiosum, verruga vulgar, erupción variceliforme de Kaposi por contacto del virus del herpes simple y en casos graves eritrodermia.

El tratamiento será de acuerdo al eczema inicial: en los agudos se utilizan sustitutos del jabón, aceites o cremas emolientes, fomentos con soluciones astringentes como permanganato de potasio, sulfato de cobre o incluso suero fisiológico. En los eczemas subagudos se utilizan corticoides de baja potencia como la hidrocortisona y en los eczemas crónicos de utiliza corticoides de alta potencia con vehículos más grasos como cremas, unguentos o pomadas y antihistamínicos orales.(8,9,10).

OBJETIVOS

El principal objetivo es observar los datos epidemiológicos de los pacientes en nuestro medio, las características de diagnóstico clínico y sobre too la correlación que existe entre las manifestaciones clínicas y los valores de inmunoglobulina E.

MATERIAL Y METODOS

Se realiza un estudio prospectivo desde febrero de 1998 a 1999 en el Hospital Dermatológico Gonzalo González. Se incluyen 100 pacientes con diagnóstico clínico de D.A. tomados al azar. Los datos se recolectaron en una hoja de protocolo original diseñado para el efecto con toma de material fotográfico de los pacientes y a todos se les dosificó inmunoglobulina E. Se realiza una clasificación por edad y severidad del cuadro con controles posteriores.

RESULTADOS

De los 100 pacientes estudiados, 61% corresponden al sexo femenino y 39% al sexo masculino; el 79% fueron de raza mestiza. La edad mínima fue de 2 meses y la edad máxima de 45 años con una media de 10.3% y una desviación estandar de 8.96%. Los grupos etáreos fueron: lactantes 9%, niños 67%, adultos 24%.

El principal síntoma de consulta fue el prurito 97% y las lesiones eczematosas 93%, el 84% refería antecedentes familiares de atopía. en el 70% se registró estos 3 criterios físicos y en el 30% , 2 de ellos.

Los criterios menores que se encontraron fueron: xerosis 63%, IgE elevada 59%, queratosis pilar 42%, dermografis-

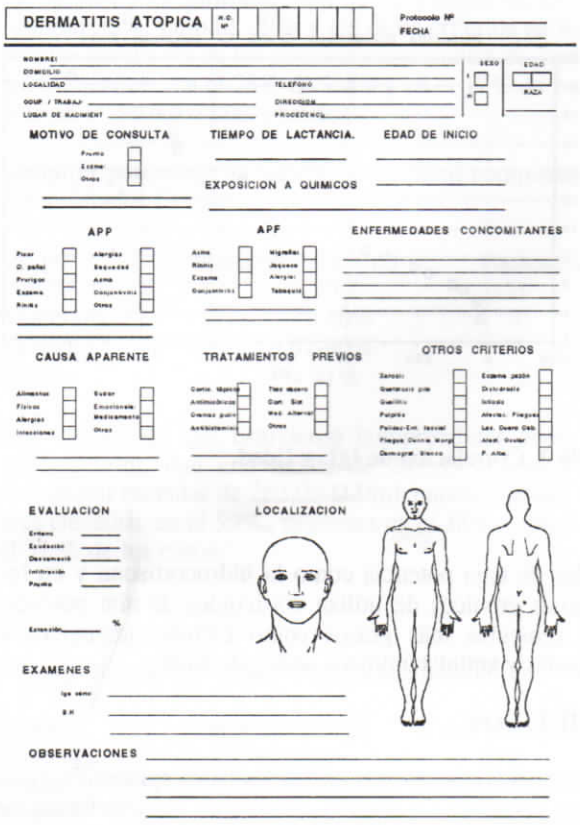

Fig. 1. Hoja de protocolo diseñada para el resgistro de datos en el estudio.

tos, microrganismos, hormonas sexuales, stress, sudoración y factores ambientales (1,2,3).
El término atopia viene de A=negativo y del griego topos= lugar y significa diferente extraño y fuera de lugar, se utiliza para identificar una condición hereditaria que predispone a padecer ciertos procesos patológicos muy diversos en relación a una respuesta exagerada a los factores mencionados anteriormente. Existe una hiperactividad de sistema inmune y nervioso, además de un tercer órgano de shock periférico (3). Se incluye el desarrollo de asma bronquial y rinoconjuntivitis alérgica en el 15.4% de los casos (4).

Es un proceso común, estudios anteriores indican una incidencia en niños de 2 a 3% (1), actualmente los estudios elevan esta taza en un 8 a 10% y otros autores de un 10 a 20% especialmente en paises occidentales (1,2,4).
Su causa es desconocida por eso no es fácil entender porque la enfermedad empieza en la primera infancia y va cambiando según el período de la vida, pues a medida que avanza en edad el paciente, las lesiones van disminuyendo, sin embargo evolucionan en forma de brote, se ha demostrado incluso alteraciones inmunológicas, humorales medidas por IgE en el 80% (4,5), así como también alteración en la subclase 4 de inmunoglobulina G, o IgG4 (3), y celulares mediadas por linfocitos T helper clase 2. Esto se ve reflejado en la terapia eficaz con

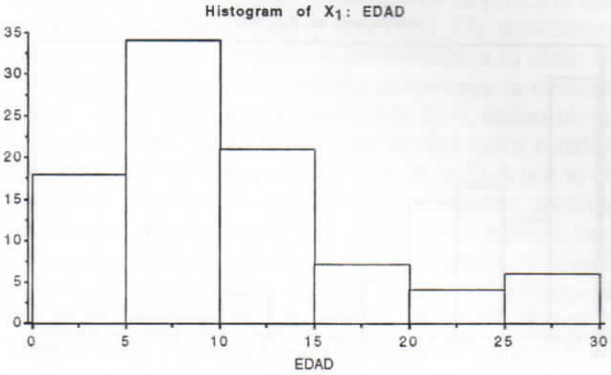

Tabla 1. Edad de los pacientes.

inmunomoduladores (4,5).

Existen anomalías de la reactividad vascular las cuales producen vasocontricción, evidenciándose palidez de la piel más frecuente en la cara alrededor de la naríz, boca y región orbicular dando una face típica con frialdad de los dedos de las manos, dermografismo blanco, existe además trastorno del metabolismo de los lípidos de las membranas (1,2).

Se podría decir que existe una combinación de factores genéticos, alteraciones metabólicas de la piel, anomalías vasomotoras, bloqueo del receptor beta adrenérgicos y cambios inmunológicos (3).

Para un diagnóstico de la DA es necesario tomar en cuenta los denominados criterios mayores que son: prurito, eczema que tendrá localización de acuerdo a la edad y los antecedentes familiares de atopía. Uno o dos de estos criterios, más tres de los criterios menores o atípicos que se mencionarán posteriormente dan el diagnóstico clínico de DA(6). Clínicamente debe hacerse un diagnóstico de acuerdo a la edad del paciente: en lactantes el inicio es entre los 2 y 6 meses de edad, las lesiones son eritema exudación y costra, la localización en cuero cabelludo,mejilla y mentón y está asociada básicamente a criterios mayores.

En la infancia la edad de inicio es a los 2 años y existe sequedad, liquenificación y escoriación, se localiza en los pliegues del codo, rodilla y muñeca y se asocia a criterios mayores y menores.En la adolescencia y adultos se inicia a partir de los 10 años y las lesiones son placas engrosadas y liquenificadas, se localizn en nuca, cara lateral del cuello, dorso de pies y manos, pecho, fosa cubital y poplitea y se asocia con criterios mayores y menores.

Cabe mencionar que el prurito es uno de los síntomas fundamentales pues existe disminución del umbral del prurito en pacientes con DA el cual se desencadena en la periferia por mecanismos no bien definidos en los cualesparece participar en forma importante las sustancias opiáceas, pues cualquier estímulo en la piel, sea inmunológico o no, desencadena en la zona del prurito que es llevado por

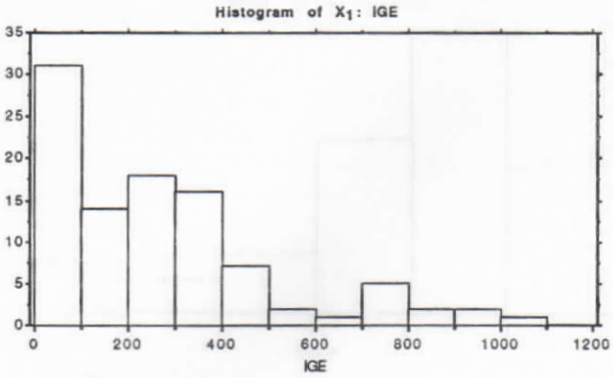

Tabla 2. Niveles de IgE

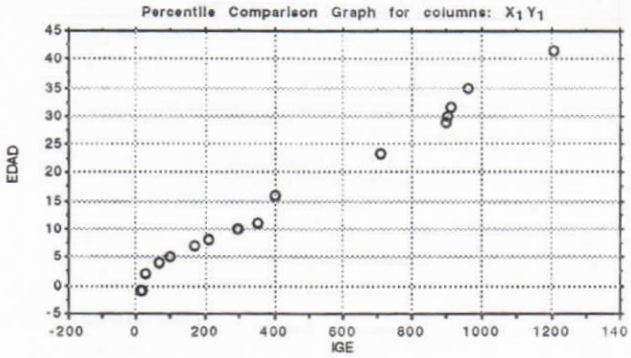

Tabla 3. Correlación de IgE y Edad.

fibras nerviosa periféricas de tipo C al sistema nervioso central. El rol de la histamina en la producción del prurito no está definida, la cual parece tener un papel importante en la urticaria más no en la DA. (3).

Existen otros procesos que no resultan específicos para el diagnóstico de DA pues se pueden encontrar también en pacientes no atópicos sin embargo se los considera como criterios menores atípicos básicos para su diagnóstico: xerosis, ictiosis, queratosis pilar, inmunoglobulina E elevada, eczema del pezón, queilitis, conjuntivitis, palidez eritema facial, pitiriasis alba, el pliegue de Dennie-Morgán, dermografismo blanco, pulpitis, dermatitis plantar juvenil, deshidrosis, dermatitis seborréica, liquenificación de la vulva, prurito anogenital crónico, eczema de manos, alopecia areata, alteraciones oculares, aspectos psicológicos como: irritabilidad, hostilidad, agresividad, ansiedad, neurosis, stress, rasgos depresivos y alteraciones del sueño en un 80% (3,5,7). Se menciona además pelo seco y sin brillo, piel más pálida de lo normal y cola de las cejas adelgazadas (Signo de Hertoghe). En casos muy severos linfadenopatias dermopáticas.

Su diagnóstico diferencial es con la dermatitis seborreíca, eczemas irritativos de contacto, alérgicos de contacto, prurigos, síndrome de Wiskott-Aldrich que se caracteriza por presentar lesiones similares a la DA pero tiene trombocitopenia, alteraciones en la función plaquetaria y una inmunodeficiencia de tipo celular.

Dentro de las complicaciones se menciona las infecciones por Staphylococos aureus, infecciones por virus como el molluscum contagiosum, verruga vulgar, erupción variceliforme de Kaposi por contacto del virus del herpes simple y en casos graves eritrodermia.

El tratamiento será de acuerdo al eczema inicial: en los agudos se utilizan sustitutos del jabón, aceites o cremas emolientes, fomentos con soluciones astringentes como permanganato de potasio, sulfato de cobre o incluso suero fisiológico. En los eczemas subagudos se utilizan corticoides de baja potencia como la hidrocortisona y en los eczemas crónicos de utiliza corticoides de alta potencia con vehículos más grasos como cremas, unguentos o pomadas y antihistamínicos orales.(8,9,10).

OBJETIVOS

El principal objetivo es observar los datos epidemiológicos de los pacientes en nuestro medio, las características de diagnóstico clínico y sobre too la correlación que existe entre las manifestaciones clínicas y los valores de inmunoglobulina E.

MATERIAL Y METODOS

Se realiza un estudio prospectivo desde febrero de 1998 a 1999 en el Hospital Dermatológico Gonzalo González. Se incluyen 100 pacientes con diagnóstico clínico de D.A. tomados al azar. Los datos se recolectaron en una hoja de protocolo original diseñado para el efecto con toma de material fotográfico de los pacientes y a todos se les dosificó inmunoglobulina E. Se realiza una clasificación por edad y severidad del cuadro con controles posteriores.

RESULTADOS

De los 100 pacientes estudiados, 61% corresponden al sexo femenino y 39% al sexo masculino; el 79% fueron de raza mestiza. La edad mínima fue de 2 meses y la edad máxima de 45 años con una media de 10.3% y una desviación estandar de 8.96%. Los grupos etáreos fueron: lactantes 9%, niños 67%, adultos 24%.

El principal síntoma de consulta fue el prurito 97% y las lesiones eczematosas 93%, el 84% refería antecedentes familiares de atopía. en el 70% se registró estos 3 criterios físicos y en el 30% , 2 de ellos.

Los criterios menores que se encontraron fueron: xerosis 63%, IgE elevada 59%, queratosis pilar 42%, dermografis-

mo blanco 37%,pitiriasis alba 35%,, pliegue de Dennie-Morgán 35%, pulpitis 29% y los otros criterios en menor escala. En el 57% de los pacientes se encontró de 4 a 6 criterios menores, en el 23% de 7 a 9 y en el 17% de 1 a 3 y solo en el 3% 10 o más criterios.

Según el porcentaje la superficie corporal comprometida los resultados fueron:

Grupo	Superficie corporal	Pacientes
Leve	1-30%	71
Moderada	31-60%	20
Severo	61-90%	7
Grave	> 91%	2

Los valores de IgE estuvieron comprendidos entre 8 a 1405 U.I./ml, con una media de 281.65 U.I./ml.y una desviación estándar de 263,05 U.I/ml, encontrándose valores elevados en el 59%,, normales en el 38% y bajos en el 32 % de los casos.

Los valores de IgE según el grupo etáneo fueron:

Grupo	Valor medio IgE	% con valores altos
Lactantes	207 U.I./ml	22%
Niños	420 U.I./ml	55%
Adultos	382 U.I./ml	83%

En relación al sexo, se obtuvieron los siguientes datos:

Grupo	Valor medio IgE	%con valores altos
Hombres	240 U.I./ml	51%
Mujeres	311 U.I./ml	64%

De acuerdo al grupo de severidad los resultados son:

Grupo	Valor medio IgE	% con valores altos
Leve	291 U.I./ml	67%
Moderado	163 U.I./ml	25%
Severo-grave	486 U.I./ml	55%

Conclusiones:

1.- La dermatitis atópica es un proceso de mayor prevalencia en niños y en el sexo femenino.
2.- El síntoma cardinal es el prurito.
3.- Se observan antecedentes familiares en el 84%.
4.- Valores normales de IgE en 38% de pacientes.
5.- Los valores más altos de IgE corresponden a niños y mujeres.
6.- No se observa relación proporcional entre los niveles de IgE y el grado de severidad clínica.

Discusión:

Desde que Robert Willan en 1808 determinó a la actual D.A como prúrigo, se vienen dando determinaciones en función a las alteraciones clínicas y actualmente inmunológicas de lo que es en sí la D.A., como Hebra, Brocq y Jacket, Besnier en 1892 asociándola con fiebre del heno y asma, hasta que en 1930 Sulzberger y col. dieron el término de eczema atópico o Dermatitis atópica.Sin duda desde que en 1966 Ishizaka y Col. (2,11,12). demostraron que los anticuerpos reagínicos pertenecían a la clase IgE de inmunoglobulinas, en estudios posteriores se demostró que el 43-80 % de los pacientes con D.A. tenían niveles elevados de IgE. En el Ecuador no existen datos estadísticos sobre la prevalencia e incidencia de la D.A por lo que decidimos diagnosticar clínicamente a nuestros pacientes del hospital dermatológico que acudían por primera vez a la consulta externa, dosificándoles IgE sérica y encontramos en nuestra serie de 100 pacientes elevadas las inmunoglobulina E en los adultos en el 83 %, en las mujeres 64 % y en cuanto a la severidad el 55 % más alto en los grupos severo y grave, tomando en cuenta que la valoración de la extensión y severidad se lo realizó con la tabla de los 9, datos muy distintos a los de la literatura , pués se menciona que existe una correlación directa entre los niveles de IgE y la severidad (1,2,6,7), nosotros no encontramos dicha correlación. El 38 % presentó niveles normales de IgE algunos con cuadro florido de D.A, se menciona más severidad en los niños, pero nosotros encontramos un alto porcentaje de complicación en pacientes adultos. En forma general encontramos D.A de mayor prevalencia en niños, pero en cuanto al sexo más se encontró en mujeres y el 84 % mencionó antecedentes familiares de atopía, pues lo consideramos alto tomando en cuenta que la literatura menciona un 33 % (2,10,11,13). Por tanto debemos seguir diagnosticando clínica e inmunológicamente a nuestros pacientes para tener datos a futuro de una serie de mayor número de pacientes y sacar posiblemente nuevas conclusiones.

BIBLIOGRAFIA

1.- Iglesias-Diez L.,Tratado de Dermatología, 1era edición, Luzan S.A.Ediciones,Madrid,1994. 356-365.
2.- Fitzpatrick T., Dermatología en Medicina General, Tomo II, 4ta edición, editorial Médica Panamericana S.A., España 1997, 1614-1632.
3.- Honeyman M.,J.,Dermatitis Atópica., Rol del Sistema nervioso.,Rev. Chilena de Dermatología, 13,4, 1997, 255-263.
4.- Massanes M.,G.,Millan F., Tratamiento actual de la Dermatitis atópica, piel, 6,10, 1991, 510-512.
5.- Kloblenzer P.,J.,Temas vinculados con los progenitores en el tratamiento del eczema infantil crónico.,Clínicas de Norteamerica, vol 3, ediciones interamericanas, USA, 1996, 437-440.
6.- Magaña G.M., Guía de Dermatología Pediátrica, Editorial Médica Panamericana, México, 1998 , 43-47.
7.- Finlay A., Measurement of disease activity and outcome in atopic dermatitis.,Brittish Journal of Dermatology, 135, 1996, 509-515.
8.- Herd R.,M.,Tidman M.J.;Prescott R.,J.; and Hunter A.; The cost of atopic eczema.; British Journal of Dermatology; 133;1996;20-23
9. -Darsow V,; Vievf D.; and Ring J.; The atopy patch test an increased rate of reactivity in patients who have an air-exposed pattern of atopic eczema.; British Journal of Dermatology ; 135; 1996; 482-488.
10.- Ferrandiz C.; Dermatología Clínica, editorial Mosby, 1era edición, Madrid, 1996;116-122.
11.-Marks R.; eczema; editada por Martín Dunitz; Germany; 1992.
12.-Abeck,D.;Andersson T.; Grosshan S.,E.;Jablonska S.; Kragballe K.;Vahlquist A., Schmidt T., Dupuy P., Ring J.; Topical application of a platelet activating factor (paf) antag-

CASO CLINICO

EPITELIOMA CALCIFICANTE DE MALHERBE. - PILOMATRICOMA.

Dra. Mendoza , Dra. Laura Soria.
Departamento de Anatomía Patológica
Hospital Luis Vernaza

RESUMEN

Reportamos 3 casos clínicos de las distintas variedades de pilomatricoma, dando un enfoque desde el punto de vista anatomo-patológico de cada una de estas.

SUMMARY

We report three clinic cases of different forms of Pylomatricoma giving an anatomy-pathology vision of them.

Palabras Claves: Hamartoma de la matriz capilar.

El pilomatricoma es una hamartoma de la matriz capilar que puede clasificarse. Fue descrito originalmente por Malherbe en 1880 como un tumos calcificante que se originaba de una glándula sebácea; subsecuentemente a través de estudios de microscopía e histoquímica se demostró que provenía de las células de la matriz del pelo.

Clínicamente es un tumor firme, silencioso, asintomático, tumor dérmico o subcutáneo, que mide entre 0.5 a 5 cms, de coloración rojoazulado. Se muestra como un tumor único, que aparece en cara,cuello o brazos, aunque también se lo ha visto en espalda, extremidades.

El tumor puede ocurrir en cualquier edad, pero aproximadamente el 40% de ellos ocurren en niños de alrededor de los 10 años, el 60% restante ocurre entre las dos primera décadas de vida.

Aunque el pilomatricoma fue reportado como un tumor benigno ha sido reportada una variante maligna. Así también aunque no es hereditario han sido observados casos de recurrencia familiar y algunos han sido asociados con distrofia miótica.

CASOS CLINICOS

CASO I

Paciente femenina de 35 años de edad con tumos nodular de forma irregular, dolorosa a la palpación de 2 años de evolución. Al estudio anatomopatológico encontramos un tumor bien delimitado compuesto por islotes de células basófilas en poca cantidad y acúmulos de células sombras, gran cantidad de calcio.

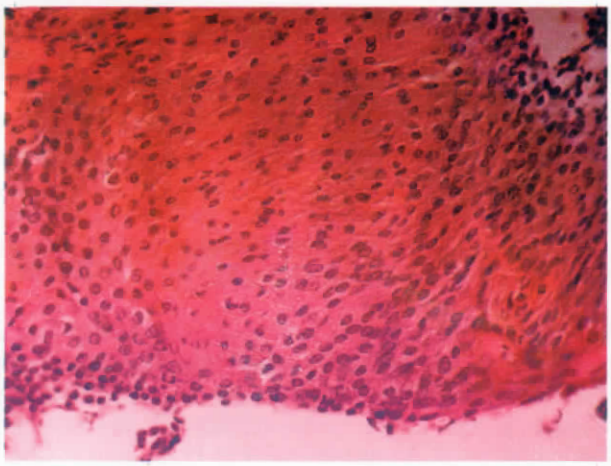

Fig. 1. Parte de la tumoración con islote de células basofílicas

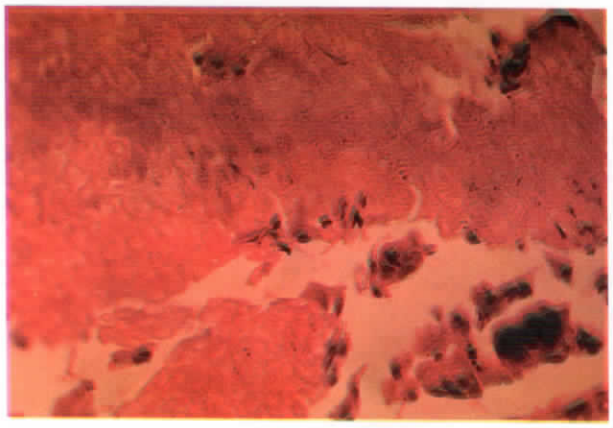

Fig. 2. Presencia de células "sombra" y de depósitos de calcio

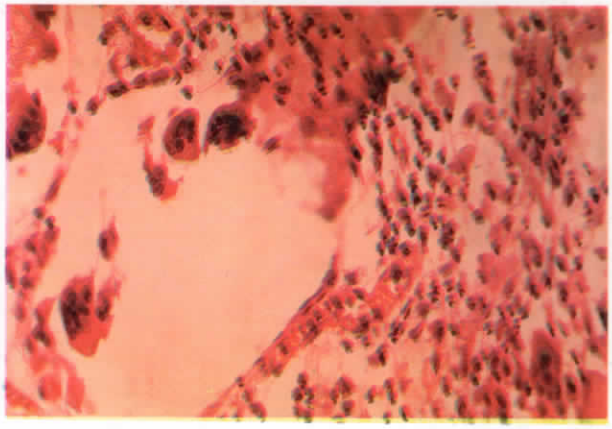

Fig. 3. Estroma reaccional con células gigantes de cuerpo extraño.

CASO II

Paciente femenina de 12 años de edad, con lesión tumoral dura, asintomática en tercio distal del brazo izquierdo. Al estudio anatomopatológico en dermis profunda hasta tejido celular subcutáneo: lesión tumoral bien delimitada compuesta por formaciones quísticas de tamaño variable, queratina, focos cálcicos y células fantasmas.

CASO III

Paciente de sexo femenino, 4 años de edad, con lesiones nodulares no dolorosas, una con secreción purulenta, localizada en brazo izquierdo y muslo; de un año de evolución. La descripción anatomopatológica se realizan por separado:

a.- Formación nodular en dermis media y profunda compuesta por múltiples formaciones quísticas contenido queratinosos rodeados por paredes epiteliales con muchos nidos de células sombra.
b.- Mas pequeño que el anterior rodeado por estroma muy vascularizado, muy edematosos, células inflamatorias crónicas , células plasmáticas.
c.- Formación quística de contenido queratínico, no muy bien delimitado con formaciones granulocíticas con presencia de células gigantes de cuerpo extraño, abundantes focos cálcicos. (4)

COMENTARIO

El pilomatricoma es un tumor de origen folicular que se localiza en el espesor de la dermis, pudiendo afectar en ocasiones a la grasa subcutánea.
Su aspecto resulta clásico, en las lesiones precoces predominan las células pequeñas y uniformes con núcleos basófilos, ovales e irregulares y citoplasma escaso.
Si bien éstas células pueden sufrir diferenciación escamosa en algunos focos, con mayor frecuencia maduran hacia las denominadas células fantasmas; estas se observan en lesiones de larga duración, son frecuentes las células gigantes en los límites de los islotes de las células fantasmas. A pesar de su nombre, muy pocos tumores presentan calcificación. Dentro de las formas clínicas el pilomatricoma múltiple, aunque no es común, puede existir como en el caso clínico nuestro número III; así mismo la forma perforativa es muy rara (5) y se debe a su localización en la papila y dermis media, lo que sugiere que una localización superficial puede ser una de las causas para su transepidermización.

Se ha observado (como fue descrito por Lopransri y Mihnen 1980) la presencia de proliferación patológica; células basaloides vesiculares, hipercromáticas con numerosas mitosis e infiltración a tejido adyacente y a vasos sanguíneos relacionados con el comportamiento agresivo del tumor; lo que es corroborado con el advenimiento de marcadores tumorales entre ellos queratina, B2 microglobulina y S 100 proteina. (4)

BIBLIOGRAFIA

1. R.M. Mackie. Source texbook of Dermatology. Tumours of the skin Appendages. R3311-9, R3311-20-27, R3311-1-7, R3311-12-12.
2. Ollague W. Manual de Dermatología y Venerología. Tumores de la piel. 6ta. edición. Pág. 407-408.
3. De Vita Vicent T.; Helman S, Jr.; .Rodenberg, S.A. Cáncer. Principles and practice of Oncology. 5th. edition, tumours of skin.
4. Bridger Md, L.;Koh, H. K.; Smiddy M. Journal of the American Academy of Dermatology. Giant pilomatrix Carcinoma; Report and Review of the Literature. 1990, 23: 985-8.
5. Alli, N.; Gungur, E.;. Ferda, A.: ,Journal of the American Academy of Dermatology. Perforating Pilomatrix. July 96. Vol. 35 No. 1.

CLORACNE

Dr. Eduardo Garzón A.*, Dra. Laura Soria A.**

* Dermatólogo. Hospital Dermatológico Gonzalo González. Quito
** Dermatopatóloga. Servicio de Dermatología Hospital del IESS. Guayaquil

RESUMEN.

El cloracné es una erupción que traduce intoxicación sistémica por hidrocarburos policíclicos aromáticos clorinados. Existen varios compuestos cloracneigénicos que son utilizados como aislantes en cables eléctricos o en radiofonía, en los conservantes de las maderas, lubricantes de presión, insecticidas, herbicidas. Estas sustancias al entrar en el orga-nismo por contacto, inhalación, o ingestión van a provocar alteraciones cutáneas y sistémicas de acuerdo al grado y tiempo de exposición. Su diagnóstico es hecho en base a los antecedentes ocupacionales, las características lesiones cutáneas, y hallazgos histopatológicos. Los tratamientos conservadores no mejoran la afección siendo necesario el uso de retinoides orales junto a procedimientos locales como dermabrasión.

SUMMARY

Chloracne is an acneiform eruption due to systemic with policyclic aromatic clorinated hydrocarbures. There are several cloracneigenic substances, which are used for to isolated electrical wires, as wood preservatives, for lubricants, insecticides, and to herbicides. These substances go in the body by contact, inhalation, ingestion and cause some systemics and cutaneous signals in direct relation with time and degree of exposition. The diagnostic is based on job backgrounds, typical cutaneous lesions, and get into histopathology. It is difficult to improve the affection with conventional treatment. It is necessary to employ oral retinoids along with local procedures like dermabration.

Palabras Claves: Cloracné, sistémico, intoxicación, clorinados, comedón.

El vivir en un mundo industrializado aumenta la posibilidad de contacto externo y/o ingestión accidental de ciertos compuestos químicos aromáticos halogenados, que provocan intoxicaciones manifestadas por lesiones cutáneas, cuyo exponente más representativo es el cloracné. Este es una erupción acneiforme con características clínicas especiales que le confieren la posibilidad de ser diagnósticado clínicamente(2).

Fue descrito por primera vez por Herxheimer en 1899 en 4 trabajadores que sintetizaban cloro a partir de la electrólisis del cloruro de sodio al estar expuestos a tales vapores; los casos fueron aumentando hacia 1915 cuándo se sustituye la parafina como aislante en los cables eléctricos por naftalenos clorados. Los casos más famosos corresponden a dos envenenamientos masivos, el de Yusho (Japón) 1966 y el de Seveso (Italia) en 1976, por la ingesta de aceite de pescado contaminado y por la liberación de una nube clórica respectivamente (7,27).

Los compuestos desencadenantes de cloracné son diversos, siendo los mas representativos los siguientes: Naftalenos polihalogenados que se utilizan como ceras aislantes en las industrias electrónicas, radiofónicas, y televisivas, también como conservantes de las maderas, como encofradores, siendo más tóxicos como vapores, menos

CORRESPONDENCIA:
Dr. Eduardo Garzón Aldás.
Ladrón de Guevara 471 y Madrid La Floresta. Quito - Ecuador
Telf: (593-2) 234-246 0 (593-2) 529-852

Fig. 1. Múltiples comedones. Respetan Naríz

Fig. 2. Comedones y quístes en tórax

como soluciones y rara vez como sólidos; (5).
Bifenilos polihalogenados; Dibenzofuranos policlorinados, usados especialmente como componentes de insecticidas; Azoxibencenos usados en la síntesis de varios herbicidas. (23,25).

Sin embargo muchos de los envenenamientos no estan desencadenados por un solo tipo de cloracneigénico, sino que en muchas ocasiones, la intoxicación es producto de la mezcla de dos o más subtipos o de la producción de DIOXINAS durante las reacciones química, siendo estas últimas las sustancias más tóxicas para el ser humano. (4,15).

Es necesario comprender que el grado de halogenización no determina la toxicidad, sino la posición de los átomos halogenados dentro de la mólecula del compuesto, y se ha demostrado además que la bromación de algunos naftalenos, bifenilos, dibenzofuranos provoca la aparición de cloracné en los humanos más rápidamente, de ahí que quizá el bromo sea más acneigénico que el cloro y que la denominación de cloracné no sea la más adecuada aunque sea la que persiste. (9,15).

Etiopatogenéticamente el compuesto aromático halogenado al entrar en contacto con el organismo, ya sea por inhalación, ingestión o contacto directo (17), va a provocar una serie de cambios en las glándulas sebáceas y en la vaina epitelial externa del folículo piloso (3), estos cambios serán más o menos llamativos de acuerdo al tiempo de exposición, como también de acuerdo a la potencia halogénica del compuesto. Se produce entonces metaplasia escamosa en el epitelio de las glándulas sebáceas y un aumento en el número de las células de la vaina epitelial externa producto de la inhibición de la expresión génica de las queratinas K1 yK17 por efecto directo de los compuestos clorinados (1.16).

Estos cambios llevan a la desaparición de las células sebáceas y a la dilatación de la porción proximal del infundibulo, llevando a la formación de comedones, quístes y/o abscesos asépticos. (4).
Los cambios histopatológicos reflejan todos los eventos etiopatogénicos, siendo la imagen dermatopatológica del cloracné la presencia de múltiples comedones típicos pero con escasa respuesta inflamatoria. Es así que el principal componente del clorácne es el comedón que muchas veces puede ser el constituyente monoformo de la patología, pero también pueden haber lesiones quísticas y cambios pigmentarios con una típica coloración gris pizarra de la cara y/o tórax. (2,9).

Clínicamente la distribución de los comedones del cloracné tiene una gran importancia diagnóstica. Las áreas más sensibles son la región malar y pabellón auricular, sin embargo las mejillas y la frente también se afectan; la naríz es altamente resistente y puede presentarse como una "isla" en medio de numerosas lesiones. A más de la cara el escroto en el varón es la segunda área más sensible, y de acuerdo al tiempo de exposición pueden afectarse los hombros, torax, espalda y nalgas.

Otras manifestaciones cutáneas son la hiperqueratosis folicular del cuello y flexuras., debiendo diferenciarse de la enfermedad de Dowling-Degos (16), y la efección de las

Fig. 3. Inagen histológica característica. Gran cantidad de comedones.

glándulas de Meibomio en los ojos (2,12,24). Sistémicamente pueden ocurrir síntomas constitucionales como pérdida de peso, anorexia, astenia, mialgias, astralgias; manifestaciones digestivas como náusea, vómito, diarrea; una clásica afección es la hepatotoxicidad que depende directamente del tipo de compuesto y de la vía de absorción, encontrándose hepatomegalia, elevación de enzimas y hasta un verdadero cuadro de porfiria cutánea tarda (4,9). Uno de los datos más importantes por su repercusión cardiovascular es la alteración bioquímica en el metabolismo de los lípidos provocando una elevación de los triglicéridos, no así del colesterol, ni de HDL y LDL(22).

Son frecuentes las alteraciones pulmonares con síntomas irritativos, así como del sistema nerviosos central y periférico con hiperalgesias, anestesias, parestesias, cefaleas, irritabilidad (12).

Las manifestaciones cutáneas del cloracné van aclarándose con el tiempo al suspender la fuente de intoxicación, persistiendo en muchos casos la hiperpigmentación y cicatrices post-inflamatorias (9).

En esta patología son inútiles los tratamientos convencionales usados en el acné, es indispensable el uso de isoretinoína oral a 1 mg/kg/día por largos períodos de tiempo, acompañado de métodos terapéuticos locales tales como dermabrasión, peelings, etc. (2,6,14).
Es necesario además el control periódico del paciente para evaluar los daños sistémicos a largo plazo mediante exámenes generales, enzimas hepáticas, chequeos neurológicos y espirometrías de flujo.

CASO CLINICO

Varón de 35 años de edad, nacido y residente en Quito, trabaja en fábrica de cables de conducción eléctrica desde hace 10 años. No refiere antecedentes de importancia a excepción de los de predominio irritativo desde hace aproximadamente dos años. Alcoholismo semanal desde los 20 años hasta hace 5 años aproximadamente.

Consulta por lesiones tipo comedones en cara, tórax y brazos de 3 años de evolución, las cuales han ido aumentando paulatinamente en número y algunas en tamaño, ha sido diagnosticado de "acné tardío " recibiendo múltiples tratamientos a base de peróxido de benzoilo, ácido azeláico, tetraciclinas y otros productos que no especifica, sin tener ninguna mejoría.

Al examen físico se pueden apreciar múltiples comedones tipo abierto, acompañado de algunas lesiones quísticas y pocas lesiones inflamatorias, que afectan principalmente mejillas; regiones malares; pabellones auriculares; naríz con menor intensidad; tórax anterior y posterior, brazos. No se aprecian pápulo-pústulas.
Además manchas hipopigmentarias con superficie escamosa en la espalda y brazos que tienen positivo el signo de la uñada (fig. 1,2).

Se solicitaran exámenes generales llamando la atención la elevación de las enzimas hepáticas en tres veces su valor normal; hipertrigliceridemia; el ecosonograma reporta hígado graso; las pruebas funcionales pulmonares y la radiografía de tórax son normales.
La biopsia tomada de la región preauricular para estudio histopatológico demuestra paraqueratosis, ligera hiperplasia regular epidérmica y múltiples folículos pilosos dilatados rellenos de material queratinoso cosinofílico, no se aprecia infiltrado inflamatorio. (fig. 3).

COMENTARIO

El cloracné es una patología de escasa frecuencia de presentación, sin embargo estamos en la obligación de sospecharlo en pacientes que presentan erupciones acneiformes cuyo principal componente es el comedón y más aún si este se localiza en regiones malares y/o pabellones auriculares con tendencia a respetar la naríz.

Es necesario la búsquea de otros signos cutáneos acompañantes que corroboren nuestro diagnóstico como hiperpigmentación típicamente gris pizarra o hiperqueratosis folicular. No debemos olvidar nunca que es un trastorno sistémico, haciendo hincapié por tanto , en la investigación de varios aparatos y sistemas pero en especial del hígado por su alta afectación, así como del metabolismo de los lípidos por la frecuente hipertrigliceridemia producto del mismo daño hepático o de la disminución de la lipóproteinlipasa plasmática por efecto directo de los compuestos alogenados.

Es necesario recabar sobre la fuente de intoxicación investigando ocupación y hábitos del paciente. En nuestro caso este hombre era técnico de inyección de una sustancia aislante que va en el interior de los gruesos cables eléctricos, este material ingresa en forma líquida a altas temperaturas y a presión, sufriendo posteriormente su proceso de solidificación por enfriamiento, lo que hace probable que la principal vía de absorción fue la inhalatoria por los vapores que genera dicho proceso.

Si bien no podemos conocer la constitución química exacta de dicho compuesto es fácil sospechar que se trata de clora neigénico primero por la relación entre los antecedentes ocupacionales del paciente y las características clínicas de su afección cutánea que se corresponden con el cloracné y segundo por los múltiples reportes del uso de éstos compuestos en la industria eléctrica.

BIBLIOGRAFIA

1.- Panteleycv-AA: ct. al. " 2,3,7,8- tetrachlorodibenzo- p-dioxin (T CCD) affects 1 and kecratin 17 gene expresion and differentially induces kecratinization in hairless muose skin". J-Invest-Dermatol. 1.997 Mar; 108 (3): 330-5
2. Rosas- Vazquez- E; ct. al. " Choloracne in the 1.990s. " Int-J-Dermatol. 1.996 Sep; 35 (9):643-5
3. Berkers-JA; et. al " Interactive effectof 2,3,7,8-tetrachlorodibenzo-p-dioxin and retinoids on proliferación and differentiation in cultured human keratinocytes: quantification of cross-linked envelope formation." Arch -Toxicol. 1995;69(6):368-7
4. Basharova-GR "Medical and biological aspects of the dioxin problem". Med-Tr-Prom-Ekol. 1995(12):9-11
5. O'Brien-TJ. "Probable cloracne with the use of a cow udder ointment". Australas-J-Dermatol. 1995 Feb;36(1):48
6. Scerri-L; Zaki-I; Millard-LG. "Severe halogen acne due to a trifluoromethylpyrazole derivative and its resistance to isotretinoin." BR-J-Dermatol. 1995 Jan; 1322(1):144-8
7. Hsu-MM; Mak-CP; Hsu-CC. "Follow-up of skin manifestations in Yu-Cheng children." Br-J-Dermatol. 1995 Mar; 132(3):427-32
8. Jansing-PJ; Korff-R. :Blood levels of 2,3,7,8-tetrachlorodibenz-p-dioxin and gamma-globulins in a follow-up investigation of employees with cloracne." J-Dermatol-ci. 1994 Oct; 8(2):91-5
9. Coenraads-PJ; Brouwer-A; Olie-K; Tang-N "Chloracne. Some recent issues." Dermatol-Clin. 19994 Jul; 12(3):569-76
10. Poskitt-LB; Duffill-MB; Rademaker-M. "Chloracne, palmoplantar keratoderma and localized scleroderma in a weed sprayer." Clin-Exp-Dermatol. 1994 May; 19(3):264-7
11. McConnell-R; et. al. "Angiosarcoma, porphyria cutanea tarda, and probable chloracne in a worker exposed to waste oil contaminated with 2,3,7,8,-tetrachlorodibenzo-p-dioxin." Br-J-Ind-med. 1993 Aug; 50(8):699-703
12. McDonagh-AJ; Gawkrodger-DJ; Walker-AE. "Chloracne-study of an outbreak with new clinical observations." Clin-Exp-Dermatol. 1993 Nov; 18(6): 523-5
13. Cheng-WN; Coenraads-PJ; Hao-ZH; Liu-GF. "Ahealth survey of workers in the penthachlorophenol section of a chemical manufacturing plant" Am-J-Ind-Med. 1993 JUl; 24(1):81-92
14. Yip-J; Peppall-L; Gawkrodger-DJ; Cunliffe-WJ. "Light cautery and EMLA in the treatment of chloracne lesions." Br-J-Dermatol. 1993 Mar, 128(3): 313-6
15. Dickson-LC; Buzik-SC. "Health risks of "dioxins": a review of environmental and toxicological considerations." Vet-Hum-Toxicol. 1993 Feb; 35(1):68-77
16. Kershenovich-J; Langenberg-A; Odom-RB; LeBoit-PE 'Doeling-Degos' disease mimicking chloracne". J-Am-Acad-Dermatol. 1992 Aug; 27(2 Pt 2): 345-8
17. Rodriguez-Pichardo-A; ct. al. "Chloracne caused by ingestion of olive oil contaminated with PCDDs and PCDFs." Hum-Exp-Toxicol. 1991 Sep; 10(5): 311-22
18. Lect-TL; Collins-JJ. "Chloracne and pentachlorophenol operations." Am-J-Ind-Mcd. 1991; 20(6): 8115-8
19. Neuberger-M: Landvoigt-W: Derntl-F. "Blood levels of 2,3,7,8-tetrachlorodibenzo-p-dioxin in chemical workers after chloracne and in comparison groups." Int-Arch-Occup-Eniron-Health. 119;63(5):325-7
20. Mocarclli-P; ct. al. :Scrum concentrations of 2,3,7,8-tetrachlorodibenzo-p-dioxin and test results from selected residents of Seveso, Italy." J-Toxicol-Environ-Health. 1991 Aprr: 32(4):357-66
21. Rodriguez-Pichardo-A: Camacho-F. "Chloracne as a consequence of a family accident with chlorinated dioxins" J-Am-Acad-Dermatol. 1990 Jun: 22(6 Pt 1):1121
22. Bond-GG; McLaren-EA; Lipps-TE; Cook-RR. "Effect of reclassification of chloracne cases" J-Occup-Med. 1990 May; 32(5):423
23. O'Malley-MA: et. al. "Chlorane associated with employment in the production of pentachlorophenol." Am-j-Ind-Med. 1990; 17(4): 411-21
24. Zugerman-C. "ChlorAcne. Clinical manifestations and etiology." Dermatol-Clin. 1990 Jan; 8(1): 209-13
25. Bond-GG: McLaren-EA; Brenner-FE; Cook-RR. "Incidence of chloracne among chemical workers potentially exposed to chlorinated diosins." J-Occup-Med. 1989 Sep; 31(9); 771-4
26. Rozman-K. "A critical view of the mechanism(s) of toxicity of 2,3,7,8,-tetrachloridebenzo-p-dioxin. Implications for human safety assessment "Derm-Beruf-Umwelt. 1989 Maay-Jun; 37(3); 81-92
27. Assennato-G; et. al. "Follow-up of subjectes who developed chloracne following TCDD exposure at Seveso." Am-J-Ind-Med. 1989; 16(2); 119-25

LOBOMICOSIS. Segundo caso reportado en el Ecuador.

Dr. Eduardo Garzón A.*, Dra. Laura Soria A.**, Dr. Mario Almeida.***

* Dermatólogo. Hospital Dermatológico Gonzalo González. Quito
** Dermatopatóloga. Servicio de Dermatología Hospital del IESS. Guayaquil
*** Micólogo. Instituto Nacional de Higiene "Leopoldo Izquieta Pérez" Dpto. Micología. Guayaquil

RESUMEN.

La lobomicosis es una micosis dérmica, crónica, localizada, sin diseminación sistémica, que se caracteriza por lesiones queloideas, verrucosas, nodulares y vegetantes. Las lesiones contienen masas de microorganismos levaduriformes que corresponden al hongo denominado taxonómicante Loboa loboi, el cual, ha sido encontrado provocando enfermedad en países Centro y Sudamericanos como Colombia, Perù, Venezuela, Panamá y Ecuador; en este último un caso previo ha sio reportado. (6,22)
Presentamos un paciente con dermatosis verrucoso-queloideana de varios años de evolución, cuyas típicas características clínicas e histológicas permitieron llegar al diagnóstico en mención.

SUMMARY.

Lobomycosis is a chronic dermal mycosis, located, without systemic dissemination, whose features are keloideal, nodular, and vegetan lesions. These lesions contain masses of yeast-like microorganisms whose name is Loboa loboi, which been found in several countries of Center and South America for example Colombia, Perú, Venezuela, Panamá, Ecuador in; this last only one case before this one has been report.
We present one patient with chronic keloideal-verrucosum disease whose typical clinical and histological features permitted the correct diagnostic.

Palabras Claves: Lobomicosis, micosis dérmica, nódulo-queloides, puentes de gemación.

La lobomicosis es una infección crónica, localizada, subepidérmica, que se caracteriza por la existencia de lesiones nodulares, queloides, verrucosas o vegetantes. Las lesiones contienen masas de microorganismos levarudiformes, esferoidales, a los que en forma tentativa se los ha denominado Loboa loboi. (5)

CORRESPONDENCIA:
Dr. Eduardo Garzón Aldás.
Ladrón de Guevara 471 y Madrid. Telf: (593-2) 234-246
Quito - Ecuador

Jorge Lobo describió la enfermedad por primera vez en 1931 en un paciente indio proveniente del Valle del Amazonas, el hongo aislado fue denominado J.B. 525 en el Instituto Oswaldo Cruz; estudios posteriores arrojaron la hipótesis de que se trataba de una especie mal identificada de Paracoccidioides brasiliensis; Almeida y Lacaz le dieron el nombre de Paracoccidioides loboi en 1949. (2)
Desde la descripción original se han informado de casos esporádicos en todos los trópicos americanos y hace pocos años en los delfines de las aguas de la Florida y el Caribe. (6,15,17)

Fig. 1. Placas verrucosas extensas

Fig. 2. Nódulos tipo queloide.

El agente etiológico aún no ha podido ser aislado en cultivos, en todos los intentos se encontró que los microorganismos aislados son contaminantes y no resultaron ser patógenos para los animales de laboratorio y para los huevos fecundados. Hasta que el aislamiento no se logre no se podrán establecer en forma exacta sus características taxonómicas y deberá seguir siendo llamado Loboa loboi nombre propuesto por Ciferri y Colb. El hábitat ecológico del microorganismo también es un misterio antes se pensaba que habitaba en bosques tropicales lluviosos, pero desde el hallazgo de la enfermedad en los delfines dentro de un ambiente marino crea la posibilidad de que sea un parásito obligado de alguna forma animal más inferior. (7)

La mayor parte de casos de lobomicosis en humanos se reporta en Brasil con 69 pacientes indios Caiabi que habitan en los Valles del Amazonas, seguida de Surinam con 13 individuos negros que viven a lo largo del Río Saramaccaner, también han habido casos aislados en Colombia 8, Perú 3, Venezuela, Costa Rica, Panamá (14) y Ecuador, en este último solo un caso reportado por los Doctores Zeas, Encalada y Coello en 1985. (22)

Casi todos todos fueron varones, trabajadores agrícolas o habitantes rurales, que coinciden con un traumatismo previo, muchas veces insignificante, en el sitio de inicio de la enfermedad, incluso al manipular delfines infectados por lo que la transmisión animal-hombre es probable.(6)
Las lesiones inician como pequeños nódulos duros, parecidos a queloides, bien definidos, de superficie lisa, móviles, de color parduzco o violáceo, rodeados de piel normal sin eritema, no son dolorosos o poco pruriginosos. Las lesiones estan restringidas al área subepidérmica y no penetran al tejido celular subcutáneo o más profundamente.

En las lesiones tempranas puede encontrarse adenopatías regionales, lo cual es extremadamente raro en las lesiones bien establecidas.(5,7)
La enfermedad se puede transferir a otras áreas de la piel por autoinoculación, por lo que se pueden encontrar zonas con nódulos en diferentes partes del cuerpo. Las lesiones antiguas se vuelven verrucosas y pueden ulcerarse; las áreas comprometidas pueden ser muy extensas por la diseminación por autoinoculación ocurrida a lo largo de varios años.(7,8)

Existen varias formas de la enfermedad a más del tipo queloide ya descrito, estas incluyen al tipo infiltrante que se relaciona con las etapas iniciales de la infección; el tipo gomoso, en el cual los microorganismos penetran en forma profunda en los tejidos; el tipo ulceroso con infecciones bacterianas sobreañadidas; y el tipo verrucoso que se observa en las lesiones ya crónicas.(5,7)

Los pacientes son por lo demás asintomáticos, no hay pruebas de factores predisponente, tienen historias de hasta 30 a 40 años con la enfermedad en forma progresiva sin involución y sin respuesta a tratamientos.
El diagnóstico diferencial depende de la edad de las lesiones. Los nódulos recientes pueden semejar queloides, fibromas, o dermatofibrosarcoma protuberans. Las lesiones verrugoides son similares a las de la cromomicosis, micetoma, leishmaniasis verrucosa, es necesario el exámen histológico para llegar al diagnóstico.(3)

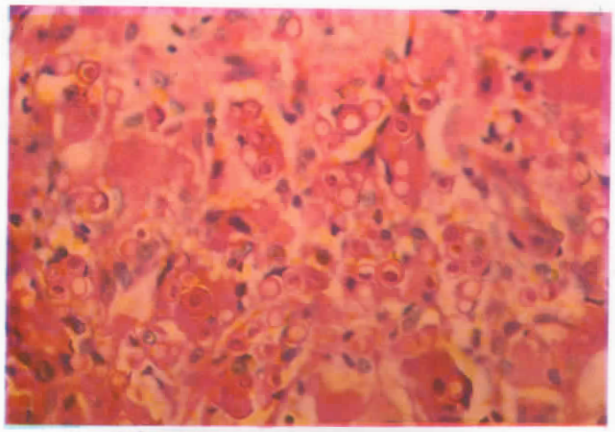

Fig. 3. Múltiples esporas formando cadenas

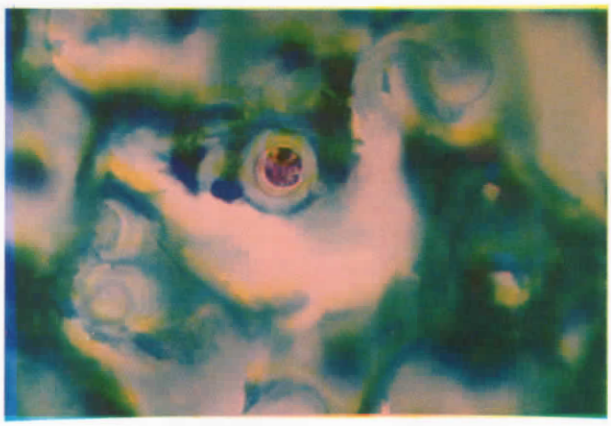

Fig. 4. Detalle deLoboa Loboi (Tinción Metaramina de plata)

Histológicamente los nódulos típicos muestran epidermis adelgazada sin reacción hiperplásica psecudocarcinomatosa, sin abcesos intraepidérmicos, en la dermis hay fibrosis hialina extensa entremezclada con hitiocitos y células gigantes, las cuales aumentan en proporción de la edad de la lesión.(11,13). No hay signos de necrosis o supuración. Los hongos son muy numerosos y se presentan como masas de levaduras de tamaño uniforme (10um) frecuentemente formando cadenas al conectarse mediante estructuras semejantes a puentes a los que se les denomina "puentes de gemación".(21)

La pared de la célula fúngica es gruesa y en las coloraciones con hematoxilina-eosina se tiñe perfectamente dejando ver un aparente citoplásma corrugado con varios núcleos semejantes a puntos (12); estas características pueden ser mejor apreciadas con las tinciones PAS, Giemsa, Azul, metaramina de plata.(20) En ocasiones se encuentran cuerpos asteroides, radiantes eosinofílicos.(1) En las lesiones más antiguas se observa ulceración y algún infiltrado piógeno, en estas lesiones la capa córnea presenta paraqueratosis marcada y la epidermis puede ser acantósica. El cuadro histopatológico de la lobomicosis es tan característico que el diagnóstico se establece con facilidad.(5.7.12.21)

No existe hasta el momento droga antimicótica eficaz para la erradiación de la infección; han sido usados imidazoles y triazoles, así como antibióticos de varios tipos sin respuesta exitosa. La conducta más acertada parece ser la extirpación quirúrgica amplia del área afectada, cuando esto es posible.(4,18). Es necesario el seguimiento del paciente a largo plazo, para evaluar los efectos del tratamiento usado así como para detectar a tiempo el desarrollo de la Carcinoma espinocelular sobre las lesiones preexistentes, probabilidad que no es muy remota si consideramos la cronicidad de la enfermedad.(9)

CASO CLINICO

Varón de 53 años, mestizo, nacido en Quito, trabaja en distintas zonas del Oriente Ecuatoriano (selva) como cargador de madera (chonta). Presenta dermatosis de 16 años de evolución, que se inicia en rodilla izquierda posterior a microtraumatismo, para luego extenderse a muslo, pierna, pie, tórax, mentón y mano. (fig 1 y 2).

Las lesiones primarias son pápulas y nódulos queloideanos que confluyen formando grandes placas que con el tiempo llegan a ser verrucosas. Ha acudido a varios centros siendo diagnóstico de Blastomicosis Sudamericana, Enfermedad de Hansen, Cromoblastomicosis, Criptoco-cosis atípica, recibiendo tratamientos prolongados con Ketoconazol oral, Dapsone, clofazimina, Itraconazol, Fluconazol oral y parenteral, respectivamente sin ninguna mejoría; además sesiones de criocirugía las cuales provocaron una disminución temporal en las lesiones.

Previo a nuestra consulta fueron solicitados exámenes generales que arrojaron valores normales; BAAR seriado en esputo y orina; ELISA para VIH; búsqueda de leishmania y bacilo de Hansen; VDRL, todos los cuales fueron negativos; radiografía de tórax con hallazgos normales y radiografía de huesos largos de las extremidades comprometidas reportandose reacción cortical perióstica. Además fue realizada una biopsia cutánea y cultivo que reporta Criptococo. En nuestra consulta se repitieron estos dos últimos exámenes y se solicitó además inmunodifusión para antígenos de criptococo neoformas, paracoccidioides brasiliensis, histoplasma capsulatum, aspergillus, (16) los cuales fueron negativos, al igual que los cultivos micológicos realizados a diferente temperaturas; y el estudio histopatológico muestra en dermis superficial y profunda grandes agregados de esporas de tamaño uniforme, con cápsula gruesa, multinucleadas, inmersas en un estroma fibroso.

Entre los agregados de esporas se pueden ver "puentes de gemación". No existe reacción epidérmica hiperplásica psecudocarcinomatosa. (fig 3). Las características específicas de Loboa loboi fueron mejor demostradas con las tinciones de PAS y metaramina de plata (fig 4)

COMENTARIO.

Si bien la Lobomicosis es una enfermedad muy rara, habiéndose descrito solo un caso anterior a éste en nuestro país, no podemos dejar de considerarla dentro del diagnóstico diferencial de las dermatosis Verrucosas y Queloideas crónicas como la Blastomicosis Sudamericana, Cromomicosis, Leishmaniasis verrucosa, Tuberculosis verrucosa, Carcinoma espinocelular verrucoso, entidades que por sus caracterísicas clínicas e histológicas quedan descartadas en este caso.

Es necesario mencionar que dentro de las micosis profundas todas y cada una de ellas guardan características clínicas propias, las cuales deberían provocar un alto índice de sospecha de cierta micosis en particular. En nuestro caso el período de evolución tan prolongado de las lesiones cutáneas sin ningún síntoma sistémico previo ni posterior a las mismas, las típicas lesiones primarias nódulo-queloideas que evolucionan a placas verrucosas que afectan distintas áreas corporales en forma saltatoria, los exámenes generales e inmunitarios normales, la falta de respuesta a múltiples tratamientos antimicóticos nos lleva a pensar ya Lobomicosis. Y así como existen características clínicas llamativas también hay propiedades histológicas específicas como la ausencia de hiperplasia epidérmica pseudocarcinomatosa presente por ejemplo en la blastomicosis sudamericana, en la cromomicosis; la falta de abscesos intraepidérmicos encontrados sí en la blastomicosis y en la coccideoideomicosis; la extensa fibrosis encontrada en la dermis hallazgo visto unicamente en la lobomicosis de entre las patologías micóticas profundas; y por último lo más específico, la llamativa y característica espora de Loboa loboi que se diferencia del resto de agentes micóticos por su uniformidad de tamaño lo que la hace distinta del criptococo neoformans e histoplasma capsulatum así como también porque estos dos últimos no tiñen sus cápsulas con hematoxilina-eosina como lo hace loboa loboi demostrando una cápsula gruesa que encierra a un citoplasma claro con múltiples núcleos; además son las únicas esporas que afectan las capas profundas de la piel formando verdaderas cadenas unidas por los típicos puentes de gemación.

La ausencia de numerosos brotes que dan la forma de timón de barco y la falta de cuerpos esféricos de color obscuro, descartan la blastomicosis y cromomicosis respectivamente. De este modo queda claro que el diagnóstico de lobomicosis se realiza en base a los datos clínicos debidamente sustentados por la histopatología.

Queda mucho por saber e investigar sobre esta enfermedad como por ejemplo la verdadera forma de adquirir la infección, la posibilidad de que la autoinoculación no sea el mecanismo de diseminación corporal sino el linfático o hemático, la posibilidad de que la enfermedad no sea solamente dérmica sino que afecte estructuras más profundas como hueso o articulaciones, el hallar un tratamiento medicamentoso efectivo, y lo que es más importante el diseñar un medio de cultivo que trate de simular las características de los probables hábitats del patógeno para lograr su crecimiento e identificación.

BIBLIOGRAFIA

1. Rodriguez-G; Barrera-GP "The asteroid body of lobomycosis." Mycopathologia. 1996-97; 136(2):71-4
2. Elgart-ML. "Unusual subcutaneous infections." Dermatol-Clin 1996; 14(1):105-11
3. Nalovic-K; Pradinaud-RA "Anergic cutaneous leishmaniasis versus lobomycosis." Int-J-Dermatol. 1996 Jun; 35(6): 438-40
4. Restrepo-A "Treatment of tropical mycoses" J-Am-Acad-Dermatol. 1994 Sep; 31 (3 Pt 2):S91-102
5. Rodriguez-Toro-G "Lobomycosis." Int-J-Dermatol. 1993 May; 32(4):324-32
6. Rodriguez-Tor-G; Tellez-N "Lobomycosis in Colombian Amer Indian patients." Mycopathologia. 1992 Oct; 120(1): 5-9
7. Fuchs-J; Milbradt-R; Pecher-SA "Lobomycosis (keloidal blastomycosis): case reports and overview". Cutis. 1990 Sep; 46(3):227-34
8. Piette-EM "General review of maxillofacial mycoses". Acta-Stomatol-Belg. 1989 Aug; 86 (2):87-140
9. Baruzzi-RG; Rodrigues-DA; Michalany-NS; Salomao-R "Squamous-cell xarcinoma and lobomycosis (Jorge Lobo's disease)." Int-J-Dermatol. 1989 Apr, 28(3):183-5
10. Landman-G; Velludo-MA; Lopes-JA; Mendes-E "Crossed-antigenicity between the etiologic agents of lobomycosis and paraccocidioidomycosis evidenced by an immunoenzymatic method (PAP)." Allergol-Immunopathol-Madr. 1988 Jul-Aug; 16(4): 215-8
11. Pecher-SA; Fuchs-J 'Cellular immunity in lobomycosis (keloidal blastoycosis)." Allergol-Immunopathol-Madr 1998 Nov-Dec; 16(6): 413-5
12 .Arrese-Estrada-J; Rurangirwa-A; Pierard-GE "Lobomy cosis" Ann -Pathol. 1988;8(4-5):325-7
13. Sesso-A; Baruzzi-RG "Interaction between macrophage and parasite cells in lobomycosis. The thickened cell wall of Paracoccidioides loboi exhibits apertures to the extracellular milieu." J-Submicrossc-Cytol-Pathol. 1988 Jul; 20(3): 537-48
14. Lawrence-DN; Ajello-L "Lobomycosis in western Brazil: report of a clinical trial with ketoconazole." Am-J-Trop-Med-Hyg. 1986 Jan; 35(1) 162-6
15. Pradinaud-R "Between Yucatan, Florida and French Guyana does lobomycosis exist in the Antilles?" Bull-Soc-Pathol-Exot-Filiales. 1984 May-Jun; 77(3): 392-400
16. Mendes-Giannini-Mj; Camargo-ME; Lacaz-CS; Ferreira-AW "Immunoenzymatic absorption test for serodiagnosis of paracoccidioidomycosis." J-Clin-Microbiol. 1984 Jul; 20(1): 103-8
17. Rose-P; Hay-RJ "Lobomycosis (Lobo's disease): report of a case from Guyana." Am-J-Trop-Med-Hyg. 1981 Jul; 30(4): 903-4
18. Cuce-LC; Wroclawski-EL; Sampaio-SA "Treatment of paracoccidioidomycosis, candidosis, chromomycosis, lobomycosis, and mycetoma with ketoconazole: a brief summary." Int-J-Dermatol 1980 Sep; 19(7): 405-8
19. Pecher-SA; Crocee-J; Ferri-RG "Study of humoral and cellular immunity in lobomycosis." Allergol-Immunopathol-Madr. 1979 Nov-Dec; 7(6):439-44
20. Bhawan-J; et al. "Lobomycosis. An electronmicroscopic, histochemical and immunologic study." J-Cutan-Pathol. 1976; 3(1):5-16
21. Borelli-D "The reservoir area of lobomycosis. Comments on the work of Dr. Carlos Pena on 2 Colombian cases" Mycopathol-Mycol-Appl. 1969 Mar 28; 37(2): 145-9
22. Zeas-I; Encalada-F; Coello - M. "Lobomycosis. Presentación del primer caso en el Ecuador." Rev. Facultad Ciencias Médicas. 1985; 16(2): 125-29.

LESIONES PAPULARES - NODULARES ACOMPAÑADAS DE DOLOR

Dr. Luis Moncayo, Dr. Jaime Tenorio, Dra. Betty Vélez
Hospital Dermatológico Gonzalo González

Paciente varón de 38 años de edad que consulta por erupción de 4 años de evolución, localizada en parte derecha y superior de la espalda. Ultimamente han aparecido pocos elementos semejantes en toráx anterior. Se iniciaron como pápulas pequeñas que han crecido, paulatinamente, hasta el tamaño actual entre 0,5 y 1 cm. Coincidiendo con temperatura externa refiere sensación de dolor.

Exámen Físico: en parte derecha de espalda ocupando territorio de 2 dermatomas encontramos pápulas, nódulos de color sonrosado, aisladas y otras confluentes; en superficie los orificios foliculares son más patentes.

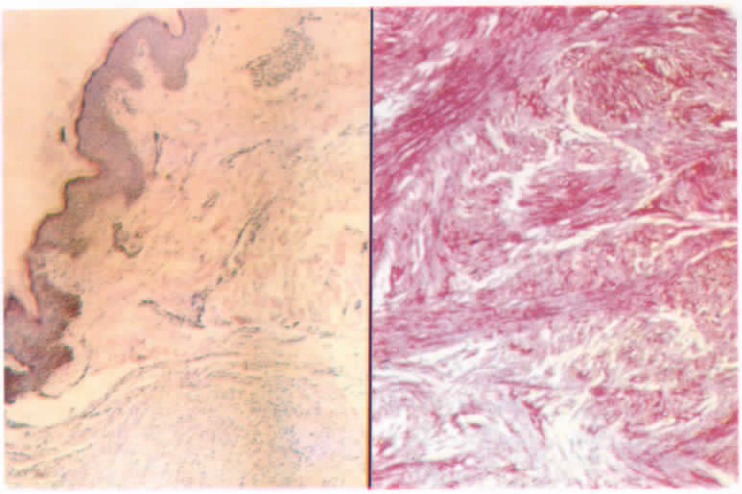

Histopatología: en la tinción hematoxilina hay grupos celulares que se entrecruzan a diversos niveles en la dermis profunda y con tricómico de Masson se identifican grupos celulares teñidos de rojo.

DIAGNOSTICO: Leiomiomas múltiples

Los leiomiomas son tumores benignos derivados del músculo liso. Donde se encuentra la musculatura lisa en la piel? se halla en el músculo erector del pelo, en el músculo liso vascular, en la túnica dartos del escroto, en la areola mamaria y en el pezón. (1-7). Teniendo en cuenta esta distribución, se puede clasificar a los leiomiomas en 3 clases: leiomiomas cutáneos superficiales (solitario o múltiple) angioleiomiomas y leiomiomas dartoricos (12).
Los leiomiomas derivados del músculo arector pili se forman durante la adolescencia o la vida adulta (3). Han podido apreciarse, ocasionalmente, en el nacimiento o infancia temprana (3-4).

Clínicamente los leiomiomas se caracterizan por su lesión papular que crecen hasta formar nódulos (5). Generalmente son múltiples, pueden seguir el trayecto de uno o más dermatomas (6). son de color eritemato parduzco y se acompañan de dolor bien sea espontáneo o provocado por cambios de temperatura o a la presión (3). Se ham descrito casos de leiomiomas eruptivos, alguno asociado con anomalías vasculares y acompañado de sensación de choque eléctrico (8-9).

Los leiomiomas múltiples pueden tener un caracter antosómico dominante. En el Mapeo de genes se ha encontrado que los leiomiomas múliples hereditarios tendrían la alteración en el cromosoma 18 p (10-11-12).
Los leiomiomas, también etiquetados como polo leiomiomas, se localizan más frecuentemente en extremidades y tronco. Ocasionalmente se han descrito formando parte de cuadros más complejos como el síndrome de gardren o asociado a dermatitis herpetiforme, leiomiomas internos, actividad incrementada de eritropogetina y a la adenomatosis endócrina múltiple (13).

Histológicamente se trata de tumores dérmicos pero delimitados, constituídos por proliferación de haces de músculos lisos, compuestos por células con citoplasma eosinófilo, núcleo con extremos dispuestos entre forúnculos entrecruzados. Con el tricrómico de Masson o con ácido hematoxilina se confirma que se trata de fibras musculares, tiñéndose en este caso de color rojo los músculos, azul el colágeno.

El tratamiento de los leiomiomas solitarios o únicos es la extirpación quirúrgica. Cuando son múltiples la terapeútica se complica: electrofulguración, nieve carbónica, nitrógeno líquido, con los cuales se obtiene resultados pobres y suelen ser rechazados por el paciente, por cuanto, al menos al momento se incrementa el dolor. (8)
Al acompañarse de dolor se recomienda la utilización de Fenoxibenzamina, la nitroglicerina o tambien los antagonistas del calcio como verapamil o mifedipina.
El diagnóstico diferencial incluye los tumores cutáneos dolorosos, para lo cual sugerimos aceptar la curiosa, pero atractiva regla menotécnica ENGANCHELA, la misma que incluye: espiradenoma múltiple, neuroma, tumor glómico, angilióma, neunilenoma, tumor células granulares histocitomas, endometriosis y nevo azul en tetilla de gema (14). Personalmente, creemos que también se debe diferenciarlos de ciertas formas de neurofibromatosis o del nevo lipomatosos de Hoffman-Zurhhelle (15,16,17,18).

BIBLIOGRAFIA

1.- Cordero, A: Biología de la piel. Edit. Panamericana, Buenos Aires 1996 (pp 75-76)
2.- Carapeto, F..J.; Silva, JJ.M.: Angiomas y leiomiomas de la piel. Estudio de 20 casos. Actas Der-Sif. 68: 577-588, 1997
3.- Gineuez Arnan, A.Tumores cutáneos dolorosos. Piel 8: 284-290, 1993
4.- Henderson. C.A.; Ruban, E., Porter, D.I: Múltiples leiomyomata presenting in a child. Pediatr Deermatol, 14: 287-289, 1997
5.- Fisher, W.C.; Helwing, E.F.: Leiomyomas of the skin. Arch. Dera., 88: 510-520, 1993
6.- Zazo Hernanz, V.; Lecoma Echeverrua, M.: Lesiones papulonodulares múltiples en tronco y extremidades. Piel 14: 107-108, 1999
7.- Tsujioka, K.:Cutaneous leiomyoma of the male nipple. Dermatológica, 170: 98, 1985
8.- Sangueza, P.; Sangueza, O.; Sangueza, L.; Martin Sangueza, J. Leiomiomatosis cutaneo eruptiva y progresiva anomalías vasculares cerebrales y osteora del peñasco. Med. Cut. I.L.A., 3: 169-173, 1989
9.- Casado-Jimenez, M.; Soto-Melo, J.; Bucho-Gonzalez, M.P.: Dermatoleiomiomas eruptivos. A propósito de un caso. Actas DErmo-sif., 67: 649-656, 1976
10.- Fitzpatrick, T.B.: Dermatología en medicina general 3era edición. Editorial Panamericana, 1997 (pp 97).
11.- Verma,, K.C.; Chawdhry, S.D.; Rathi, K.S.: Leiomyoma cutaneous in two brothers. Brithis Journal of Dermatology, 89: 151-153, 1973
12.-Rudner, F.J.; Schawarrrtzz, O.D.Grekin, J.N.: Multiple cutaneous leiomyoma in identical twins. Arch. Dermatol, 90: 81-82, 1964
13.- Valdivial, L; Temino, M.A; Tunon, M; Sandovaal, C. Quin tanilla. E. Familia cutaneous leiomyomaas and their association with uterine myoma. Study of a 3 generation pedigree. Med. Cut. I.L.A. 11: 133-138, 1983
14.- Garcia doval, Y.: Tumores cutáneos dolorosos: Tumores enganchela. Piel, 10: 164-165. 1995
15.- Iglesias Sancho, M.; Sanchez Regaña.: Lesiones tumorales de distribución zosteriforme. Piel, 13: 470-4722, 1998
16.- Dootz, W; Priolean, P.G.: Nevus lipomatosis cutaneous superficialis. arch. Dermatol, 1120: 376-379, 1984
17.- Riccardi V.M.: Neurofibromatosis: Clinical heterogeneity. Curr Probl cancer 7: 1-34, 1982
18.- Ribera, M.; Sarmiento, J.; Gonzalez. J.; Ferrandiz, C.: Neurofibromatosis segmentaria. Estudio de cuatro casos y revisión de la literatura. Piel 2: 439-443, 1987

TERAPEUTICA DE LOS QUELOIDES

Dra. Mónica Portilla A.*, Dr. Martín Mora B.**

* Servicio de Cirugía Plástica. Hospital Carlos Andrade Marín.
** Médico General.

La cicatrización en respuesta a la lesión tisular implica mecanismos simultáneos como la inflamación local con todos los procesos, produccion de tejido de granulación, matriz extracelular, contracción de la herida y finalmente la formación propia de la cicatriz. Desde el punto de vista histopatológico, en la fase final de la curación de una herida los fibroblastos se degradan produciendo bandas de tejido colágeno, que posteriormente se vuelven gruesas y se alinean a lo largo de las líneas de tensión a las cuales se exponen. La cicatriz resultante es relativamentea acelular y contiene pocos macrófagos, vasos sanguíneos y fibroblastos si se compara con el tejido no lesional. (1).

El cotejo histológico conduce a la diferenciación de las cicatrices en normotróficas, atróficas, hipertróficas y queloidales. De estas se consideran respuestas anormales a la injuria a la hipertrofia y al queloide, cuyas características clínicas se refieren en el **cuadro 1**.

Las causas desencadenantes de anormalidad aún no son bien comprendidas; existen muchas teorías (1,13,15), entre estas se habla de un componente heredogenético racial predisponente, su frecuencia es de 10 veces mayor en piel oscura (negros e hispanos), por deficiencias metabólicas de MSH. Otros factores que se toman en cuenta son la edad por la mayor producción de colágeno, asi como también la tensión cutánea interna en la juventud, los niveles de estrógeno sanguíneo que varían en el embarazo y la pubertad (12).
Las bases ultramoleculares no han sido definidas, involucrando un componente HLA específico (4).
Histopatologicamente se involucra la hipoxia en donde el queloide sería una respuesta a la oclusión de microcapilares en la zona de la lesión, lo cual ocasiona contracción de los fibroblastos con una sobreproducción secundaria y local de colágeno (4).

Terapeútica.

La terapeútica plantea la consideración de varios factores: a) grado de maduración del queloide, a más madurez, mejores efectos, excepto en el caso de inhibición articular, que requiere corrección oportuna. En un plazo de 8 meses a un año el tejido adquiere estabilidad permitiendo una adecuada manipulación. Una cicatriz madura se caracteriza por ser poco vascularizada, por ende, pálida y de consistencia suave.

b) Edad del paciente y su tipo de piel: los adolescentes (en especial la mujer) están inmersos en un gran cambio de tipo hormonal (21); es por tanto recomendable esperar a que el paciente alcance la madurez física.

c) Situación del queloide: si se procede quirúrgicamente, se debe examinar cuidadosamente la zona en busca de las líneas de tensión, con el fin de realizar procedimientos que rompan la tensión o retracción del queloide. La realización de las llamadas "plastias en Z o en W" cambian la dirección de la cicatriz creando colágenos "resbaladizos" que rompen la tensión local, permitiendo su reubicación y concomitante alargamiento de la misma.

d) Localización: existen regiones con especial predisposición para desarrollar queloides, como los hombros, torax superior y área submaxilar; en donde es preferible mantener unicamente un tratamiento conservador.

Se puede optar por numerosos tratamientos o sus combinaciones, que se resumen en el **cuadro 2**.

Tratamiento tópico.

Los fármacos tópicos se utilizan con fines profilácticos post quirúrgicos o terapeúticos. Además de la utilidad de las sustancias activas utilizadas, es fundamental la colaboración del paciente. El inicio del tratamiento diario debería comprender la aplicación de compresas calientes.

CORTICOIDES TOPICOS: se pueden utilizar mediante aplicación directa o por oclusión. La aplicación directa tiene las limitaciones de una pobre absorción, esta se puede favorecer con color local, masaje, sustancias queratoplásticas como ácido salicílico, urea. De preferencia los esteroides tópicos deberán estar en gel o ungüento.

CUADRO 1

Diferenciación clínica entre el queloide y cicatriz hipetrófica (5,9,10,11,12,13)

	Queloide	Cicatriz Hipertrófica
Predisposición	Familiar y personal	Sin predisposición específica
Factores raciales	Más frecuente en raza negra (*1) y latina que en la blanca (frec:10:1)	Presentes en toda raza
Aparece respondiendo a	Lesión mínima o sin lesión	Lesión evidente o agresiva
Caracteres de maduración	Maduración diferida (hasta meses) sin evolución	Maduración, palidecen y aplanan con el tiempo (aproximadamente 6 meses)
Caracteres macroscópicos	Lisos, brillantes sobre elevados serpiginosos (*2), sobrepasan límite neto de la lesión	Pueden ser irregulares, color rojo que palidecen con el tiempo, no sobrepasa el límite neto de la lesión
Sintomatología	Pueden causar dolor, pru rito, sensación quemante o exacerbada al tacto	Limitación funional al ubicarse sobre articulaciones
Ubicación prevalente	Esternón, espalda, pelvis, estremidades, barbilla, cuello lóbulos auriculares	No tiene, aunque son más frecuentes al cortar transversalmente las líneas naturales de tensión cutánea
Otros datos		Cierre a tensión de las lesiones

*1: Ciertas tribus africanas con el fin de imprimirse diseños corporales como medio cosmético, se producen cortes en la piel siendo frotada la herida con polvo de carbón, lo cual produce un queloide profuso, que se usa como insignia personal en el grupo.
*2: Queloide: Voz derivada del origen "quela" o pinza de cangrejo. Denominándose así por Alibert en el siglo XVIII, inicialmente la denominó "cancroide" por su carácter de expansión, cambiando ese término por el actual, en razón de que a cancroide se lo podía confundir con el término descriptor del cáncer.

CORTICOIDES INTRALESIONALES: su mecanismo de acción se asienta sobre su efecto antimitótico y la actividad incrementada de colagenasa con degeneración del tejido cicatricial en el sitio de la lesión. Se debe aplicar cuando existe señal de actividad por parte del queloide (prurito y eritema).
El esteroide de elección es la triamcinolona en suspensión cristalina intralesional, en dosis de 1 ml, que equivale a 10 mg de sustancia activa, el mismo que se puede diluir con anestésico (lidocaína, p ej.) en proporción de 1:3 a 1:5, repitiéndose el proceso a las 4 semanas. La administración convencional con aguja puede ser dolorosa, se pueden obtener mejores resultados con infiltración por alta presión (Dermojet®, Madajet®) que difunde homogeneamente el corticoide.
Para su aplicación profiláctica postquirúrgica, la infiltración de esteroide se realiza en los bordes de excisión de la herida, la cicatrización de la zona va a ser más lenta por el efecto mismo del corticoide.

ACIDO RETINOICO (tretinoina): tiene un efecto anti queratinizante, así como estimulante en la síntesis del colágeno y angiogénesis (18), lo que ha sido aprovechado en el manejo del fotoenvejecimiento. Múltiples estudios demostraron que la producción de fibroblastos en muestras tisulares obtenidas de queloides se reducían en promedios significativos (65,5%) en cultivos enriquecidos con vitamina A, inhibiendo también la formación de fibroblastos normales adultos (22). Cuando el ensayo se realizó en el manejo de queloides, en éstos se pudo ver mejoría determinada por disminución de la decoloración, tamaño del queloide, dolor y prurito. Cuando se aplicaron dos dosis

por día, el grupo examinado de pacientes demostró una reducción en el tamaño de los queloides de aproximadamente un 20% (21). Se debe tener en cuenta el efecto fotosensibilizante del acido retinoico.

OTRAS SUSTANCIAS. Las sustancias heparinoides se han utilizado con resultados variables, existen formulaciones que utilizan diferentes combinaciones, de sustancias naturales y "regenadores de la capa córnea" (Contractubex ®: heparina,extracto cepae, alantoina).
El óxido de zinc, básicamente por su efecto de pantalla solar, se puede utilizar solo o en combinación con otras sustancias.
Los alfahidroxiácidos (ácido glicólico), se utilizan en base a principios semejantes a los del ácido retinoico.
Existen muchísimas formulaciones empíricas que se recomiendan para una "mejor cicatrización", probablemente la mayoría no modifican en nada el curso natural de una cicatriz y pueden causar dermatitis por contacto.

TERAPEUTICA FISICA

CRIOTERAPIA: es un método eficaz. El congelamiento se puede realizar con diversas sustancias criogénicas. En nuestro medio el más utilizado es el nitrógeno líquido. Se utiliza aplicando sobre el queloide aproximadamente durante 20 segundos, es preferible el manejo de termocubetas que posibilitan la presión sobre el tejido afectado. Este procedimiento produce dolor en especial cuando el tejido descongela. La cicatriz se vuelve más lisa cuando caen todas las flictenas, llegando incluso a guardar un nivel a la altura de la piel.

PRESOTERAPIA: en este concepto se engloban algunos procedimientos tales como la presión mecánica, la fisioterapia y aplicación conjunta con terapias farmacológicas.
Los principales beneficiarios de estas terapias son los niños con quemaduras, en donde la confección y uso de ropa elástica a la medida durante prolongado tiempo, mejoran la cicatriz, estos métodos tienen especial indicación cuando se involucra una articulación.
Es de gran beneficio cuando esta terapia se realiza en forma muy temprana, pudiendo combinarse dentro de ella la aplicación de masajes, los cuales distienden los musculos subyacentes y su tejido conectivo circundante y el masaje con la punta de los dedos sobre el queloide mismo, que suaviza y regulariza la cictriz.

Como profilaxis, en personas con antecedentes de queloides, luego de la excisión quirúrgica y del cierre cutáneo, se puede realizar la ferulización con fines comprensivos. La fijación se puede realizar con esparadrapo poroso y se puede combinar con una terapia local (corticoides, heparinoides, etc.). Se deben tomar en consideración que los materiales de las férulas pueden causar dermatitis alérgica de contacto.

Técnicas no conservadoras

Se consideran como tales las técnicas quirúrgicas y de radioterapia.

El aspecto quirúrgico guarda dos conceptos: la estética y la funcionalidad, tratando de alcanzar este último, cuando los dos no son posibles. Cuenta mucho el análisis clínico para su desarrollo, puesto que se recomienda la correción estética en zonas de baja tensión cutánea; en dorso, hombros y pecho, lo resultados no son satisfactorios y las recidivas frecuentes. Con fines prácticos, las consideraciones que se deberán preveer para el tratamiento quirúrgico no difieren de las existentes para el manejo clínico. (21)

Técnicas perioperatorias:

1) Se pretenderá que la incisión no corte en forma transversal las líneas de tensión.
2) Los bordes de incisión deberán ser nítidos.
3) Se deberá extirpar el queloide por sus bordes en forma integra.
4) Se debe unir los bordes en forma exacta.
5) El material de sutura deberá ser atraumático y fino (p. ej. Nylon monofilamento 5/0 y 6/0).
6) La herida deberá cerrarse SIN TENSION, efecto que se consigue con la liberación cuidadosa por debajo de los bordes de incisión, que permite el acercamiento relajado de los mismos. Esta condición de distensión deberá mantenerse incluso luego de retirarse los puntos.

Postoperatorio:

Se solicitará al paciente la entera colaborazación para cuidar la herida, explicándole que el tratamiento toma tiempo y la posibilidad de recurrencia, si no se aplican cuidados adecuados. Es importante la prevención del rascado, la mamipulación exagerada y exposición a radiación ultravioleta. Es conveniente la mantención de hidroterapia o masoterapia, aplicación de medicación local, etc.

- Se establecerá una terapia combinada hasta la recuperación de la zona con controles periódicos, preferiblemente semanales. Se puede optar como esquemas aplicables:
Corticoide intralesional + presión + medicación tópica + fisioterapia.
Corticoide intralesional + crioterapia + presión.

El tratamiento quirúrgico ofrece también otras opciones, aparte de la extirpación y cierre inmediato (22). Una de ellas es la extirpación y cierre mediante la aplicación de injertos cutáneos de espesor total cuya superficie dependerá del defecto a cubrirse. Los queloides pueden producir retracción de una zona cutánea, agravando la situación si se trata de una zona de flexión, en donde al producirse la extensión natural, el defecto dejado será mayor en superficie y sus bordes dificilmente aproximables. A este punto, se instala un injerto cutáneo a la medida, que cerrará los límites agrandados de la lesión, sin originar nueva retracción y permitiendo la flexión de esa zona.

Los globos de silicon son una buena alternativa cuando existen queloides o cicatrices que producen retracción o que una vez extirpados dejan grandes defectos. El aumen-

Cuadro 2. Opciones terapeúticas para manejo de los queloides (*)

		Terapia Topica
Fármacos	Intralesionales	- Corticoides triamcinoloma-lidocaina (1:5 - 1:3) - dermojet
	Extralesionales	- Fórmula de heparinoides, alantoina y estractos vegetales
		- Corticoides en aplicación directa u oclusión flurandrenolona
		- Queratolíticos: ácidos glicólico.
		retinoico al 0,05% y 0,025%
		salicilico al 10%
		Terapia Fisica
Terapias (*2)	Térmica	- Crioterapia: congelamiento con nitrógeno líquido
		- Maduración con compresas calientes
	Presión	- Ferulización con materiales rígidos
		- vendaje comprensivo (quemaduras)
	Física	- Hidroterapia
		- Masoterapia
		Terapia Conservadora
Excisión quirúrgica	- Excisión cosmética (*3)	Opciones quirúrgicas - Exc. + cierre imediato (bordes)
	- Excisión funcional	- Exc. + cubierta con injerto cutáneo
		- Esc. + expansión cutánea+cierre diferido
Radioterapia de bajo voltaje		
		Terapias Combinadas
- Corticoide intralesional + presión + medicación tópica + fioterapia		
- Corticoide intralesional + crioterapia + presión		
- Excisión quirúrgica cosmética + presión + corticoterapia local + fisioterapia		
- Escisión quirúrgica funcional + hidroterapia + masoterapia + ropa comprensiva (quemaduras)		
- Radioterapia + excisión quirúrgica + corticoterapia interlesional		
		Nuevas Terapia
		- Tranilast
		- Hojas y cojines de silicón
		- Ultrasonido
		- Laser terapia

(1*) Existen múltiples opciones, sin embargo, el más efectivo de os tratamiemntos demuestra un porcentaje de recidivade haste el 50%

(2*) Constituyen todas terapeúticas de apoyo más no el tratamiento (a excepción de la crioterapia) que se uiliza en combinación de las terapias previamente enunciadas.

(*3) Se desaconseja realizarla en zonas de alta tensión como dorso o espalda, o frente a antecedentes de proliferación axagerada.

to progresivo de su volumen ocasiona expansión y crecimiento de la piel que lo cubre. El momento de suspender el llenado de los balones, es cuando la superficie distendida pueda cubrir la ocasionada por el defecto

Otra técnica es la radioterapia a bajo voltaje (23). Es común el efecto oncogénico de las radiaciones lo cual deberá ser tomado en cuenta. Sin embargo, ante la modernización de los equipos que permiten cuantificar la dosis radioactiva en forma precisa y localizada y la utilización de medidas de radioprotección los riesgos disminuyen

notablemente. Las fuentes que se han aplicado son diversas: Rx suaves, rayos x-thorio, estroncio-itrio y bombardeo con elecrones rápidos. Sus efectos son tan radicales que en numerosas ocasiones se opta directamente por la radioterapia sola, incluso sin consideración quirúrgica. La radioterapia temprana logra una mejoría notoria dentro de los seis primeros meses (24).
En la administración de la radioterapia, debemos de considrerar:
a) Dosis adecuada. Dosis insuficiente, fracaso; dosis excesiva: problemas cosméticos posteriores.
b) Delimitación del área de influencia: se marcaran los contornos con plomo pulverizado, incluyendo un par de milímetros del campo sano, con el fin de evitar la recidiva.
c) Se aplicarán dosis con intervalos de 4 semanas a ritmo de 400 cGy semanales sin exceder la dosis acumulativa de 200 cGy, ya que pasado este límite se dan cambios tróficos en la piel similares a los obtenidos con corticoide.
d) En lesiones extensas, se debe espaciar aún más la dosis. En caso de ser zonas con crecimiento óseo subyacente, la conducta es muy cauta, la irradiación será mas dèbil y la dosis mas espaciada.
e) Si luego de tres irradiaciones no existe efecto alguno, se considera el tratamiento como un fracaso.
f) Como profilaxis: se aplicará postquirúrgicamente sobre zonas intervenidas, especialmente en personas con antecedentes de queloides espóntaneos o tendencia familiar, administrándose esta terapia a los 10 días de realizada la cirugía, con aplicación diaria de 300 cGy hasta completar acumulativamente 1500 cGy, sin llegar a rebasar los 2000.

Nuevas opciones de tratamiento

Tranilast: sustancia inhibidora de la síntesis del colágeno cuyo tratamiento se limitaba al consumo oral de la droga como parte de la terapeútica. Cuando el Tranilast es combinado con incrementadores de la penetración como el ácido aleico, p. ej.) el depósito intralesional es más rápido, fácil y de resultados más efectivos. Desafortunadamente esta hipótesis está en su fase de experimentación en animales (25).

Hojas y cojines de silicón: se utilizan en la actualidad con gran frecuencia en el tratamiento de los queloides pero hasta la fecha sin explicación científica precisa. Se ha determinado que el silicón maneja cargas estáticas que actuaría inhibiendo el desarrollo del queloide. Los cojines consisten en sobres de silicón de 0,75 mm que se colocan estrechamente sobrepuestos al queloide con ropa elástica. Cuando estos son bombeados digitalmente, estirando o deformado el cojín, se genera electricidad estática de mayor intensidad medible en relación a las hojas de silicón. La evolución del queloide se basa en la interacción entre iones de carga negativa en el silicón y las cargas existentes en los líquidos tisulares, en donde las células que se afectarían son los fibroblastos "queloidales" respetándose por completo las funciones celulares del fibroblasto normal. Bajo estos tratamientos la presencia de indicios somáticos de actividad en el queloide disminuyen (incluso se suprimen) y los resultados de la terapia son evaluables favorablemente con pocas semanas de tratamiento, pudiendo este prolongarse cerca de un año sin efectos deletéreos. Se cita, igualmente, que el apoyo con corticoides intralesioales es de gran ayuda (26, 27, 28).

Tecnicas de Láser terapia, ultrasonidose han aplicado como profilácticos y terapeúticos, con resultados positivos(28).

Bibliografía:

1. Scientific american medicine: Bening cutaneous tumors.: Scientific-am 1997; 1-10
2. Daly, TJ; Westor, WL.: Retinoid affcets on fibroblaast proliferation and collagen synthesis vitro and on fibrotic disease in vivo.: J am acad dermatol 1986; 15 (suppl); 900-2
3. Thomas, JF; Doyle, JA: The terapeutic uses of toppical vitamin A acid. J am acad dermatol 1981: 4: 505-13
4. Fell, HB. et al: Metaplasia produce in the cultures of chick ectoder byhihg vitamin A: A-J Phisiol 19788:1990:470-88
5. Klein, P.: Vitamin A acid and wound healing. Act Derm Venrol 1975; 55(suppl 174): 171-73
6. Kligman, LH; Duo CH; Kligman AM: Topical retinoid acid enhances the repair of ultraviolet demaged connative tissue. Connect tissue res 1984; 12: 139-50
7. Olkarinen H; Olkarinen AL; Tan EML, et al: Modulation of the procolagen gen expression by retinoids.: J Clin Invest 1985; 75: 1545-53
8. Hunter, R; Pinkus H: The effects of oral vitanin A on the number of keratin cells of human epidermis. J Invest Derm. 1981; 37: 459-61
9. Rosenthal L: Verrucae planae of the face, Letter ti the editor. Arch Dermatol 1971; 104:330
10. Hell B; Gerbea D; et al : Otoplastyy a combined approach to diferent structures of the auricule and keloid scar formation: Int-J-Oral- Maxillofac-Surg 1997 Dec; 26(6) 408-13
11. Alster TS; West TB: treatment of scars: A review: Ann-Plastic-Surg 1997 Oct; 39(4): 418-32
12. Murray A; Pollack SV; Pinnelli SR: Keloids a review. J-Amn-Acad-Dermatol 1981; 4: 461-470
13. Ellitsgaard V; Ellitsgaard N: Hypertrophic scars and keloid: a rcurrent problem revisated: Acta-Chir-Plast. 1997; 39(3); 69-77
14. Janicki S; Sznittsowska, M: effect of ointements for treating scars and keloids on metabolism of collagen in scar and healthy skin. Eur J Pharma, 37, 1888-91, 1991
15. Tuan TL; Nichter LS: The molecular basis of keloid and hipertrophic scar formation: Mol-Med-Today 1998 jan; 4(1): 19-24
16. Mills OH: Asay of cammedolytic agents in the rabbit ear: Animal models in Dermatology, 1975, 176-83
17. Du Vivier G; Tumores del tejido fibroso: atlas de Dermatología clíniva 1995, Mosby España
18. Willital G; Heine, H; Eficacia de contratumbex gel en el tratamiento de escaras recientes despues de la cirugía torÁcica en niños y adolecentes. Lab. Grunenthal, 1999
19. Janssen de Limpens AMP: The local treatment of hipertropic acsrs and queloids with topical Acid. Br. J dermatol 1980; 103: 319-23
20. Contratumbex gel: Monografia del producto. Lab. Grumenthal Ecuatoriana 1998

21. Achilzle R: Face lift: Prevention of complications and future development: Mund- Kiefer-Gesichetschir. 1997 may; 1 suppl. 13-20
22. gurunlouglu R; Bayramincli M; Numanoglu A: Surgical resolution of queloids: Ann-plast-surg 1997 Dec. 39(6): 662-5
23. Kantor G; Van Houtte P; Beauvois S; et al: The role of radioterapy in bening ddeseases: Cancer-radiother. 1997; 1(5): 407-16
24. Clavere P; Bedame C; et al: postoperative intertitial radiotherapy of keloid by iridius 192: a retrospective study on 46 treatment scars: Dermatology 1997; 195(4) 349-52
25. Murakami T; Voshioka M, et al: Topical delivery of keloid therapeutic drug, tranilast, by combined use of oleic acid and propylene glycol as a penetration enhacer: evaluation by skin mycrodialysis inn rats: J-pharm-pharmacol. 1998 Jan; 50(1): 49-54
26. Hirshowitz B; Lindenbaum E; et al : Static electric field induction by silicone cushion for the treatment of hypertrophic and keloid scars: Plast-reconst-surg. 1998 apr. 101(5): 1173-83
27. Nakajima H; Kishi, T; et al: Exposure of fibralstsd derived from keloid patients to low energy electromagnetic fields: preferential inhibition of cell proliferation, collagen syntesis, and transforming growth factor beta expression in keloid fibroblasts in vitro: Ann-plast-surg 1997 Nov; 39(5): 536-41
28. Gruzhvenko VM; Perepelkina N: Experience in using ultrasonic and laser therapy in surgical diseases: Lik-sprava. 1997 jul-aug (4): 41-3

NORMAS DE PUBLICACION

La revista DERMATOLOGIA aceptará trabajos para su publicación, siempre que estén relacionados con la especialidad y previo dictamen del Comité de Redacción, con los asesoramientos que éste estime necesarios.
En cualquier caso, los trabajos deberán reunir los siguientes requisitos:

1. Serán originales y no publicados previa o simultáneamente en otra revista.
2. Para su reproducción ulterior en cualquier otra publicación deberá solicitarse permiso de la Dirección de la revista Dermatología y las reproducciones que se autoricen llevarán siempre la referencia bibliográfica completa de la publicación en esta revista.
3. Los originales se enviarán mecanografiados a doble espacio, en papel tamaño Din A-4 (30 x 21) por una sola cara y con margen suficiente de unos cinco centímetros.
   Se pueden enviar: artículos originales de investigación, revisiones bibliográficas, casos clínicos, cartas al editor y otros temas generales relacionados con la especialidad.
4. En la primera página figurarán;
   - Título del trabajo.
   - Inicial del nombre y apellidos completos de cada uno de los autores.
   - Centro o centros en que el trabajo ha sido realizado o ciudad en que reside cada uno de los autores.
   - De dos a cinco palabras claves, que sirvan, a juicio de los autores, para catalogar y fichar ulteriormente el trabajo en los índices por materias.
   - Correspondencia: nombre, dirección y teléfono del autor principal.
5. El texto del trabajo deberá ir dividido en apartados. Se considera preferible el clásico esquema de: introducción; material y métodos; resultados; discusión y eventualmente conclusiones. Cuando se trata de un caso o un corto número de casos, será suficiente utilizar los apartados: introducción; caso(s) clínico(s); discusión o comentario.
6. Al principio se incluirá un resumen de unas cincuenta palabras, que deberá ir en español e inglés (summary).
7. La bibliografía sólo incluirá las referencias citadas en el texto y utilizadas directa y personalmente por los autores para su redacción.
8. Las referencias se ajustarán a las siguientes normas:
   a) Articulos: Apellidos e inicial del nombre del o de los autores. Título completo del trabajo en su idioma original. Título completo de la revista en que haya sido publicado. Volumen, primera y última páginas, año. Ejemplo: Fregert S., Moller H.: Contact allergy to Balsam of Peru in children. British Journal of Dermatology, 74: 218-220,1983.
   Las referencias tomadas de resumenes bibliográficos o Abstracs, deben especificarse, añadiendo al final de la cita, entre parentesis, esta condición.
   b) Libros: Apellidos e inicial del nombre del autor o de los autores. Título del libro y número de edición. Editorial, ciudad y año de edición. Página que se referencia. Ejemplo: Ollague W.: Manual de Dermatología y Venereología, Sexta edición. Editorial Alpha, Guayaquil, 1984 (pp. 1-12).
   c) Cápitulos de libros: Apellidos e inicial del nombre del autor o de los autores. Título del capítulo. En: se cita la referencia del libro como en el ejemplo anterior.
9. Las fotos clínicas o microfotografías serán, preferiblemente a color, tamaño 9 x 12 cm., en papel brillante, o diapositivas con calidad suficiente para la reproducción. Al dorso se indicará el número de la fotografía y una flecha indicando el sentido en el que debe ser colocada, todo ello en lápiz. En una hoja aparte se escribirán los pies de la fotografía.
10. Las tablas y gráficos se enviarán cada una en hoja aparte, originales con buena calidad para la reproducción.
11. El Comité de Redacción podrá devolver los trabajos que no considere adecuados para su publicación, explicando al autor los motivos. Podrá también solicitar modificaciones, correcciones o reducciones del trabajo, reservándose su aceptación una vez que estén efectuadas por el autor.
12. Los trabajos se enviarán por duplicado en correo certificado a la **REVISTA DERMATOLOGIA. COMITE DE REDACCION: P.O. BOX 17-17-1833. QUITO.**
   La Redacción acusará recibo del trabajo y posteriormente comunicará al autor su aceptación o el dictamen del Comité de Redacción.